恶性多形性腺瘤

Malignant Pleomorphic adenoma

山东大学
SHANDONG UNIVERSITY

Malignant Pleomorphic adenoma

- 发病率占唾液腺上皮肿瘤的2％～6％。
- 分为三种类型：
  - 多形性腺瘤癌变carcinoma ex pleomorphic adenoma
  - 癌肉瘤carcinosarcoma
  - 转移性多形性腺瘤metastasizing pleomorphic adenoma

Malignant Pleomorphic adenoma

【临床表现】

多形性腺瘤癌变约占唾液腺肿瘤的2.95％，占其恶性肿瘤的8.56％。50％～80％发生于腮腺，其次为下颌下腺、腭及上唇，男性多于女性。通常发生于50～70岁，较多形性腺瘤好发年龄晚10年。

Malignant Pleomorphic adenoma

【临床表现】

一般认为，有3％～4％的多形性腺瘤发生恶性转化，尤其长期存在的多形性腺瘤癌变的危险性增高。典型的临床表现是长期存在的肿块生长突然加快，如果浸润神经和周围组织，可伴有疼痛、面瘫、固定和溃疡形成。

Malignant Pleomorphic adenoma

【临床表现】

癌肉瘤极其少见，多发生于腮腺，也可以发生于下颌下腺和小唾液腺。

转移性多形性腺瘤更为少见。发病部位同前。常转移至骨和肺，也可转移至局部淋巴结、皮肤和肝。

Malignant Pleomorphic adenoma

【病理】

肉眼观察，肿瘤直径为1.5～25 cm，平均大小约为多形性腺瘤的 2 倍。形状不规则，表面呈结节状，部分有包膜。

剖面良性部分为乳白色或灰白色，组织致密，富有弹性，类似瘢痕；癌变部分组织呈污灰色或鱼肉状，组织松软易碎，常见出血及大片坏死，界限不清，并且有广泛浸润。

Malignant Pleomorphic adenoma

【病理】

光镜观察，表现为多形性腺瘤组织学结构中有数量不等的恶性成分，恶性成分中最常见的是低分化腺癌或未分化癌。

多形性腺瘤腺癌变的最早期变化是癌细胞取代导管内层细胞，而外周的肌上皮细胞仍完整。

Malignant Pleomorphic adenoma

【病理】

癌变部分仍停留在多形性腺瘤内者称为非侵袭性癌；

癌细胞向周围组织浸润，侵入包膜外等于或小于1.5mm者为微侵袭性癌；

癌细胞侵入周围组织深度大于1.5 mm者则称为侵袭性癌，侵袭性癌常发生淋巴结和肺、骨等远处转移。

Malignant Pleomorphic adenoma

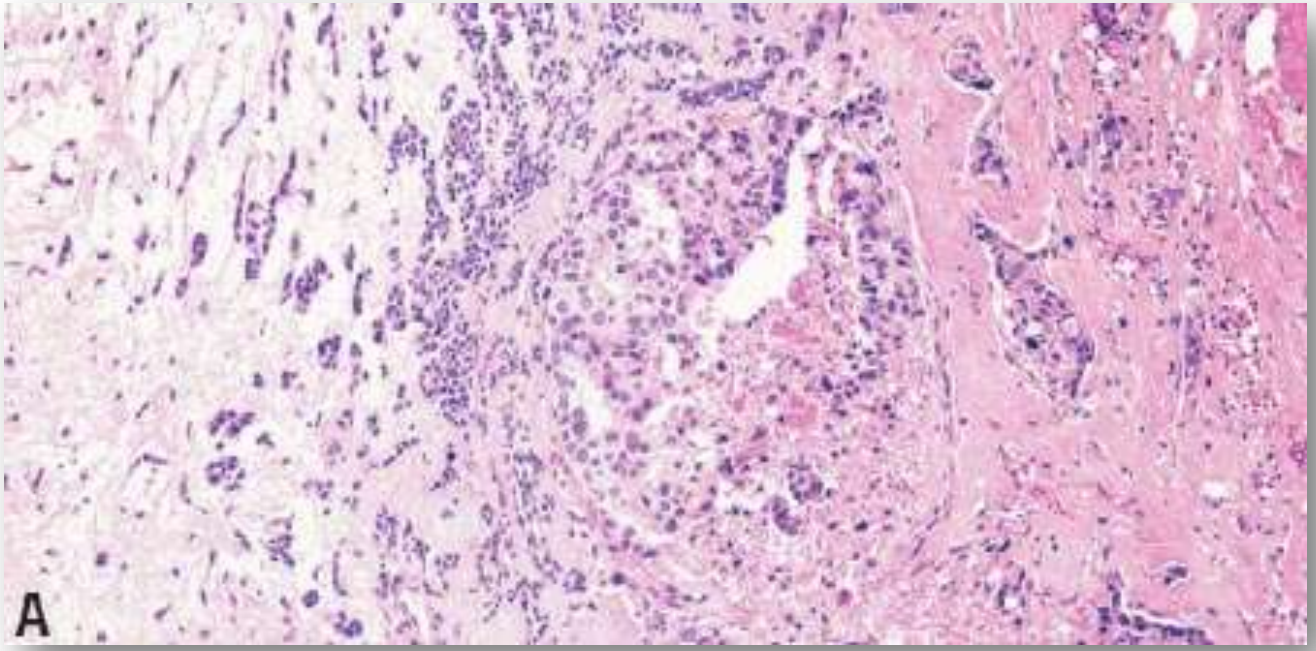

多形性腺瘤和癌成分分别见于左侧和右侧，癌成分似唾液腺导管癌

Malignant Pleomorphic adenoma

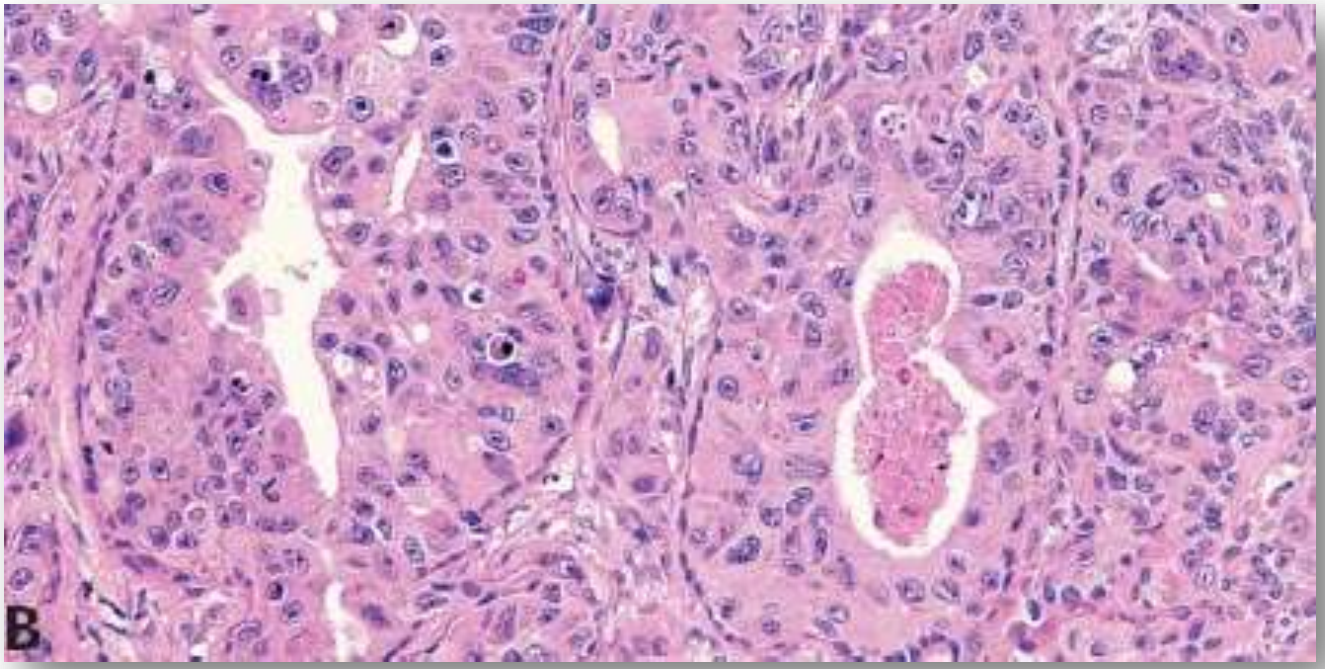

癌细胞位于导管内层，外层为肌上皮细胞

Malignant Pleomorphic adenoma

癌成分中许多肿瘤细胞呈 MIB-1 阳性（右侧）而多形性腺瘤区（左侧）只有少数细胞阳性

Malignant Pleomorphic adenoma

【病理】

良性和恶性之间常存在移行部分，表现为肿瘤细胞变性坏死，形成大片粉染的无结构区，其间变形的瘤细胞，并可见出血灶状坏死及钙化。

Malignant Pleomorphic adenoma

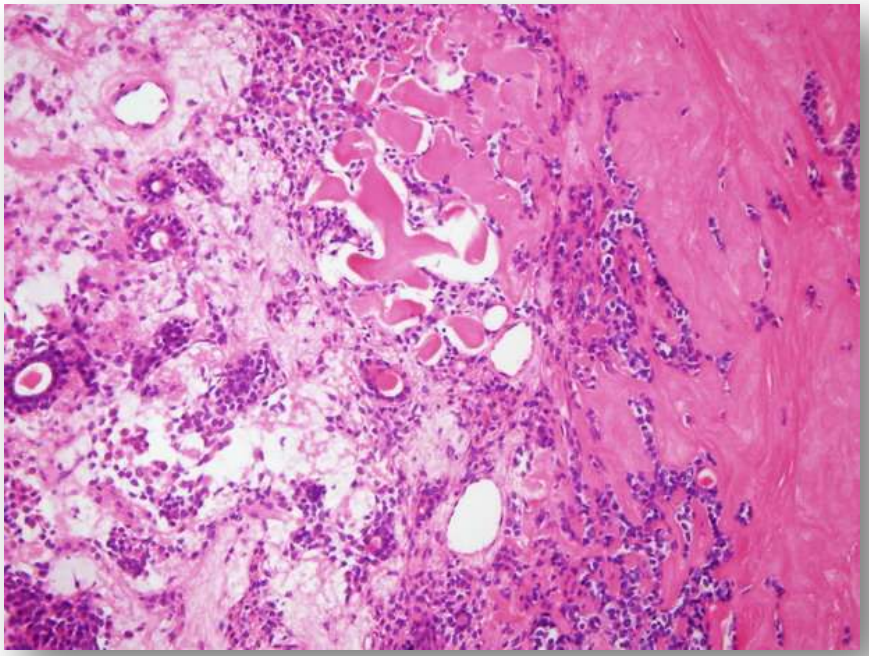

良性多形性腺瘤区及周围移行区

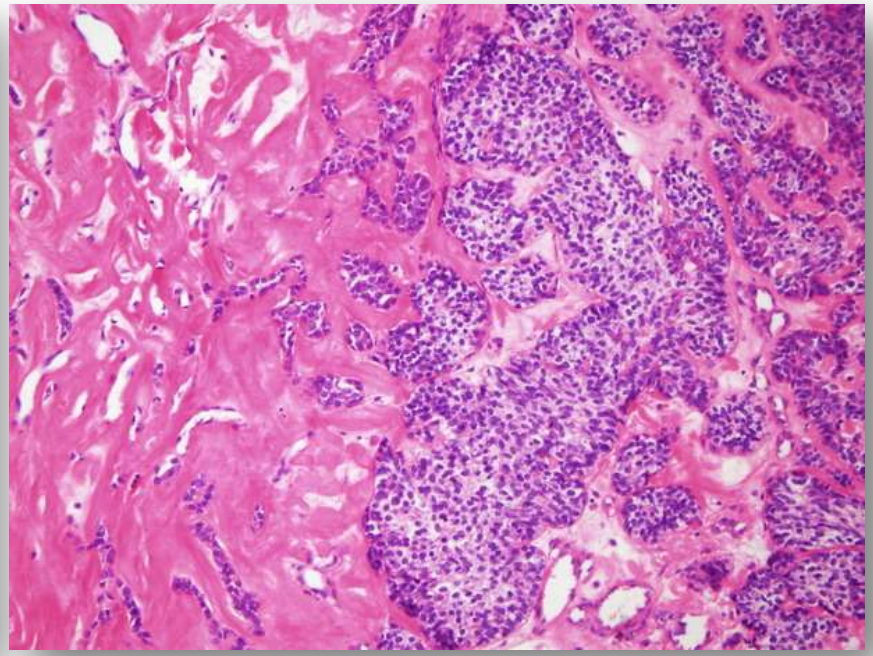

肌上皮癌变区及其周围移行区

Malignant Pleomorphic adenoma

【病理】

癌肉瘤是一种双向性肿瘤。

上皮成分常形成低分化腺癌或未分化癌。

肉瘤样部分常形成软骨肉瘤，也可表现为骨肉瘤、纤维肉瘤、脂肪肉瘤、恶性纤维组织细胞瘤等特征。

一些病变有来自于良性多形性腺瘤的证据。

Malignant Pleomorphic adenoma

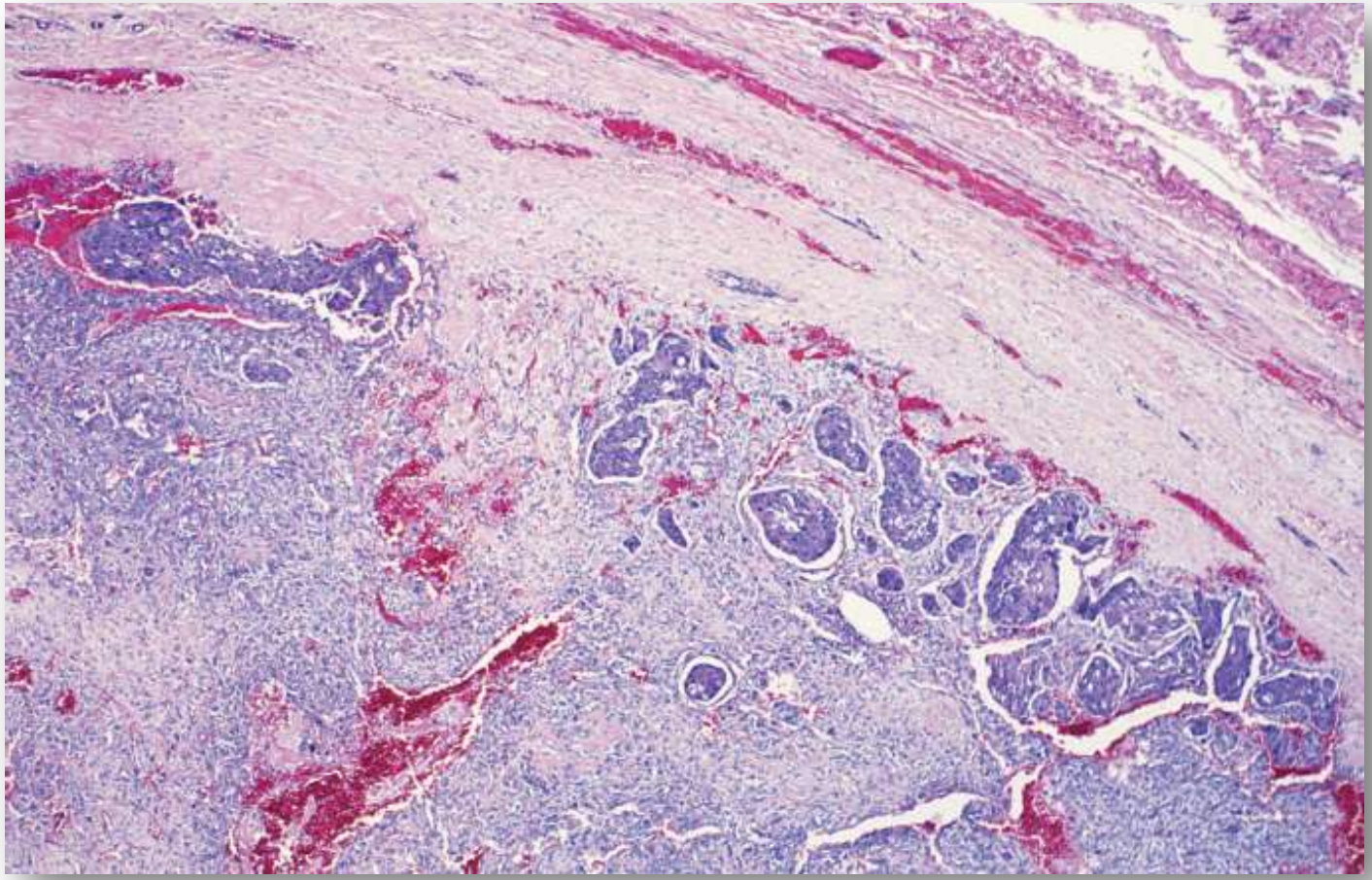

肿瘤大部分由低分化肉瘤构成，周围见灶性低分化腺癌成分

Malignant Pleomorphic adenoma

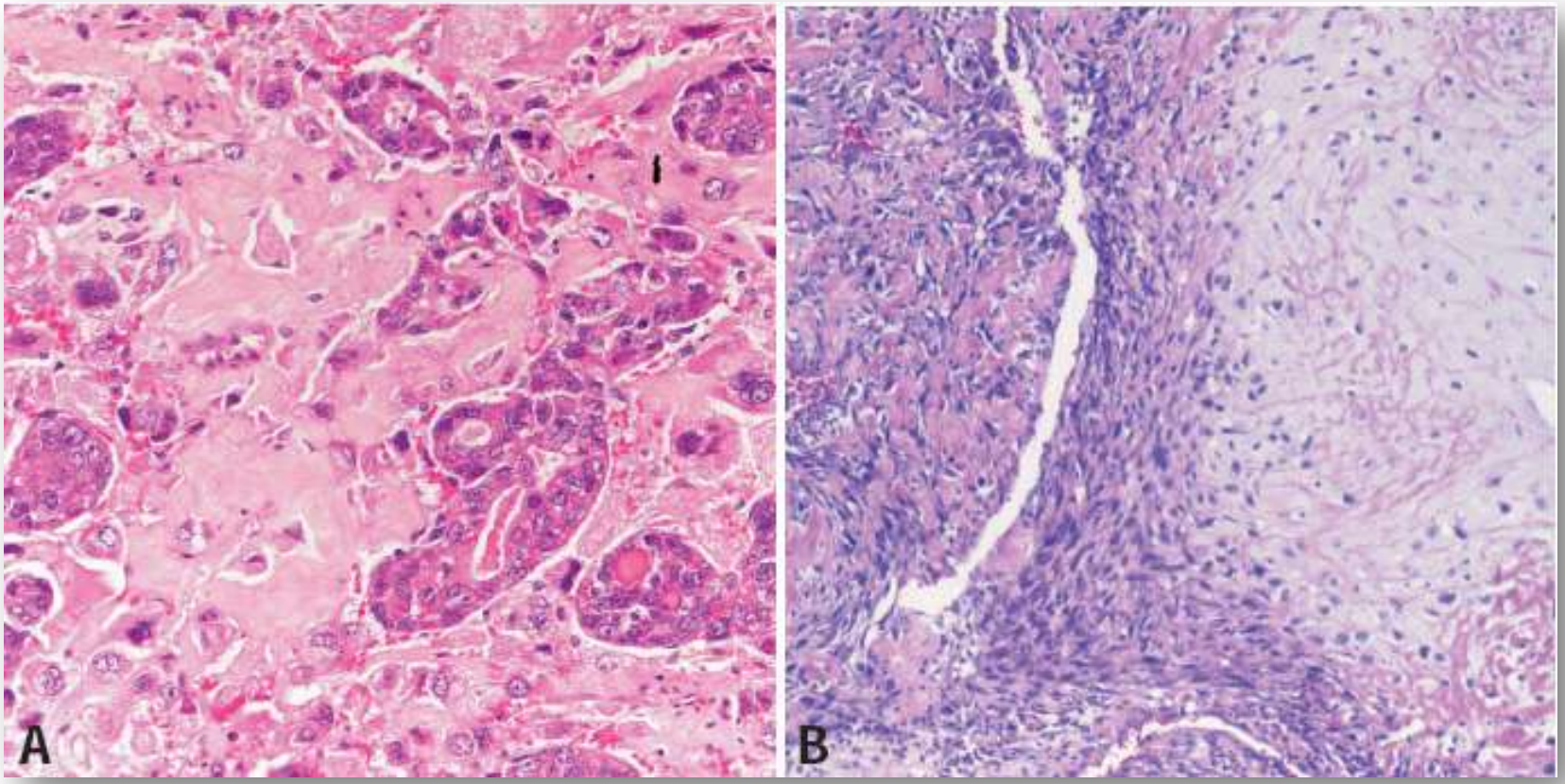

A：肿瘤由腺癌和骨肉瘤样成分构成。B：注意软骨肉瘤分化（右侧）和小灶性骨肉瘤样分化（左上方）。

Malignant Pleomorphic adenoma

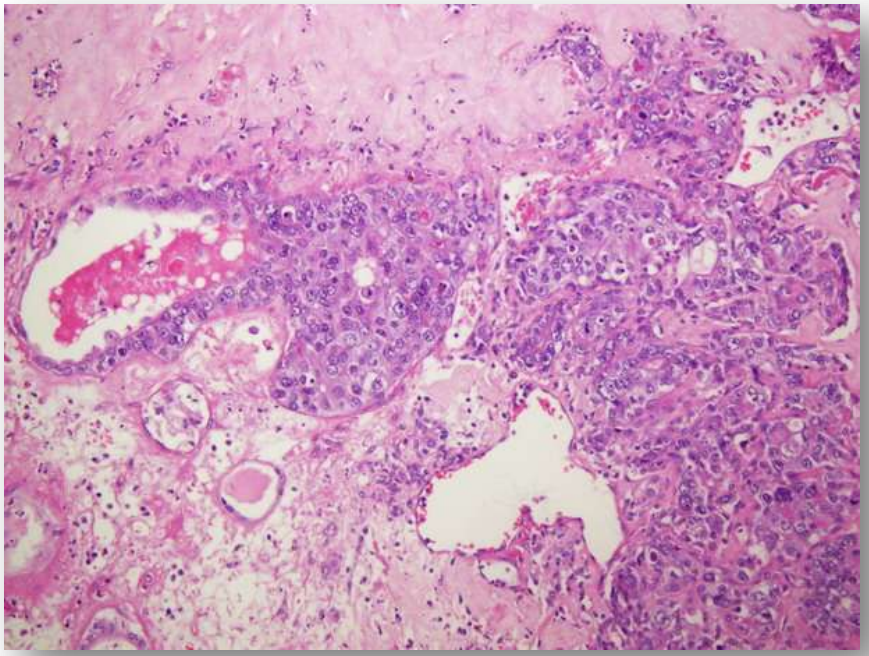

低分化腺癌区

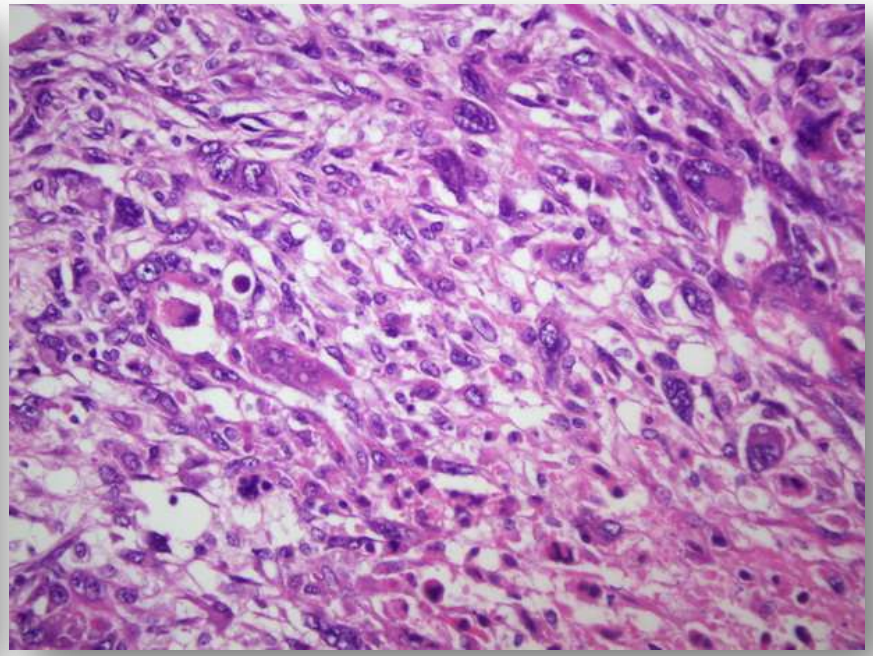

肉瘤样部分表现为恶性纤维组织细胞瘤

Malignant Pleomorphic adenoma

【病理】

转移性多形性腺瘤无论是原发灶，还是转移灶，均具有良性多形性腺瘤光镜特点，无恶性组织学改变。

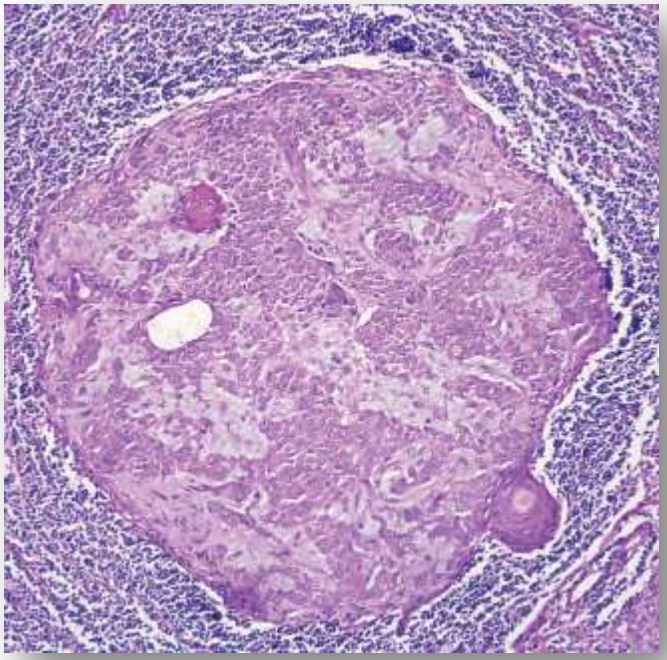

Malignant Pleomorphic adenoma

【生物学特点】

预后与癌变的组织类型与浸润程度等有关。非侵袭性癌或微侵袭性癌，肿瘤完整切除预后良好；侵袭性癌预后不好，常有复发，局部淋巴结转移和远处转移。

癌肉瘤 75%死于局部复发或转移

转移性多形性腺瘤 死亡率22%

Malignant Pleomorphic adenoma

【组织发生】

来自闰管或闰管储备细胞。