

# 腰背部肌肉筋膜炎

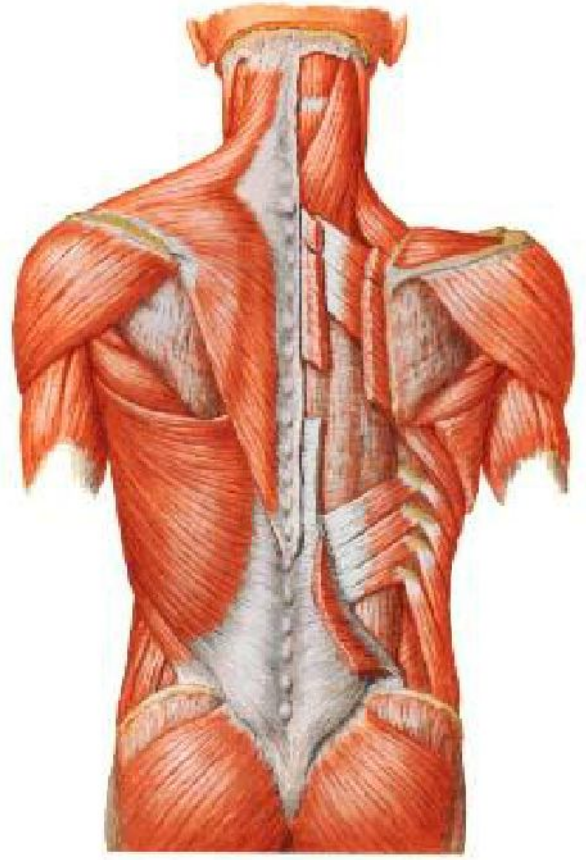
## lumbodorsal fasciitis

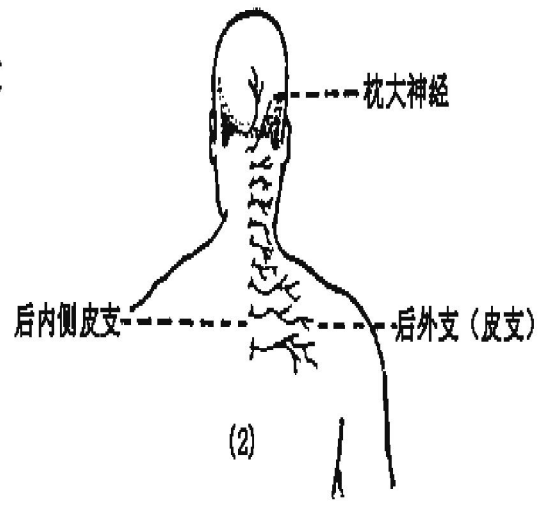
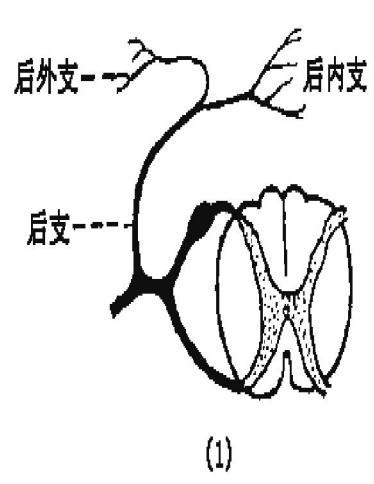
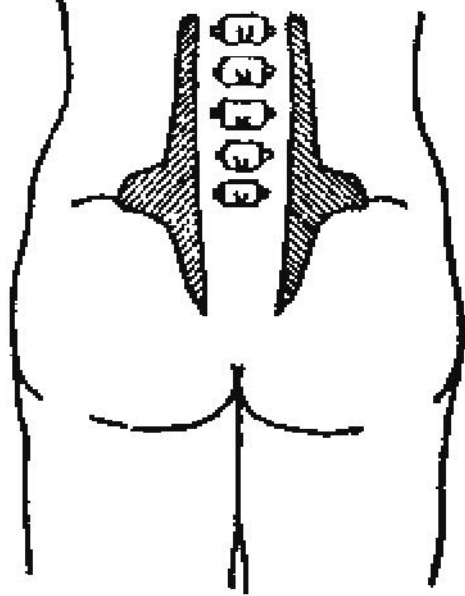
### 一、局部解剖

1.腰背筋膜

2.臀上皮神经:

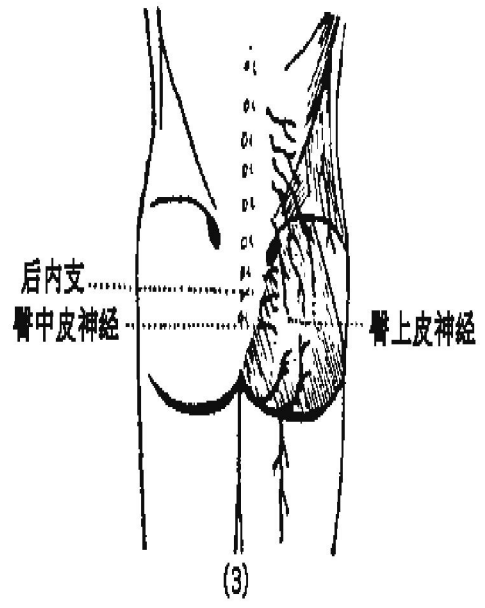
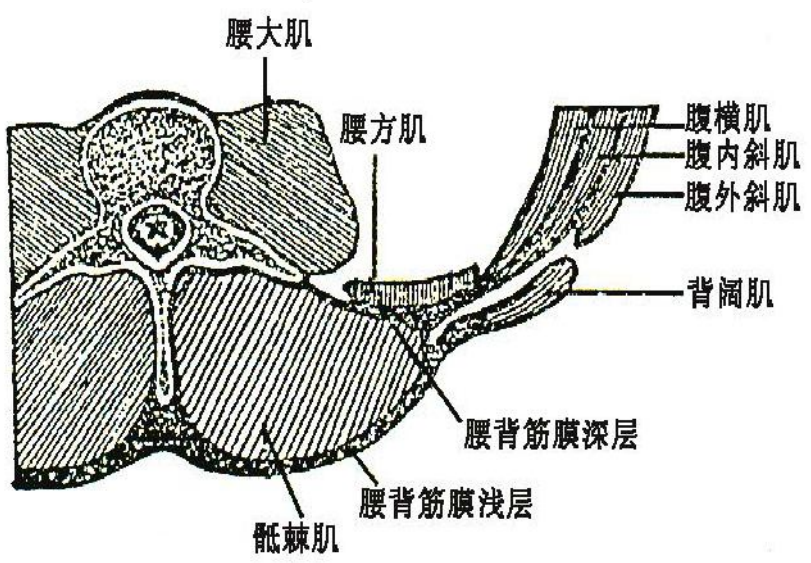
腰背筋膜拉伤  
常累及该神经





(1)

(2)



(3)

## 二、损伤原因

- (一) 损伤：长期局部负荷过重，腰背筋膜反复受牵拉而损伤或急性腰伤未愈
- (二) 姿势体位不良，供血下降，肌纤维筋膜变性
- (三) 腰部受风、寒、湿侵袭

## 三、征象

### 1、腰背酸痛：特点

范围广泛；可放射至臀或大腿；寒冷和不活动常加剧；前弯疼痛可加剧

### 2、可有植物神经功能紊乱

### 3、检查：

压痛：背部多位于两肩胛骨之间

腰部多位于L3-5两侧骶棘肌外缘,L1-3横突,髂后上棘臀上皮神经出口处(按压此痛点常可引发反射性疼痛)

硬结或条状物

## 四、处理


- 1、加强腰背肌锻炼。
- 2、急性闭合性软组织损伤中、后期处理。

## 五、预防

- 1、加强腰、背、腹肌锻炼。
- 2、避免局部负荷过重。
- 3、彻底治疗急性腰伤。
- 4、运动时避免受风、寒、湿侵袭。
- 5、易伤项目选材应进行腰部X线检查。

# *Homework*

● 腰肌劳损和腰背肌肉筋膜炎关系？



完