肱骨外上髁炎

- 一、定义：指伸手肌群在肱骨外上髁的附丽区或伴局部滑囊、关节囊的慢性损伤.
- 二、局部解剖:

1.肱骨外上髁是位于肱骨下端外侧的骨性隆突。前臂伸手肌群的肌腱附着于此处，具有伸指、伸腕的作用，并协同肱三头肌伸直肘关节。深层为旋后肌，具有使前臂旋后的作用。

2.肘关节外侧(桡侧)副韧带的近侧端亦起始于肱骨外上髁，然后分为前后两束，呈放散状围绕桡骨小头，附着于环状韧带

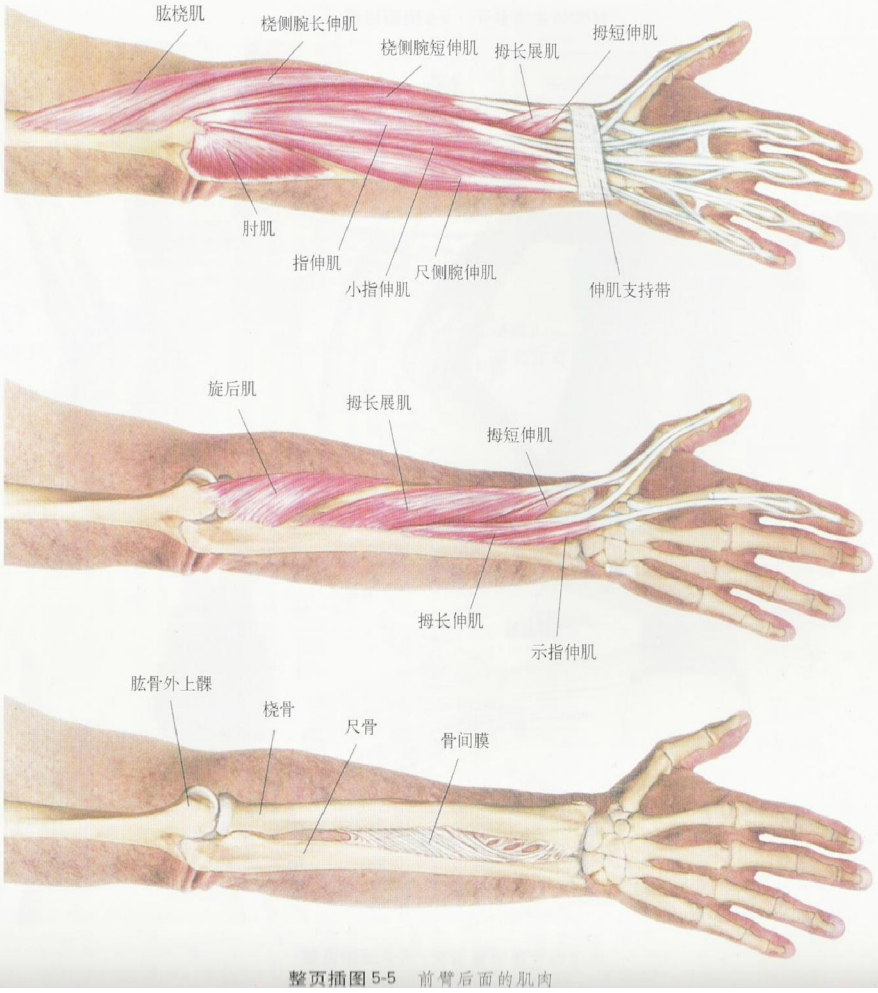

整页插图 5-5　前臂后面的肌肉

三、病因和发病机理

伸手肌群起于肱骨外上髁，与环状韧带和关节囊紧密相联。当腕关节反复背伸旋后（如反手扣球）时伸手肌群猛烈收缩或/和腕关节掌屈旋前（如正手扣球）时伸手肌群受到猛烈被动牵拉时，使伸手肌腱及周围滑囊受到到牵拉、挤压、磨擦面损伤

四、征象

1、为慢性损伤。多无明显受伤史。

2、肘后外侧疼痛：

A可向前臂外侧放射

B端重物时可有突然失力而掉物现象

C重复受伤动作疼痛，如拧衣、扫地、端茶壶、倒水等，同时沿伸腕肌向下放射.

- 轻者

  症状时隐时现，经数月或数日可自愈

- 重者

  反复发作，呈持续性疼痛，前臂旋转及握物无力

检查

1. 肱骨外上髁肌肱桡关节处压痛明显，局部微呈肿胀

2. 前臂伸肌抗阻试验阳性

米尔氏试验（Mill）阳性

3. X线片：

一般无异常，个别可有钙化阴影或肱骨外上髁粗糙

五、处理

1、局部休息、按摩理疗

2、痛重者于前臂肌腹处缠弹性绷带

3、肘外侧持续痛者可局部封闭

附按摩操作方法

1. 用轻柔的滚法从肘部沿前臂背侧往返操作10余次，以舒筋通络
2. 重点在肘部治疗，用拇指按揉曲池，尺泽；用中指按揉小海、少海，手法宜柔和，同时配合拿法沿伸腕肌往返提拿
3. 再用弹拨法，患者患肢旋后位，医者一手持腕，另一手拇指按压肱骨外上髁前方，其它四指置于肘关节内侧，持腕手屈曲肘关节至最大限

度，另手拇指用力按压肱骨外上髁前方，然后伸直肘关节，同时医者拇指推至桡骨头前上方，沿桡骨头前外缘，自后弹拨腕伸肌起点

（施术后患者桡侧三指麻木及症状减轻的感觉）

- 也可将患肢置于旋前位，放于平台上，医者拇指向外方紧推邻近桡侧腕长、短伸肌，反复数次，弹拨范围可上下移动，逐步扩展

4.沿伸腕肌施擦法，透热为度，然后搓抖上肢结束治疗

对需理筋整复者

拔伸肘关节的同时作旋转，扳动等手法。

注意事项

1. 手法不宜过强
2. 改变患者劳作姿势
3. 加强功能锻炼