

综述

腰椎黄韧带特点以及黄韧带肥厚病理机制的研究进展

Research progress on the characteristics and pathomechanism of the ligamentum flavum in the lumbar

刘泽祥, 孙卓然, 李危石

(北京大学第三医院骨科 100191 北京市)

doi: 10.3969/j.issn.1004-406X.2020.09.11

中图分类号: R364.3, R681.5 文献标识码: A 文章编号: 1004-406X(2020)-09-0838-08

黄韧带(ligamentum flavum, LF)是脊柱的重要解剖结构之一,在退变性腰椎疾病中,黄韧带肥厚是退变性腰椎管狭窄的常见病因,可以导致腰痛、间歇性跛行等症状,影响患者的日常生活甚至导致功能丧失^[1]。由于黄韧带不同于其他韧带的组织结构与生物力学特点,黄韧带肥厚的病理过程也相对特殊^[2]。笔者从黄韧带的解剖学、影像学、生物力学、病理改变四个方面进行文献综述,以便更好地理解其正常生理以及病理过程,并对腰椎融合术后黄韧带变化进行总结,探讨其可能的病理作用。

1 黄韧带的解剖

黄韧带主要由呈黄色的弹力纤维组织构成,位于脊柱的椎板之间(图1),附着于相邻椎板上并连接相邻的椎板,构成椎管后壁,在颈椎薄而宽大,在胸椎增厚,在腰椎最厚^[3]。

既往针对腰椎黄韧带的解剖学研究认为腰椎黄韧带有两层结构^[4,5],Olszewski等^[6]描述了黄韧带的浅层,即黄韧带背侧的一层浅黄色组织,纤维组织较多,深层为暗黄色组织,弹力纤维较多。近期Iwanaga等^[6]通过解剖和组织学研究认为黄韧带的浅层为棘间韧带的延续,而深层为真正的黄韧带。无论是否按两层划分,深层黄韧带在组织学和生物力学方面的意义更大,更符合我们对黄韧带的一般认识,但两层结构都应在手术过程中加以重视。

腰椎黄韧带的浅层附着在头侧椎板的下缘,向下方和背侧走行,附着在尾侧椎板的上缘和后上缘(外缘)(图2)。深层黄韧带附着在头侧椎板下缘至椎板中部,甚至可以覆盖整个椎板,节段越低,纤维附着点越向前、向上,附着在尾侧椎板的上缘以及前上表面,节段越低,附着点越向下^[4,5]。这样的附着特点为前方的椎管提供了平滑的表面。

黄韧带与椎板类似,两侧黄韧带在后缘中线相连融

合,中间有间隙允许连接内部静脉和后方的椎管外静脉丛的静脉通过^[4],有小部分黄韧带出现连续无间隙情况^[5],中线为缺口没有融合的情况也有发生,Lirk等^[7]在45个腰椎标本中测得L1/2缺口发生率为22.2%,L2~L5的发生率为10%左右,L5/S1的发生率为0%。两侧黄韧带融合在椎管后壁形成一个开口向前三角形间隙,其前方为脂肪组织,构成硬膜外脂肪垫^[8]。深层黄韧带的两侧延伸到小关节囊处,可以越过小关节囊成为椎间孔的后界,因此黄韧带的凸入会在椎间孔的狭窄中发挥作用。

正常黄韧带主要由弹力纤维组成,约占细胞外基质的60%~80%,Kosaka等^[9]测得胎儿黄韧带及成人黄韧带腹侧部分弹力纤维约占75%左右。弹力纤维与黄韧带的长轴平行,直径大致相等,排列规则紧密,表面光滑。并常有分支发出,分支交错相连,形成网状结构,弹力纤维之间可以观察到少量胶原纤维^[10]。黄韧带中有大量神经纤维,与弹性纤维和胶原纤维呈平行排列,在不同部位均匀分布,也可以观察到血管结构^[11]。

2 黄韧带的影像学测量方法

2.1 不同检查方法黄韧带的成像特点

2.1.1 MRI 在MRI T1加权像(T1WI)和T2加权像(T2WI)上,黄韧带呈低信号^[12],在轴位成像为椎管后方沿椎弓板走行的“V”字型低信号影,矢状位成像为两椎弓板间斜向后下方走行“\”样低信号影。

黄韧带厚度与横截面积可随体位及负重条件改变而变化,因而MRI的动态成像对黄韧带的评估有特殊意义。开放直立MRI(open upright MRI)^[13]或动态MRI(kinetic MRI)^[14,15]可以使患者在生理负重状态、屈伸状态下进行扫描,既往研究显示,不同姿势下椎管狭窄程度不同,黄韧带的病理作用也得到体现。

2.1.2 CT 正常生理状态下,黄韧带的显像不如MRI清晰。在CT横断位图像上,椎管中的脊髓和硬膜位于椎管中央,呈低密度影,黄韧带为软组织密度,附着在椎弓板和关节突的内侧。在某些病理状态下,如合并骨化者,黄韧带呈骨质密度,常略低于密质骨,CT值>150Hu,能清楚分辨关

第一作者简介:男(1998-),本科在读,研究方向:骨科学

电话:(010)82267368 E-mail:zxliu98@pku.edu.cn

通讯作者:孙卓然 E-mail:puh3_szr@aliyun.com

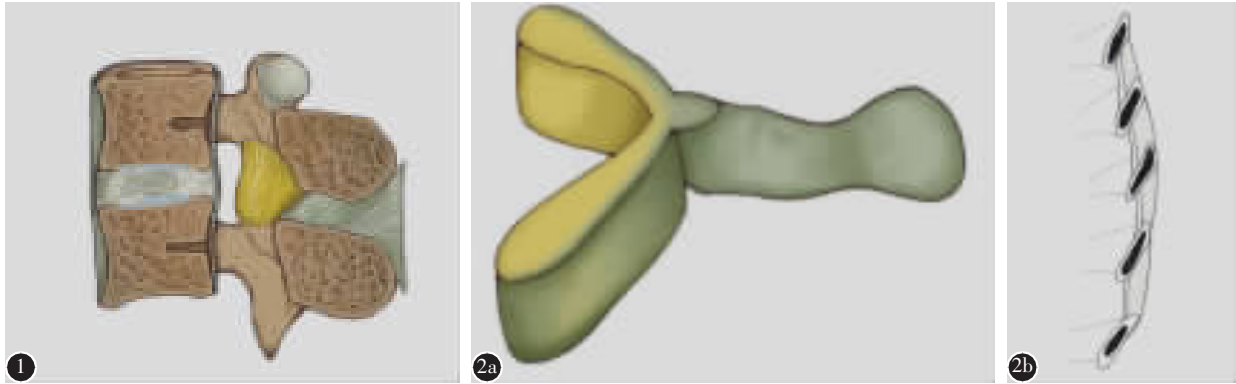


图 1 腰椎矢状切面示黄韧带(图中黄色韧带结构) 图 2 a 腰椎黄韧带的深浅两层 b 腰椎黄韧带的附着特点

节突增生、肥大、椎板增厚与后纵韧带骨化^[6],因而 CT 对黄韧带某些病变,如黄韧带骨化症的诊断有重要作用。

2.1.3 X 线脊髓造影 X 线无法显示黄韧带,而 X 线脊髓造影可动态观察椎管,显示处于生理负荷及后伸位时由于黄韧带折叠突出引起的椎管狭窄,优于 MRI 和 CT 的仰卧位静态观察^[7]。但其是有创检查,有相关并发症的风险,并不常规使用。

2.2 黄韧带的测量与评估

黄韧带的测量与评估方法目前尚无统一标准,测量厚度是应用最多,也是最能直接体现黄韧带肥厚的指标。黄韧带厚度的测量主要有两种方式,一种为经过黄韧带中点垂直于椎板的厚度作为其厚度^[8],另一种以黄韧带椎板侧及硬膜侧做两条平行线间距离作为其厚度^[9-21],测量层面多为椎间盘高度中点或小关节水平。

经过中点测量会因为黄韧带厚度不完全均一,尤其在发生退变时,同一黄韧带退变程度不同的部位黄韧带厚度可能不同,引起误差。Munns 等^[22]在距离黄韧带中央 1/3 处、2/3 处分别垂直于椎板测量两侧黄韧带厚度,发现二者厚度均与症状相关,但距离中央 2/3 处的关联性更强,优于单纯测量中点厚度。对于利用平行线测量,研究多采用经过黄韧带椎板侧做一一直线,取两边距离最远的平行线间距离作为黄韧带厚度(图 3)^[19,21],也有研究在椎板侧有突

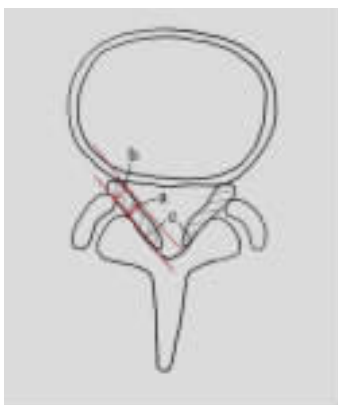

图 3 三种测量方法图示(a 于黄韧带中点测量 b 平行线间最远距离 c 黄韧带横截面积)

出骨质时,经过其顶点做平行线,此方法仅给出了典型图示,测量数值会受到测量者主观影响,变化较大^[20]。

除了单纯测量黄韧带厚度外,殷好治等^[23]提出腰椎黄韧带厚度与椎管斜径比值的概念,选取 CT 横断位软组织窗,在椎间盘下缘水平,测量黄韧带厚度(经黄韧带中点的厚度)与腰椎管斜径的距离(黄韧带外缘中点到椎体后缘中点距离)比值,与单纯测量黄韧带厚度对照,该指标对判断黄韧带肥厚所致椎管狭窄更有意义,值得关注。

黄韧带横截面积的测量也是一个重要参数。相比于测量黄韧带厚度,可以避免黄韧带左右厚度不对称的问题,在诊断中央型椎管狭窄时更有优势^[21]。此外动态观察时可以评估黄韧带对椎管面积减小的贡献,计算其与椎管面积比值将椎管狭窄分类^[19,24]。

2.3 黄韧带影像学测量方法的选择

MRI 作为腰椎管狭窄时影像学评估的首选成像方式,可以清晰地显示硬膜囊和脊髓有无受压改变,并且无射线照射,应作为评估黄韧带的首要方式^[1]。如果必要时,CT 可以直观显示黄韧带是否合并骨化^[19]。对于黄韧带动态评估,X 线椎管造影仍是最传统的方式,新的技术如轴向负重的仰卧位 MRI、开放直立 MRI(open upright MRI)和动态 MRI(Kinetic MRI),以及利用 MRI 和 CT 的三维建模都可能是未来的新选择^[25]。

单纯测量黄韧带厚度简单易行,是黄韧带肥厚的直接表现,应作为黄韧带测量基础的测量数值和标准,选择测量两处或使用平行线测量可能更为准确,但其评价腰椎管狭窄和症状严重程度不优于腰椎黄韧带厚度与椎管斜径比值法,可以考虑进一步计算而优化。

测量黄韧带的横截面积对于黄韧带所致腰椎管狭窄的诊断要优于单纯测量厚度,可以反映黄韧带对椎管面积减小的贡献程度,并且不受左右黄韧带厚度不对称影响,应一同测量。

黄韧带相关参数的正常范围目前尚无统一标准,在腰椎管狭窄影像学评估中,黄韧带肥厚仅作为一项定性标准^[26]。一些文献将大于 4mm 作为判断黄韧带肥厚的标准,但 Abbas 等^[18]发现正常青年人中也可能会出现黄韧带厚度大

于 4mm 者,且随着年龄增长,对照正常人群中黄韧带厚度大于 4mm 者也会逐渐增加,因此 4mm 作为判断标准并不合适。Kim 等^[21]回顾了 166 例 L4/5 为责任节段的中央型椎管狭窄,与健康志愿者做对照绘制 ROC 曲线,发现黄韧带厚度的最佳临床截断点为 3.74mm,敏感度为 70.5%,特异度为 66.5%,曲线下面积为 0.72(95% CI,0.66~0.77),而横截面积的最佳临床截断点为 105.90mm²,敏感度为 80.1%,特异度为 76.0%,曲线下面积为 0.83(95% CI,0.78~0.87),横截面积是更为敏感的指标。黄韧带相关参数范围的确定,仍需要在考虑人群、年龄、节段、左右对称性等因素情况下,进行更为细致的研究。

3 黄韧带的生物力学特点

弹力纤维在载荷较小时即发生拉长变形,而胶原纤维使胶原组织具有一定的强度和刚度。正常黄韧带弹力纤维为主要成分,占细胞外基质的 60%~80%^[27,28],因此黄韧带相对于其他韧带富有弹性,被拉长后去除外力仍能恢复原状,在载荷作用下有延伸的能力,并且能保持一定的张力。黄韧带可以承受的最大应力约 2~15MPa,最大应变约为 20%~70%,这些数值的测定差异较大,与施加力的条件和实验标本的不同有关,然而均大于生理情况下前屈运动所产生的最大应变^[29,30]。

这样的特点有助于黄韧带限制相邻椎体间的过度和异常活动,将拉伸载荷在椎体间传递,并对椎间盘产生一定预张力,对脊柱的稳定性有重要作用。前屈时黄韧带产生阻力,并且可以减轻前方椎间盘的压力^[31]。Gillespie 等^[32]利用猪腰椎标本发现黄韧带在屈曲时产生了阻力的 24.7%,而棘上韧带和棘间韧带产生阻力的 35.9%,椎间盘和后纵韧带为 25.2%,小关节为复合体 14.2%。在后伸时,黄韧带不产生阻力,只有小关节复合体和椎间盘以及后纵韧带产生阻力,小关节贡献约 72%。Merter 等^[33]利用羊胸腰椎标本发现黄韧带和棘间韧带占小关节和韧带生对抗脊柱垂直压力的 27.8%。因此,黄韧带在前屈时约占韧带和小关节产生阻力的 25%,切除黄韧带对脊柱稳定性有显著影响^[33]。同时,黄韧带的生物力学特点与其退变也紧密相关,Sairoyo 等^[34]通过建立三维有限元模型以及组织学研究发现背侧黄韧带应力明显大于腹侧,背侧的弹力纤维丢失、纤维化也较腹侧重,也契合了黄韧带肥厚的损伤后瘢痕组织形成的学说。

4 黄韧带的病理变化特点

4.1 腰椎退变性疾病黄韧带的病理表现

随着年龄增加,腰椎的骨、椎间盘、小关节、韧带、肌肉等产生的退行性病变可引起椎间盘突出、退变性椎管狭窄、腰椎不稳、滑脱等腰椎退变性疾病,导致下腰痛、下肢放射痛及跛行^[34]。黄韧带发生退行性变时会产生相应的病理变化,是退变性腰椎管狭窄的主要病因之一。

黄韧带厚度以及病理改变随着年龄的增加而增加^[35],

与其他退变性疾病一样,在退变性腰椎管狭窄的患者中,黄韧带厚度和病理改变要显著大于同年龄未发生退变性疾病患者,即发生了黄韧带肥厚^[35]。组织病理学研究显示发生退变性腰椎管狭窄的黄韧带弹力纤维减少,纤维断裂、排列不规则,胶原纤维显著增生,进入断裂和减少的弹力纤维之间,黄韧带发生纤维化^[35]。还可以观察到软骨细胞化生,蛋白聚糖、软骨基质增多,钙化增加,在关节疾病中具有病理意义的焦磷酸钙二水合物(CPPD)晶体沉积,淀粉样物质沉积等病理变化^[35-39]。此外,痛觉神经纤维在退变性腰椎管狭窄患者的黄韧带中密度增加,并且与患者的症状相关^[40],黄韧带退变不仅改变了其形态特点,同时从生理学角度对疾病产生发挥作用。在退变黄韧带中并没有观察到显著的血管生成增加^[41,42]。

弹力纤维减少、胶原纤维增加和钙化增加等病理变化在黄韧带中呈现背侧大于腹侧的分布特点。同时,病理变化的严重程度与黄韧带厚度相关,Sairoyo 等^[43]测得胶原纤维的增加与黄韧带厚度的相关系数 $r=0.79(P<0.0001)$,而利用背侧纤维化程度分析时 $r=0.84(P<0.0001)$,整体弹力纤维的减少与黄韧带厚度并无显著相关,但背侧黄韧带弹力纤维的减少与黄韧带厚度相关 $r=0.63(P=0.002)$,Suzuki 等^[37]测得软骨细胞和软骨基质增加与黄韧带厚度相关系数分别为 $r=0.46(P<0.0001)$ 、 $r=0.41(P<0.0001)$,这些结果说明纤维化程度与黄韧带厚度的相关性最强,并且相关性呈现了背侧大于腹侧的分布特点^[37,43]。

发生退变时,黄韧带的生物力学特性也发生改变,表现为应力增加,应变减少,弹性模量增加^[44],应力松弛量增加,蠕变减少^[45]。这些结果说明发生退行性改变时,黄韧带在负荷卸载后,不能恢复原有长度,黄韧带可以向内折叠膨出,产生压迫。黄韧带导致的腰椎管狭窄是由于自身厚度增加,还是折叠膨出,目前尚无定论。尸体解剖研究发现老年人群中可以观察到黄韧带的折叠膨出^[46]。影像学研究发现椎间盘退变、小关节炎与黄韧带厚度相关^[47,48],Munns 等^[42]发现椎间盘高度与黄韧带厚度低相关($r=0.229,P<0.01$),而椎间盘退变程度与黄韧带厚度中等相关($r=0.418,P<0.01$),Chokshi 等^[49]将 52 例患者分为 3 组对比分析认为黄韧带肥厚可以独立于椎间盘高度减低产生。因此,黄韧带肥厚的原因不能用其中之一完全解释,应是两者的综合作用最终导致了黄韧带向内产生椎管狭窄。

黄韧带肥厚的机制近年来被逐步揭示,目前的观点认为黄韧带肥厚以及其相应的病理变化是由于黄韧带在应力刺激或应力损伤后发生细胞因子改变和炎症反应,胶原合成增加弹力纤维降解,发生纤维化,纤维化随着年龄增长而积累,导致病变产生^[2,49]。影像学观察到的腰椎活动度增加与病理改变程度加重、分子改变增加相关^[37],生物力学分析发现黄韧带背侧应力大于腹侧与黄韧带背侧病理变化程度较重一致,离体节段研究显示黄韧带在节段运动增加时 MMP-3($P=0.0683$)和 COX-2($P=0.0619$)表达增加的趋势,即分解代谢和促炎基因表达增加^[50],对体外培

养的黄韧带成纤维细胞施加应力后促炎因子和 I 型胶原表达增加^[51,52],小鼠和新西兰兔的实验模型也显示了应力增加后黄韧带厚度增加、产生纤维化等病理变化、相应分子改变^[53-55],这些结果均说明应力刺激以及应力损伤是黄韧带肥厚的始动原因。

当黄韧带的成纤维细胞受到应力刺激后会激活丝裂原活化蛋白激酶 (mitogen-activated protein kinase, MAPK) 的 JNK 和 p38 通路,增加 COX-2/PGE2 和 NO 合酶/NO 的合成,促进炎症反应^[51]。同时可以激活钙调磷酸酶/NFAT 通路,增加血管生成素样蛋白 2(angiotensin-like protein 2, Angptl2) 的表达,Angptl2 可以作用于成纤维细胞,激活 Smad 通路,使 I 型、III 型胶原合成增加,TGF-β1 及其受体合成增加,同时激活 NF-κB 通路,使 IL-6 分泌增加^[52,56]。而应力损伤可以导致黄韧带损伤部位巨噬细胞浸润,巨噬细胞可以分泌 TNF-α,IL-1β,IL-6,TGF-β1 等细胞因子,并使成纤维细胞聚集,向肌成纤维细胞分化,胶原合成增加^[57,58]。同时应力损伤导致的弹力纤维断裂产生肽段(elastin-derived peptides,EDPs),EDPs 也可以作用于黄韧带细胞,使 NF-κB 通路激活,分泌 IL-1α, β,IL-6, PGE2 等,促进炎症反应^[59]。

直接刺激和炎症反应产生的细胞因子作用于细胞,使黄韧带发生病理变化。TGF-β1 在许多疾病中会导致病理性纤维化,而在黄韧带肥厚中也发现其显著增高,并且可以作用于黄韧带细胞诱导胶原产生,以及促进成纤维细胞以及间充质干细胞向肌成纤维细胞分化^[57,60,61],CCN5 可

以抑制此通路抑制这个过程^[62]。结缔组织生长因子(connective tissue growth factor,CTGF)可以由 TGF-β1 诱导产生,增加胶原生成^[60]。IL-1、IL-6、TNF-α、PGE2、NO 等炎症介质的显著增高可以促进黄韧带细胞的纤维化相关过程^[63],IL-6 可以促进成纤维细胞合成 MMP-2,降解弹力纤维^[64]。各种基质金属蛋白酶(matrix metalloproteinases, MMPs)MMP-1、MMP-3、MMP-9、MMP-13 以及调节其作用的基质金属蛋白酶组织抑制剂 (tissue inhibitors of matrix metallo-proteinase,TIMPs)TIMP-1、TIMP-2 增高可以使黄韧带的细胞外基质发生重塑,促进纤维化。除此之外,其他各种分子的增加如基本成纤维生长因子(basic fibroblast growth factor,bFGF)、成纤维生长因子(fibroblast growth factor 9,FGF-9)、血小板源生长 F 因子-BB (platelet-derived growth factor-BB,PDGF-BB)、CD44、胰岛素样生长因子-1(insulin-like growth factor-1,IGF-1)、瘦素(Leptin)以及 miRNA-21、miRNA-155 等均与黄韧带肥厚、纤维化有关^[65-70],但具体机制有待进一步探究。机制总结如图所示(图 4)。

综上所述,对黄韧带肥厚相关机制研究目前已经深入到分子通路以及表观遗传层面,但黄韧带肥厚的完整机制仍不明确,许多研究通过比较退变性椎管狭窄患者与对照组黄韧带中分子水平的不同进行,有其局限性,近年来细胞体外培养进行实验增多。因此,有待进一步通过 Saito 等^[53]、Hayashi 等^[54]建立的动物模型,以及细胞体外培养实验等方法进行研究,进一步明确黄韧带在体内发生变化的

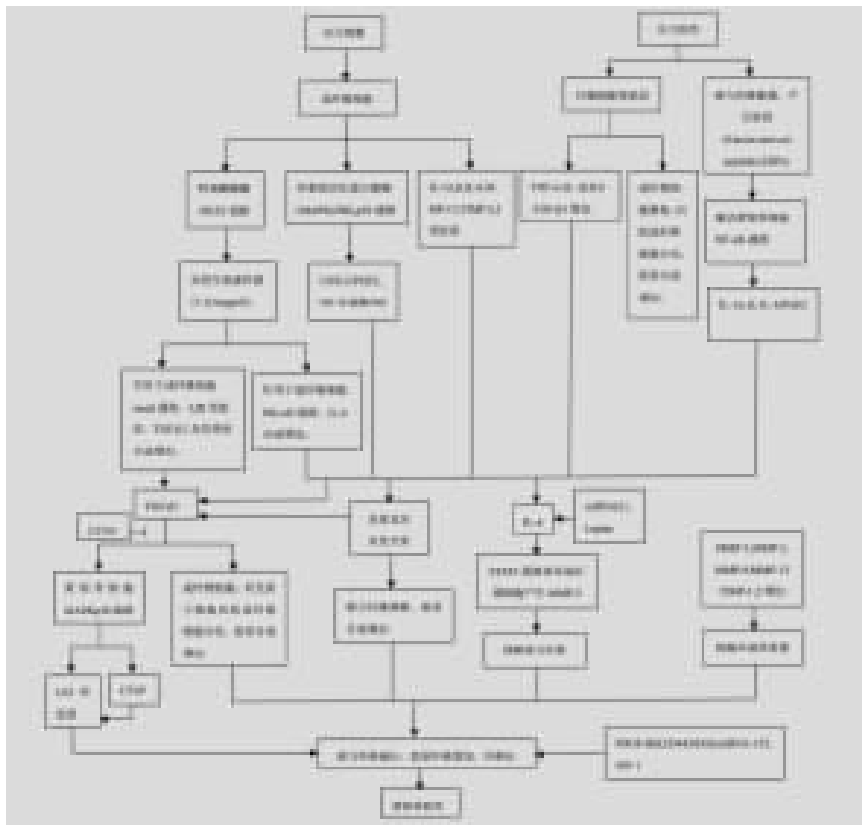

图 4 黄韧带肥厚的病理机制

具体机制以及不同分子的作用。

4.2 腰椎融合术后黄韧带的变化

保守治疗无效后腰椎融合术是治疗退行性疾病的最常见术式,具有肯定的疗效^[71]。黄韧带在腰椎融合术后也会发生相应改变,在腰椎融合间接减压中黄韧带厚度由于椎间融合后应力降低、椎间高度增加对其产生拉伸作用等因素减小,使椎管面积增大,达到减压效果^[72-74]。Ohtori 等^[72]报道了单纯前路腰椎椎间融合(ALIF)术后 10 年 MRI 随访,发现融合节段黄韧带横截面积明显小于其他节段,而相邻节段黄韧带厚度大于其他节段,但无统计学意义,由于缺乏术前资料,无法对术前术后进行对比,Hiroaki 等^[73]报道了侧路腰椎椎间融合(LLIF)术后 6 个月、1 年、2 年随访,发现融合节段的黄韧带横截面积显著减小,椎管面积增加,间盘突出减小,并随时间减小程度增加,Mahathanatrakul 等^[74]报道了斜外侧腰椎椎间融合(OLIF)术后 20 个月左右随访,黄韧带厚度、横截面积显著减小,椎间隙高度、椎管横截面积显著增加。

除了在融合节段黄韧带形态改变扮演了重要角色,在非融合节段,特别是相邻节段的黄韧带改变可能具有重要意义。腰椎融合术后其邻近未融合节段应力集中、活动度增加、椎间盘内压力增加、关节突应力增加等会导致相邻节段新的退变发生或原有退变进一步加剧,如果只表现为影像学上的退变但不合并相应临床症状称为相邻节段退变(adjacent segment degeneration, ASDeg),如果合并与影像学对应的临床症状则称为相邻节段病变(adjacent segment disease, ASDis),其发生率分别约为 26.6% 和 8.5%^[75,76]。

相邻节段应力增加,活动度增加可能会通过前文所叙述的应力损伤、应力刺激的机制使黄韧带退变、肥厚,椎间隙高度降低可能使黄韧带向内折叠,造成相邻节段退变甚至相邻节段病变。Kazunori 等利用新西兰兔作为实验动物,融合 L2/3 与 L4/5 使 L3/4 节段的活动度与应力增加,观察到了未融合节段即 L3/4 黄韧带厚度显著增加,发生胶原、软骨基质增加,弹力纤维减少,成纤维细胞生长因子 9(FGF9)表达增加等变化^[54,55]。此外,还可以见到髓鞘囊肿和黄韧带血肿在腰椎融合术后相邻节段中产生的个案报道^[77,78]。但针对融合术后相邻节段退变研究多集中于椎间盘退变、椎体不稳、小关节退变等^[79],对于黄韧带的作用仍需要更多的高质量临床研究和基础研究来探索证实。

如何预防相邻节段退变一直是腰椎融合术研究的热点问题,黄韧带能否在其中发挥作用目前并不清楚。Topping-off 术式是目前预防相邻节段退变最主要的一种方法,其主要将动态固定装置或棘突间稳定装置置于上位相邻节段,提供了融合节段/未融合节段之间的过渡区,以减少相邻层的应力集中和活动增加,可降低 ASD 的发生率^[80]。活动度与应力的减少,以及棘突间动态稳定装置的支撑使黄韧带厚度减小^[81],均可能是其作用于黄韧带的机制。

相邻节段后方减压是否能提供更大的椎管容积以预防相邻节段病变的产生,Lai 等^[82]通过 101 例患者进行 6 年以上的随访研究,发现完全椎板切除术会导致相邻节段的不稳以及退变的发生率增加,Liu 等^[83]将 120 位患者随机分为 3 组随访 6 年,发现完全椎板切除较椎板部分切除或切除小关节发生相邻节段退变的人数更多,Matsumoto 等^[84]对 45 例患者进行 5 年随访研究,发现对融合节段以上节段(L3/4)减压加快了相邻节段的椎间盘退变,但未导致不稳定,而 Gard 等^[85]对 171 例患者进行 10 个月的随访研究,发现融合节段外的相邻节段椎板切除并没有增加相邻节段退变发生率。体外生物力学研究与有限元分析都发现椎板切除后相邻节段的运动范围以及应力增加^[86,87]。Grunert 等^[88]对人体腰椎标本进行生物力学研究,发现虽然相邻节段的椎板切除均会导致活动度的增加,但微创切除单侧部分椎板、全部切除黄韧带导致的活动范围增加要显著小于全部椎板切除和小关节切除。

因此,目前缺乏关于相邻节段退变黄韧带改变的研究,即无法评估术前相邻节段黄韧带退变的风险以及其发展进程,需要更多的研究来明确。腰椎融合术中相邻节段黄韧带的处理不仅需要考虑其潜在的病理作用,还需要考虑其重要的生物力学作用,权衡利弊。对多节段椎管狭窄但单节段不稳定或存在相邻节段黄韧带退变风险患者,微创切除相邻节段的黄韧带进行减压,可能是未来发展的一个方向^[88,89]。

5 总结与展望

黄韧带是构成椎管后壁的重要结构,可以从椎管容积和脊柱稳定性两个方面对腰椎病变特别是腰椎退变性疾病的发生和治疗产生影响。其动态变化的特点使黄韧带肥厚的原因不仅仅因为其形态学自身的肥厚,而且与椎间隙高度降低、自身生物力学改变有关,这让我们更全面地认识其病理过程,并提出新的影像学评估方法。随着分子生物学发展,黄韧带肥厚的机制研究逐渐深入,但仍不能完全地揭示黄韧带退变肥厚的机制,其研究仍需要进一步开展。同时,腰椎融合术后相邻节段的应力与活动度增加,但现有关黄韧带改变的研究较少,未来的研究中可以予以关注。

6 参考文献

1. Siebert E, Prüss H, Klingebiel R, et al. Lumbar spinal stenosis: syndrome, diagnostics and treatment[J]. Nat Rev Neurol, 2009, 5(7): 392-403.
2. Sairyo K, Biyani A, Goel V, et al. Pathomechanism of ligamentum flavum hypertrophy: a multidisciplinary investigation based on clinical, biomechanical, histologic, and biologic assessments[J]. Spine, 2005, 30(23): 2649-2656.
3. Standring S. Gray's Anatomy, The Anatomical Basis of Clinical Practice[M]. 41 ed. London, UK: Elsevier, 2016. 731-

- 733.
- Olszewski AD, Yaszemski MJ, White AA, 3rd. The anatomy of the human lumbar ligamentum flavum: new observations and their surgical importance[J]. *Spine(Phila Pa 1976)*, 1996, 21(20): 2307-2312.
 - Chau AM, Pelzer NR, Hampton J, et al. Lateral extent and ventral laminar attachments of the lumbar ligamentum flavum: cadaveric study[J]. *Spine J*, 2014, 14(10): 2467-2471.
 - Iwanaga J, Ishak B, Saga T, et al. The lumbar ligamentum flavum does not have two layers and is confluent with the interspinous ligament: anatomical study with application to surgical and interventional pain procedures[J]. *Clin Anat*, 2020, 33(1): 34-40.
 - Lirk P, Moriggl B, Colvin J, et al. The incidence of lumbar ligamentum flavum midline gaps[J]. *Anesth Analg*, 2004, 98(4): 1178-1180.
 - Boezaart AP, Prats-Galino A, Nin OC, et al. The posterior lumbar epidural space: three-dimensional reconstruction of high-resolution mri: real and potential epidural spaces and their content in vivo[J]. *Pain Med*, 2019, 20(9): 1687-1696.
 - Kosaka H, Sairyo K, Biyani A, et al. Pathomechanism of loss of elasticity and hypertrophy of lumbar ligamentum flavum in elderly patients with lumbar spinal canal stenosis [J]. *Spine*, 2007, 32(25): 2805-2811.
 - Yong-hing K, Reilly J, Kirkaldy-Willis WH. The Ligamentum flavum[J]. *Spine*, 1976, 1(4): 226-234.
 - Viejo-Fuertes D, Liguoro D, Vital JM, et al. Morphogenesis, anatomy and histology of the ligamentum flavum [J]. *Eur J Orthop Surg Traumatol*, 2000, 10(2): 77-83.
 - 徐克, 龚启勇, 韩萍. 医学影像学[M]. 第 8 版. 北京: 人民卫生出版社, 2018. 274-275.
 - Alyas F, Connell D, Saifuddin A. Upright positional MRI of the lumbar spine[J]. *Clin Radiol*, 2008, 63(9): 1035-1048.
 - Lao LF, Zhong GB, Li QY, et al. Kinetic magnetic resonance imaging analysis of spinal degeneration: a systematic review[J]. *Orthop Surg*, 2014, 6(4): 294-299.
 - Takahashi S, Lord EL, Hayashi T, et al. Radiologic factors associated with the dynamic change of dural sac diameter in lumbar spine: a kinematic mri study [J]. *Clinical Spine Surgery*, 2017, 30(6): E827-E32.
 - 王玉梅, 林永, 王向东, 等. 黄韧带病变的 MRI、CT 诊断对比研究[J]. *中国矫形外科杂志*, 2006, 14(17): 1329-1330.
 - Saint-Louis LA. Lumbar spinal stenosis assessment with computed tomography, magnetic resonance imaging, and myelography[J]. *Clin Orthop Relat Res*, 2001, 384: 122-136.
 - Abbas J, Hamoud K, Masharawi YM, et al. Ligamentum flavum thickness in normal and stenotic lumbar spines [J]. *Spine*, 2010, 35(12): 1225-1230.
 - Hansson T, Suzuki N, Hebelka H, et al. The narrowing of the lumbar spinal canal during loaded MRI: the effects of the disc and ligamentum flavum[J]. *Eur Spine J*, 2009, 18(5): 679-686.
 - Sakamaki T, Sairyo K, Sakai T, et al. Measurements of ligamentum flavum thickening at lumbar spine using MRI [J]. *Arch Orthop Trauma Surg*, 2009, 129(10): 1415-1419.
 - Kim YU, Park JY, Kim DH, et al. The role of the ligamentum flavum area as a morphological parameter of lumbar central spinal stenosis[J]. *Pain Physician*, 2017, 20(3): E419-E424.
 - Munns JJ, Lee JYB, Espinoza Orfias AA, et al. Ligamentum flavum hypertrophy in asymptomatic and chronic low back pain subjects[J]. *PLoS One*, 2015, 10(5): e0128321.
 - 殷好治, 周万军, 孙西河, 等. 腰椎黄韧带厚度与椎管斜径比值对黄韧带肥厚致椎管狭窄的诊断意义[J]. *中华放射学杂志*, 2007, 41(8): 851-854.
 - Sakai Y, Ito S, Hida T, et al. Clinical outcome of lumbar spinal stenosis based on new classification according to hypertrophied ligamentum flavum[J]. *J Orthop Sci*, 2017, 22(1): 27-33.
 - Yamanaka Y, Kamogawa J, Katagi R, et al. 3-D MRI/CT fusion imaging of the lumbar spine[J]. *Skeletal Radiol*, 2010, 39(3): 285-288.
 - Mamisch N, Brumann M, Hodler J, et al. Radiologic criteria for the diagnosis of spinal stenosis: results of a Delphi survey[J]. *Radiology*, 2012, 264(1): 174-179.
 - Nachemson AL, Evans JH. Some mechanical properties of the third human lumbar interlaminar ligament (ligamentum flavum)[J]. *J Biomechanics*, 1968, 1(3): 211-220.
 - Troyer KL, Puttlitz CM. Nonlinear viscoelasticity plays an essential role in the functional behavior of spinal ligaments[J]. *J Biomech*, 2012, 45(4): 684-691.
 - Behrsin JF, Briggs CA. Ligaments of the lumbar spine: a review[J]. *Surg Radiol Anat*, 1988, 10(3): 211-219.
 - Sikoryn TA, Hukins DWL. Mechanism of failure of the ligamentum flavum of the spine during in vitro tensile tests[J]. *J Orthop Res*, 1990, 8(4): 586-591.
 - Mertter A, Karaca MO, Yazar T. Biomechanical effects of sequential resection of the posterior ligamentous complex on intradiscal pressure and resistance to compression forces [J]. *Acta Orthop Traumatol Turc*, 2019, 53(6): 502-506.
 - Gillespie KA, Dickey JP. Biomechanical role of lumbar spine ligaments in flexion and extension: determination using a parallel linkage robot and a porcine model[J]. *Spine(Phila Pa 1976)*, 2004, 29(11): 1208-1216.
 - Li Y, Shen Z, Huang M, et al. Stepwise resection of the posterior ligamentous complex for stability of a thoracolumbar compression fracture: an in vitro biomechanical investigation [J]. *Medicine*, 2017, 96(35): e7873.
 - Benoist M. Natural history of the aging spine[J]. *Eur Spine J*, 2003, 12(2): S86-S89.
 - Yayama T, Kobayashi S, Sato R, et al. Calcium pyrophosphate crystal deposition in the ligamentum flavum of degen-

- erated lumbar spine: histopathological and immunohistological findings[J]. *Clin Rheumatol*, 2008, 27(5): 597–604.
36. Schröder PK, Grob D, Rahn BA, et al. Histology of the ligamentum flavum in patients with degenerative lumbar spinal stenosis[J]. *Eur Spine J*, 1999, 8(4): 323–328.
 37. Shafaq N, Suzuki A, Terai H, et al. Cellularity and cartilage matrix increased in hypertrophied ligamentum flavum: histopathological analysis focusing on the mechanical stress and bone morphogenetic protein signaling[J]. *J Spinal Disord Tech*, 2012, 25(2): 107–115.
 38. Yanagisawa A, Ueda M, Sueyoshi T, et al. Amyloid deposits derived from transthyretin in the ligamentum flavum as related to lumbar spinal canal stenosis[J]. *Mod Pathol*, 2015, 28(2): 201–207.
 39. Yabe Y, Hagiwara Y, Tsuchiya M, et al. Decreased elastic fibers and increased proteoglycans in the ligamentum flavum of patients with lumbar spinal canal stenosis [J]. *J Orthop Res*, 2016, 34(7): 1241–1247.
 40. Benditz A, Sprenger S, Rauch L, et al. Increased pain and sensory hyperinnervation of the ligamentum flavum in patients with lumbar spinal stenosis[J]. *J Orthop Res*, 2019, 37(3): 737–743.
 41. Jakub J, Josef S, Matej D, et al. The role of vascularization on changes in ligamentum flavum mechanical properties and development of hypertrophy in patients with lumbar spinal stenosis[J]. *Spine J*, 2020, 20(7): 1125–1133.
 42. Lakemeier S, Schofer MD, Foltz L, et al. Expression of hypoxia-inducible factor-1 α , vascular endothelial growth factor, and matrix metalloproteinases 1, 3, and 9 in hypertrophied ligamentum flavum[J]. *J Spinal Disord Tech*, 2013, 26(7): 400–406.
 43. Sairyo K, Biyani A, Goel VK, et al. Lumbar ligamentum flavum hypertrophy is due to accumulation of inflammation-related scar tissue[J]. *Spine*, 2007, 32(11): E340–347.
 44. 上官磊, 樊星, 仲霄鹏, 等. 腰椎退变黄韧带的生物力学测定[J]. *中国脊柱脊髓杂志*, 2009, 19(10): 749–752.
 45. 王溪原, 苑福生, 张远石, 等. 青年与老年人脊柱黄韧带黏弹性实验研究[J]. *医用生物力学*, 2011, 26(1): 75–80.
 46. Okuda T, Fujimoto Y, Tanaka N, et al. Morphological changes of the ligamentum flavum as a cause of nerve root compression[J]. *Eur Spine J*, 2005, 14(3): 277–286.
 47. Altinkaya N, Yildirim T, Demir S, et al. Factors associated with the thickness of the ligamentum flavum: is ligamentum flavum thickening due to hypertrophy or buckling[J]. *Spine*, 2011, 36(16): E1093–E1097.
 48. Karavelioglu E, Kacar E, Gonul Y, et al. Ligamentum flavum thickening at lumbar spine is associated with facet joint degeneration: an MRI study [J]. *J Back Musculoskelet Rehabil*, 2016, 29(4): 771–777.
 49. Chokshi FH, Quencer RM, Smoker WRK. The “thickened” ligamentum flavum: is it buckling or enlargement[J]. *AJNR* *Am J Neuroradiol*, 2010, 31(10): 1813–1816.
 50. Hartman RA, Yurube T, Ngo K, et al. Biological responses to flexion/extension in spinal segments ex-vivo [J]. *J Orthop Res*, 2015, 33(8): 1255–1264.
 51. Chao YH, Tsuang YH, Sun JS, et al. Centrifugal force induces human ligamentum flavum fibroblasts inflammation through activation of JNK and p38 pathways [J]. *Connect Tissue Res*, 2012, 53(5): 422–429.
 52. Nakamura T, Okada T, Endo M, et al. Angiopoietin-like protein 2 induced by mechanical stress accelerates degeneration and hypertrophy of the ligamentum flavum in lumbar spinal canal stenosis[J]. *PLoS One*, 2014, 9(1): e85542.
 53. Saito T, Yokota K, Kobayakawa K, et al. Experimental mouse model of lumbar ligamentum flavum hypertrophy [J]. *PLoS One*, 2017, 12(1): e0169717.
 54. Hayashi K, Suzuki A, Abdullah Ahmadi S, et al. Mechanical stress induces elastic fibre disruption and cartilage matrix increase in ligamentum flavum [J]. *Sci Rep*, 2017, 7 (1): 13092.
 55. Hayashi K, Suzuki A, Terai H, et al. Fibroblast growth factor 9 is upregulated upon intervertebral mechanical stress-induced ligamentum flavum hypertrophy in a rabbit model [J]. *Spine*, 2019, 44(20): E1172–E1180.
 56. Nakamura T, Okada T, Endo M, et al. Angiopoietin-like protein 2 promotes inflammatory conditions in the ligamentum flavum in the pathogenesis of lumbar spinal canal stenosis by activating interleukin-6 expression[J]. *Eur Spine J*, 2015, 24(9): 2001–2009.
 57. Löhr M, Hampl JA, Lee JY, et al. Hypertrophy of the lumbar ligamentum flavum is associated with inflammation-related TGF- β expression[J]. *Acta Neurochir(Wien)*, 2011, 153(1): 134–141.
 58. Saito T, Hara M, Kumamaru H, et al. Macrophage infiltration is a causative factor for ligamentum flavum hypertrophy through the activation of collagen production in fibroblasts[J]. *Am J Pathology*, 2017, 187(12): 2831–2840.
 59. Chao YH, Yang HS, Sun MG, et al. Elastin-derived peptides induce inflammatory responses through the activation of NF- κ B in human ligamentum flavum cells[J]. *Connect Tissue Res*, 2012, 53(5): 407–414.
 60. Cao YL, Duan Y, Zhu LX, et al. TGF- β 1, in association with the increased expression of connective tissue growth factor, induce the hypertrophy of the ligamentum flavum through the p38 MAPK pathway[J]. *Int J Mol Med*, 2016, 38(2): 391–398.
 61. Hur JW, Bae T, Ye S, et al. Myofibroblast in the ligamentum flavum hypertrophic activity[J]. *Eur Spine J*, 2017, 26 (8): 2021–2030.
 62. Ye S, Kwon WK, Bae T, et al. CCN5 reduces ligamentum flavum hypertrophy by modulating the tgf- β pathway [J]. *J Orthop Res*, 2019, 37(12): 2634–2644.

63. Park JO, Lee BH, Kang YM, et al. Inflammatory cytokines induce fibrosis and ossification of human ligamentum flavum cells[J]. *J Spinal Disord Tech*, 2013, 26(1): E6–12.
64. Sugimoto K, Nakamura T, Tokunaga T, et al. Matrix metalloproteinase promotes elastic fiber degradation in ligamentum flavum degeneration[J]. *PLoS One*, 2018, 13(8): e0200872.
65. Honsawek S, Poonpukdee J, Chalernpanpipat C, et al. Hypertrophy of the ligamentum flavum in lumbar spinal canal stenosis is associated with increased bFGF expression [J]. *Int Orthop*, 2013, 37(7): 1387–1392.
66. Zhang Y, Chen J, Zhong ZM, et al. Is platelet-derived growth factor-BB expression proportional to fibrosis in the hypertrophied lumbar ligamentum flavum[J]. *Spine (Phila Pa 1976)*, 2010, 35(25): E1479–1486.
67. Lakemeier S, Schmid R, Foltz L, et al. Increased expression of CD44 in hypertrophied ligamentum flavum and relevance of splice variants CD44v5 and CD44v6 [J]. *Acta Neurochir (Wien)*, 2012, 154(2):359–365.
68. Sun C, Wang Z, Tian JW, et al. Leptin-induced inflammation by activating IL-6 expression contributes to the fibrosis and hypertrophy of ligamentum flavum in lumbar spinal canal stenosis[J]. *Biosci Rep*, 2018, 38(2): BSR20171214.
69. Sun C, Tian J, Liu X, et al. MiR-21 promotes fibrosis and hypertrophy of ligamentum flavum in lumbar spinal canal stenosis by activating IL-6 expression [J]. *Biochem Biophys Res Commun*, 2017, 490(3): 1106–1111.
70. Chen J, Liu Z, Zhong G, et al. Hypertrophy of ligamentum flavum in lumbar spine stenosis is associated with increased miR-155 level[J]. *Dis Markers*, 2014, 2014: 786543.
71. Mobbs RJ, Phan K, Malham G, et al. Lumbar interbody fusion: techniques, indications and comparison of interbody fusion options including PLIF, TLIF, MI-TLIF, OLIF/ATP, LLIF and ALIF[J]. *J Spine Surg*, 2015, 1(1): 2–18.
72. Ohtori S, Orita S, Yamauchi K, et al. Change of lumbar ligamentum flavum after indirect decompression using anterior lumbar interbody fusion[J]. *Asian Spine J*, 2017, 11(1): 105–112.
73. Nakashima H, Kanemura T, Satake K, et al. Indirect decompression on MRI chronologically progresses after immediate postlateral lumbar interbody fusion: the results from a minimum of 2 years follow-up[J]. *Spine*, 2019, 44(24): E1411–E1418.
74. Mahatthanatrakul A, Kim HS, Lin GX, et al. Decreasing thickness and remodeling of ligamentum flavum after oblique lumbar interbody fusion[J]. *Neuroradiology*, 2020, 62(8): 971–978.
75. Hashimoto K, Aizawa T, Kanno H, et al. Adjacent segment degeneration after fusion spinal surgery—a systematic review [J]. *Int Orthop*, 2019, 43(4): 987–993.
76. 叶记超, 沈慧勇. 腰椎融合术后邻近节段病变[J]. *中华骨科杂志*, 2017, 37(20): 1294–1299.
77. Miscusi M, Petrozza V, Polli FM, et al. Symptomatic ganglion cyst of ligamentum flavum as a late complication of lumbar fixation[J]. *Neurol Neurochir Pol*, 2012, 46(1): 82–86.
78. Kim HS, Kim SW, Lee SM, et al. Ligamentum flavum hematoma in the adjacent segment after a long level fusion [J]. *J Korean Neurosurg Soc*, 2011, 49(1): 58–60.
79. Heo Y, Park JH, Seong HY, et al. Symptomatic adjacent segment degeneration at the L3–4 level after fusion surgery at the L4–5 level: evaluation of the risk factors and 10-year incidence[J]. *Eur Spine J*, 2015, 24(11): 2474–2480.
80. Wang W, Sun X, Zhang T, et al. Comparison between top-ping-off technology and posterior lumbar interbody fusion in the treatment of chronic low back pain: a meta-analysis[J]. *Medicine*, 2020, 99(5): e18885.
81. Falowski SM, Sayed D, Deer TR, et al. Biomechanics and mechanism of action of indirect lumbar decompression and the evolution of a stand-alone spinous process spacer [J]. *Pain Med*, 2019, 20(Suppl 2): S14–S22.
82. Lai PL, Chen LH, Niu CC, et al. Relation between laminectomy and development of adjacent segment instability after lumbar fusion with pedicle fixation[J]. *Spine*, 2004, 29(22): 2527–2532.
83. Liu H, Wu W, Li Y, et al. Protective effects of preserving the posterior complex on the development of adjacent segment degeneration after lumbar fusion: clinical article[J]. *J Neurosurg Spine*, 2013, 19(2): 201–206.
84. Matsumoto T, Okuda S, Nagamoto Y, et al. Effects of concomitant decompression adjacent to a posterior lumbar interbody fusion segment on clinical and radiologic outcomes: comparative analysis 5 years after surgery[J]. *Global Spine J*, 2019, 9(5): 505–511.
85. Gard AP, Klopper HB, Doran SE, et al. Analysis of adjacent segment degeneration with laminectomy above a fused lumbar segment[J]. *J Clin Neurosci*, 2013, 20(11): 1554–1557.
86. Cardoso MJ, Dmitriev AE, Helgeson M, et al. Does superior segment facet violation or laminectomy destabilize the adjacent level in lumbar transpedicular fixation: an in vitro human cadaveric assessment[J]. *Spine*, 2008, 33(26): 2868–2873.
87. Huang YP, Du CF, Cheng CK, et al. Preserving posterior complex can prevent adjacent segment disease following posterior lumbar interbody fusion surgeries: a finite element analysis[J]. *PLoS One*, 2016, 11(11): e0166452.
88. Grunert P, Reyes PM, Newcomb AG, et al. Biomechanical evaluation of lumbar decompression adjacent to instrumented segments[J]. *Neurosurgery*, 2016, 79(6): 895–904.
89. Lingreen R, Grider JS. Retrospective review of patient self-reported improvement and post-procedure findings for mild (minimally invasive lumbar decompression)[J]. *Pain Physician*, 2010, 13(6): 555–560.

(收稿日期:2020-05-14 修回日期:2020-07-02)

(本文编辑 彭向峰)