

## 临床论著

成人退行性脊柱侧凸患者椎旁肌肉退变  
与顶椎旋转的关系

迟鹏飞, 王 征, 吴 兵, 宋 凯, 王兆瀚, 张建党, 成俊遥, 于 洋, 李 博

(中国人民解放军总医院骨科 100853 北京市)

**【摘要】目的:**分析成人退行性脊柱侧凸(adult degenerative scoliosis, ADS)患者多裂肌、竖脊肌和腰大肌的退变与顶椎旋转的关系。**方法:**收集 2017 年 1 月~2019 年 7 月在我院门诊就诊的 ADS 患者的临床资料,在顶椎层面 MRI 影像上测量并计算患者多裂肌、竖脊肌和腰大肌的横截面积(cross-sectional area, CSA)、脂肪化比例(fat saturation fraction, FSF)、凹侧与凸侧横截面积之比(rCSA)、凹侧与凸侧脂肪化比例之比(rFSF)和顶椎旋转度(apical vertebra rotation, AVR)。采用配对样本 *t* 检验分析顶椎层面凹凸两侧多裂肌、竖脊肌和腰大肌 CSA 和 FSF 的差异, Pearson 相关分析分析肌肉影像学参数与 AVR 之间的相关性。**结果:**共纳入 96 例 ADS 患者,男 18 例,女 78 例;年龄  $64.64 \pm 7.18$  岁;腰椎前凸角  $20.19^\circ \pm 17.61^\circ$ ; Cobb 角  $24.70^\circ \pm 10.41^\circ$ ; AVR  $10.94^\circ \pm 6.47^\circ$ , 旋转方向均偏向侧凸凸侧。在顶椎层面,多裂肌、竖脊肌、腰大肌凹侧 CSA 均显著性大于凸侧( $P < 0.05$ ),多裂肌凹侧 FSF 显著性大于凸侧( $P < 0.01$ ),竖脊肌凸侧 FSF 显著性大于凹侧( $P < 0.05$ ),腰大肌两侧 FSF 差异无统计学意义( $P > 0.05$ )。AVR 与多裂肌凸侧 CSA、腰大肌凸侧 FSF 呈显著性负相关( $r = -0.225, -0.292, P < 0.05$ ),与多裂肌 rCSA、竖脊肌 rFSF 呈显著性正相关( $r = 0.396, 0.215, P < 0.05$ )。**结论:**ADS 患者脊柱侧凸顶椎两侧多裂肌、竖脊肌和腰大肌的退变与 AVR 显著相关,多裂肌、竖脊肌的退变可能参与顶椎的旋转。

**【关键词】**成人退行性脊柱侧凸;多裂肌;竖脊肌;腰大肌;顶椎旋转

doi: 10.3969/j.issn.1004-406X.2020.06.02

中图分类号:R682.3, R445.2 文献标识码:A 文章编号:1004-406X(2020)-06-0488-05

**Relationship between degeneration of paravertebral muscles and rotation of apical vertebrae in patients with adult degenerative scoliosis/CHI Pengfei, WANG Zheng, WU Bing, et al//Chinese Journal of Spine and Spinal Cord, 2020, 30(6): 488-492**

**【Abstract】 Objectives:** To analyze the relationship between the degeneration of multifidus, erector spinae and psoas muscle and the rotation of apical vertebrae in patients with adult degenerative scoliosis(ADS). **Methods:** The clinical data of patients with ADS treated in our hospital from January 2017 to July 2019 was collected. The parameters of muscles at the level of the apex of the curvature, including cross-sectional area(CSA), fat saturation fraction(FSF), ratio of CSAconcave to CSAconvex(rCSA), ratio of FSFconcave to FSFconvex(rFSF) and apical vertebra rotation(AVR) were measured on lumbar magnetic resonance imaging(MRI). Paired-sample *t*-test was used to analyze the differences between the values of muscles on concave and convex sides. Pearson correlation was used to analyze the correlation between the values of the muscles and AVR. **Results:** A total of 96 patients(18 males and 78 females) were included, with an average age of  $64.64 \pm 7.18$  years old; lumbar lordosis angle  $20.19^\circ \pm 17.61^\circ$ ; Cobb angle  $24.70^\circ \pm 10.41^\circ$ ; AVR  $10.94^\circ \pm 6.47^\circ$ , all directions of rotation toward the convex side of scoliosis. At the level of the apex of the curvature, CSAconcave of multifidus muscle, erector spinae and psoas muscle were significantly larger than CSAconvex ( $P < 0.05$ ). FSFconcave of multifidus muscle was significantly larger than FSFconvex ( $P < 0.01$ ). FSFconvex of erector spinae was significantly larger than FSFconcave( $P < 0.05$ ). There was no significant difference between FSF on both sides of psoas muscle( $P > 0.05$ ). AVR was negatively correlated with CSAconvex of multifidus muscle and FSFconvex of psoas muscle ( $r = -0.225, -0.292, P < 0.05$ ) and positively correlated with rCSA of multifidus muscle, rFSF of erector spinae( $r =$

第一作者简介:男(1989-),医学硕士,研究方向:脊柱外科

电话:(010)66875502 E-mail:chipengfei301@163.com

通讯作者:王征 E-mail:wangzheng301@163.com

0.396, 0.215,  $P < 0.05$ ). **Conclusions:** There is a significant correlation between the parameters of multifidus, erector spinae and the psoas muscle and AVR in ADS patients. The degeneration of the multifidus muscle and the erector spinae may be involved in the rotation of the vertebrae.

**【Key words】** Adult degenerative scoliosis; Multifidus; Erector spinae; Psoas muscle; Rotation of apical vertebrae

**【Author's address】** Department of Orthopedics, Chinese People's Liberation Army General Hospital, Beijing, 100853, China

成人退行性脊柱侧凸 (adult degenerative scoliosis, ADS) 的发生率和患病人数有逐年增加的趋势<sup>[1]</sup>。脊柱的稳定是由骨骼、肌肉和神经三个系统共同维持的, 肌肉收缩为脊柱维持稳定提供必要的支持, 同时在骨骼发生退变时起到一定的代偿作用。当肌肉发生退变时, 脊柱维持稳定的能力会明显下降<sup>[2]</sup>。但目前主要是通过研究骨骼系统使用脊柱-骨盆参数来评估畸形的严重程度、预测畸形发展、指导治疗方法和手术方案。本研究旨在通过测量 ADS 患者多裂肌(multifidus, MF)、竖脊肌(erector spinae, ES)和腰大肌(psoas muscle, PS) 的影像学参数衡量脊柱两侧肌肉的退变情况, 进而分析肌肉影像学参数与顶椎旋转的相关性, 为 ADS 的病因和自然病程的研究提供新的思路和参考。

## 1 资料与方法

### 1.1 研究对象

收集 2017 年 1 月~2019 年 7 月在我院骨科门诊就诊的部分 ADS 患者。纳入标准: 在我院行站立位脊柱全长 X 线片和腰椎 MRI 检查; 冠状位 Cobb 角  $> 10^\circ$ ; 年龄  $> 50$  岁; 病程  $> 3$  个月。排除标准: 先天性脊柱侧凸、特发性脊柱侧凸、脊柱骨折、脊柱感染、脊柱肿瘤、腰椎滑脱等非 ADS 患者; 既往有脊柱手术史; 下肢长度差  $> 2$ cm。

### 1.2 数据收集

收集患者的人口统计学资料: 性别、年龄、体重指数(body mass index, BMI)。在站立位脊柱全长 X 线片上确定顶椎位置, 测量腰椎前凸角(lumbar lordosis, LL)、脊柱冠状位 Cobb 角。选取顶椎所在层面腰椎 MRI T2 加权水平位片, 顶椎位于椎体者选取椎体中间层面 MRI 影像, 顶椎位于椎间盘者选取椎间盘中间层面 MRI 影像, 测量 MF、竖脊肌和腰大肌的影像学参数: (1) 横截面积(CSA); (2) 脂肪浸润面积(fat infiltration area, FIA)。以上两个参数使用 Fortin 等<sup>[3]</sup>提出的方法和

ImageJ (Image J from National Institutes of Health, Bethesda, MD, USA) 软件测得(图 1a)。计算: (1) 脂肪化比例(FSF):  $FSF = FIA/CSA \times 100\%$ ; (2) 凹侧与凸侧肌肉横截面积之比 (ratio of CSAconcave to CSAconvex, rCSA):  $rCSA = \text{凹侧 CSA}/\text{凸侧 CSA}$ ; (3) 凹侧与凸侧肌肉脂肪化比例之比 (ratio of FSFconcave to FSFconvex, rFSF):  $rFSF = \text{凹侧 FSF}/\text{凸侧 FSF}$ 。顶椎旋转用顶椎旋转度(AVR)表示。AVR 测量应用 Aaro 和 Dahlborn<sup>[4]</sup>提出的方法, 即在顶椎所在层面的 MRI 水平位片上, 测量椎体中心与椎管后方左右椎板交接中点的连线和矢状面的夹角(图 1b)。

所有参数的测量均由两名脊柱外科医师独立完成。在测量正式开始前, 两名医师共同接受 ImageJ 软件使用培训以统一标准, 并先使用另外 5 份腰椎 MRI 影像进行练习性测量。正式测量分别由两人独立完成, 所有正式测量值取两人平均值, 如测量值差异较大, 则两人根据原则协商解决。

### 1.3 统计学分析

采用 SPSS 23.0 统计学软件 (SPSS Inc, Chicago, Illinois) 进行统计学分析。人口统计学资料、LL、Cobb 角采用平均数(Mean)和标准差(SD)表示。凹凸两侧肌肉 CSA、FSF 比较采用配对样本  $t$  检验分析。顶椎层面肌肉影像学参数与 AVR 之间的相关性采用 Pearson 相关分析。双侧检验,  $P < 0.05$  为差异有统计学意义。

## 2 结果

共纳入 ADS 患者 96 例, 男 18 例, 女 78 例; 年龄  $64.64 \pm 7.18$  岁 (51~78 岁), BMI 为  $25.10 \pm 3.24 \text{kg/m}^2$  ( $17.50 \sim 33.30 \text{kg/m}^2$ ); LL 为  $20.19^\circ \pm 17.61^\circ$  ( $-42.8^\circ \sim 57.3^\circ$ ); Cobb 角为  $24.70^\circ \pm 10.41^\circ$  ( $10.35^\circ \sim 58.10^\circ$ ); 顶椎位于 L1 11 例, L1/2 7 例, L2 14 例, L2/3 20 例, L3 30 例, L3/4 7 例, L4 7 例。脊柱向左侧凸 56 例, 向右侧凸 40 例; AVR 为

10.94°±6.47°(0.41°~28.17°), 旋转方向均偏向侧凸的凸侧。

顶椎层面凹凸侧各肌肉影像学参数测量结果见表 1。多裂肌、竖脊肌、腰大肌凹侧 CSA 均显著大于凸侧 ( $P<0.05$ ), 多裂肌凹侧 FSF 显著大于凸侧 ( $P<0.01$ ), 竖脊肌凸侧 FSF 显著大于凹侧 ( $P<0.05$ ), 腰大肌两侧 FSF 差异无统计学意义 ( $P>0.05$ )。

肌肉影像学参数与 AVR 的 Pearson 相关分析结果见表 2。在顶椎层面, AVR 与多裂肌凸侧 CSA、腰大肌凸侧 FSF 呈显著性负相关 ( $r=-0.225$ 、 $-0.292$ ,  $P<0.05$ ), 与多裂肌 rCSA、竖脊肌 rFSF 呈显著性正相关 ( $r=0.396$ 、 $0.215$ ,  $P<0.05$ )。

### 3 讨论

Benoist<sup>[5]</sup>提出, 骨骼、椎间盘、小关节、韧带和肌肉的退变可能会最终导致脊柱的旋转侧凸和不稳。有研究指出, 椎体的旋转和移位是退行性脊柱侧后凸畸形的始动因素<sup>[6,7]</sup>。同时, 也有研究指出, 顶椎旋转是侧凸进展的危险因素, 可能有预测侧凸进展的作用<sup>[8,9]</sup>。但目前肌肉在 ADS 发生和发展中的作用还不清楚。

Zhu 等<sup>[10]</sup>提出, 从生物力学角度来说, 背部肌肉力量的下降可能会导致或者加重脊柱退行性前滑脱, 运动疗法可能改善脊柱的生物力学条件。既然椎体前滑脱的始动因素可能是背部肌肉力量下降, 那么椎体旋转的始动因素又是什么? 椎体旋转

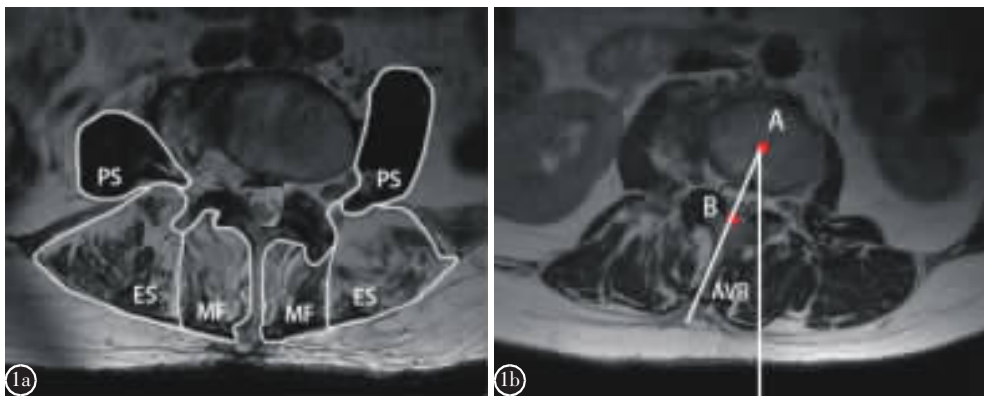


图 1 a 多裂肌、竖脊肌和腰大肌影像学参数测量方法: 多裂肌(MF)凹侧 CSA=8.02cm<sup>2</sup>, 凸侧 CSA=5.31cm<sup>2</sup>, 凹侧 FSF=67.41%, 凸侧 FSF=48.12%; 竖脊肌(ES)凹侧 CSA=13.87cm<sup>2</sup>, 凸侧 CSA=11.56cm<sup>2</sup>, 凹侧 FSF=49.73%, 凸侧 FSF=62.86%; 腰大肌(PS)凹侧 CSA=6.65cm<sup>2</sup>, 凸侧 CSA=8.79cm<sup>2</sup>, 凹侧 FSF=4.46%, 凸侧 FSF=1.61% b 顶椎旋转度(AVR)的测量方法: AVR=23.0°

Figure 1 a Measurement method of imaging parameters of multifidus(MF), erector spinae(ES) and psoas muscle(PS): multifidus(MF), CSAconcave=8.02cm<sup>2</sup>, CSAconvex=5.31cm<sup>2</sup>, FSFconcave=67.41%, FSFconvex=48.12%; ES: CSAconcave=13.87cm<sup>2</sup>, CSAconvex=11.56cm<sup>2</sup>, FSFconcave=49.73%, FSFconvex=62.86%; PS: CSAconcave=6.65cm<sup>2</sup>, CSAconvex=8.79cm<sup>2</sup>, FSFconcave=4.46%, FSFconvex=1.61% b Measurement method of AVR: AVR=23.0°

表 1 顶椎层面多裂肌、竖脊肌和腰大肌两侧肌肉影像学参数比较

Table 1 Comparison of radiographic parameters of multifidus, erector spinae and psoas muscle on both sides of the apex

	多裂肌 Multifidus(MF)		竖脊肌 Erector spinae(ES)		腰大肌 Psoas muscle(PS)	
	CSA(cm <sup>2</sup> )	FSF(%)	CSA(cm <sup>2</sup> )	FSF(%)	CSA(cm <sup>2</sup> )	FSF(%)
凸侧 Convex	3.63±1.94	33.93±18.20	16.47±4.18	35.49±19.32	4.85±2.78	3.28±3.20
凹侧 Concave	4.49±1.97	46.00±17.39	17.25±4.46	32.72±14.23	5.56±3.27	3.95±3.69
t	-8.94	-9.28	-2.49	2.37	-4.35	-1.88
P	0.00	0.00	0.01	0.02	0.00	0.06

注: CSA, 横截面积; FSF, 脂肪化比例

Note: CSA, cross-sectional area; FSF, fat saturation fraction

表 2 顶椎层面肌肉影像学参数与顶椎旋转度的相关系数

Table 2 The Pearson correlation coefficient between muscles parameters and AVR

	凸侧 Convex	凹侧 Concave
多裂肌横截面积 MF CSA	-0.225 <sup>①</sup>	-0.085
多裂肌脂肪化比例 MF FSF	0.065	0.146
竖脊肌横截面积 ES CSA	-0.150	-0.053
竖脊肌脂肪化比例 ES FSF	-0.070	0.028
腰大肌横截面积 PS CSA	-0.115	-0.125
腰大肌脂肪化比例 PS FSF	-0.292 <sup>②</sup>	-0.069
多裂肌横截面积比值 MF rCSA		0.396 <sup>②</sup>
多裂肌脂肪化比例比值 MF rFSF		0.156
竖脊肌横截面积比值 ES rCSA		0.132
竖脊肌脂肪化比例比值 ES rFSF		0.215 <sup>①</sup>
腰大肌横截面积比值 PS rCSA		0.038
腰大肌脂肪化比例比值 PS rFSF		0.121

注:① $P<0.05$ ;② $P<0.01$ Note: ① $P<0.05$ ; ② $P<0.01$ 

是否与肌肉退变的不对称性有关? Sun 等<sup>[11]</sup>提出,多裂肌显著的不对称萎缩可能是 ADS 的主要诱因,也可能用于预测 ADS 的进展。那么多裂肌在 ADS 发生和发展中的作用是否是通过其对椎体旋转的作用来实现的呢?

Kumar 等<sup>[12]</sup>进行了脊柱轴向旋转的疲劳试验,发现背侧和腹侧的肌肉力量分别下降了 40% 和 50%,而同侧竖脊肌下降了 60%;各肌肉不仅在力量下降的程度方面存在差异,而且下降的速率也存在差异。这可能是脊柱旋转产生损伤的机理之一,当肌肉力量之间的平衡被打破时,不平衡就发生了。Wilke 等<sup>[13]</sup>通过体外模拟多裂肌、竖脊肌、腰大肌的作用后提出,多裂肌稳定脊柱的作用最强,占到 2/3 以上。

多裂肌在水平位是由中央棘突向后外侧分布的<sup>[14]</sup>。Macintosh 等<sup>[15]</sup>通过分析脊柱的骨骼肌肉模型,得出一侧多裂肌的作用是使椎体向对侧旋转。本研究发现 AVR 与多裂肌凸侧 CSA 呈负相关、与多裂肌 rCSA 呈正相关。多裂肌凸侧 CSA 越小,可能代表凸侧肌肉力量相对越弱而凹侧相对越

强,会导致椎体越向凸侧旋转。此结果与椎体实际旋转方向相符,同时进一步印证了解剖学上的观点。故我们认为多裂肌可能参与了顶椎的旋转。

另外,Burnett 等<sup>[16]</sup>将自行车运动员分为有腰痛和无腰痛两组,研究表明,在骑行前后,疼痛组两侧浅层多裂肌肌电信号的不对称性较无痛组更加明显。疼痛组的运动员表现出一种下腰椎旋转和屈曲的趋势,这种趋势与两侧多裂肌共同收缩的减弱有关,而多裂肌最主要的作用正是维持脊柱稳定,减少椎体旋转和屈曲。我们认为,两侧多裂肌共同收缩减弱可能与屈曲的趋势有关,而两侧多裂肌收缩力量的不对称性可能与旋转的趋势有关。

竖脊肌腰段起自腰椎的横突和副突,止于髂骨<sup>[17]</sup>。Kumar 等<sup>[18]</sup>对各个肌肉的肌电图进行研究后提出,椎体轴向旋转的肌肉主要是对侧腹外斜肌和同侧腹内斜肌、背阔肌、竖脊肌。本研究发现 AVR 与竖脊肌 rFSF 呈正相关。竖脊肌凹侧 FSF 相对于凸侧越大,可能代表凹侧肌肉力量相对于凸侧越弱,会导致椎体越向凸侧旋转。此结果与椎体实际旋转方向相符,也进一步印证了解剖学上的观点。故我们认为竖脊肌可能参与了顶椎的旋转。

腰大肌起自椎间盘侧方和横突,向下逐渐汇聚成一根肌腱<sup>[19]</sup>,并止于股骨小转子<sup>[20]</sup>。Siccardi 等<sup>[21]</sup>认为,在直立时,腰大肌的一端固定在股骨,另一端作用于骨盆和腰椎,其作用是使腰椎屈曲、向同侧弯曲及向对侧旋转。本研究发现 AVR 与腰大肌凸侧 FSF 呈负相关。腰大肌凸侧 FSF 越小,可能代表凸侧肌肉力量相对越强而凹侧相对越弱,会导致椎体越向凹侧旋转。此结果与椎体实际旋转方向不符。故我们认为腰大肌可能没有参与顶椎的旋转。

本研究的不足之处:一是本研究是单中心研究,样本数量及代表性有限;二是本研究仅限于对 MRI 的影像学研究,缺乏肌电图等其他研究的支持;三是本研究是回顾性研究,只是静态测量,没有动态观察,只能推测因果关系,而肌肉与骨骼两者之间的变化是否有因果关系以及谁是因谁是果,需要在下一步的队列研究中进一步确认;四是导致椎体旋转的因素是多样的,包括骨骼、肌肉和神经系统方面的因素,由于腰椎 MRI 影像学的限制,本研究只分析了多裂肌、竖脊肌和腰大肌,对



可能导致椎体旋转的其他肌肉,如腹外斜肌、腹内斜肌和背阔肌等未进行相关研究,这需要在下一步的研究中进一步完善。

在 ADS 患者中,多裂肌、竖脊肌和腰大肌的退变存在比较明显的不对称性,这种不对称性与顶椎旋转有明显的相关性,我们推测多裂肌、竖脊肌的退变可能参与了顶椎的旋转;而腰大肌的退变可能没有参与椎体的旋转。肌肉退变与椎体旋转的这种关系对于我们理解 ADS 的发生、预测侧凸的进展以及在侧凸的早期进行针对性的干预可能会有重要的参考价值。

#### 4 参考文献

- Schwab F, Dubey A, Gamez L, et al. Adult scoliosis: prevalence, SF-36, and nutritional parameters in an elderly volunteer population[J]. *Spine(Phila Pa 1976)*, 2005, 30(9): 1082-1085.
- Panjabi MM. The stabilizing system of the spine (Part I): function, dysfunction, adaptation, and enhancement[J]. *J Spinal Disord*, 1992, 5(4): 383-389.
- Fortin M, Battie MC. Quantitative paraspinous muscle measurements: inter-software reliability and agreement using OsiriX and ImageJ[J]. *Phys Ther*, 2012, 92(6): 853-864.
- Aaro S, Dahlborn M. Estimation of vertebral rotation and the spinal and rib cage deformity in scoliosis by computer tomography[J]. *Spine(Phila Pa 1976)*, 1981, 6(5): 460-467.
- Benoist M. Natural history of the aging spine[J]. *Eur Spine J*, 2003, 12(Suppl 2): S86-89.
- Marty-Poumarat C, Scattin L, Marpeau M, et al. Natural history of progressive adult scoliosis[J]. *Spine(Phila Pa 1976)*, 2007, 32(11): 1227-1234.
- Korovessis P, Piperos G, Sidiropoulos P, et al. Adult idiopathic lumbar scoliosis: a formula for prediction of progression and review of the literature[J]. *Spine(Phila Pa 1976)*, 1994, 19(17): 1926-1932.
- Faraj SS, Holewijn RM, van Hooff ML, et al. De novo degenerative lumbar scoliosis: a systematic review of prognostic factors for curve progression[J]. *Eur Spine J*, 2016, 25(8): 2347-2358.
- Kohn S, Ikeuchi M, Taniguchi S, et al. Factors predicting progression in early degenerative lumbar scoliosis[J]. *J Orthop Surg(Hong Kong)*, 2011, 19(2): 141-144.
- Zhu R, Niu WX, Zeng ZL, et al. The effects of muscle weakness on degenerative spondylolisthesis: a finite element study[J]. *Clin Biomech(Bristol, Avon)*, 2017, 41: 34-38.
- Sun XY, Kong C, Lu SB, et al. The parallelogram effect of degenerative structures around the apical vertebra in patients with adult degenerative scoliosis: the influence of asymmetric degeneration and diagonal degeneration on the severity of deformity[J]. *Med Sci Monit*, 2019, 25: 3435-3445.
- Kumar S, Narayan Y, Stein RB, et al. Muscle fatigue in axial rotation of the trunk[J]. *Int J Ind Ergonom*, 2001, 28(2): 113-125.
- Wilke HJ, Wolf S, Claes LE, et al. Stability increase of the lumbar spine with different muscle groups: a biomechanical in vitro study[J]. *Spine(Phila Pa 1976)*, 1995, 20(2): 192-198.
- Macintosh JE, Valencia F, Bogduk N, et al. The morphology of the human lumbar multifidus [J]. *Clin Biomech (Bristol, Avon)*, 1986, 1(4): 196-204.
- Macintosh JE, Percy MJ, Bogduk N. The axial torque of the lumbar back muscles: torsion strength of the back muscles[J]. *Aust N Z J Surg*, 1993, 63(3): 205-212.
- Burnett AF, Cornelius MW, Dankaerts W, et al. Spinal kinematics and trunk muscle activity in cyclists: a comparison between healthy controls and non-specific chronic low back pain subjects: a pilot investigation[J]. *Man Ther*, 2004, 9(4): 211-219.
- Macintosh JE, Bogduk N. 1987 Volvo Award in Basic Science. The morphology of the lumbar erector spinae[J]. *Spine (Phila Pa 1976)*, 1987, 12(7): 658-668.
- Kumar S, Narayan Y, Zedka M. An electromyographic study of unresisted trunk rotation with normal velocity among healthy subjects[J]. *Spine (Phila Pa 1976)*, 1996, 21(13): 1500-1512.
- Bogduk N, Percy M, Hadfield G. Anatomy and biomechanics of psoas major[J]. *Clin Biomech(Bristol, Avon)*, 1992, 7(2): 109-119.
- Sajko S, Stuber K. Psoas major: a case report and review of its anatomy, biomechanics, and clinical implications[J]. *J Can Chiropr Assoc*, 2009, 53(4): 311-318.
- Siccardi MA, Valle C. Anatomy, Bony Pelvis and Lower Limb, Psoas Major[M]. Treasure Island(FL): StatPearls Publishing LLC, 2020.

(收稿日期:2020-04-09 末次修回日期:2020-05-22)

(英文编审 谭 啸)

(本文编辑 卢庆霞)