



砧骨搭桥与钛质人工听骨植入在鼓室成形术中的疗效观察

顾丽群, 张红奇

引用本文:

顾丽群, 张红奇. 砧骨搭桥与钛质人工听骨植入在鼓室成形术中的疗效观察[J]. 中国临床医学, 2020, 27(1): 117-120.

在线阅读 View online: <https://doi.org/10.12025/j.issn.1008-6358.2020.20191314>

您可能感兴趣的其他文章

Articles you may be interested in

精索静脉曲张显微手术后抗精子抗体水平与精子质量相关性分析

Correlation analysis of antisperm antibody level and sperm quality after varicocele microsurgery
中国临床医学. 2019, 26(6): 885-888 <https://doi.org/10.12025/j.issn.1008-6358.2019.20190810>

左无名静脉-右心耳旁路移植术治疗复杂前上纵隔肿瘤效果分析

Analysis of left innominate vein-right atrial appendage bypass for complex anterior mediastinal tumor
中国临床医学. 2019, 26(4): 581-585 <https://doi.org/10.12025/j.issn.1008-6358.2019.20190469>

腔内激光闭合术与传统剥脱手术治疗小隐静脉曲张的对比研究

Endovenous laser ablation versus conventional surgery in the treatment of small saphenous vein varicose
中国临床医学. 2019, 26(3): 467-470 <https://doi.org/10.12025/j.issn.1008-6358.2019.20190356>

冠状动脉慢性完全闭塞病变介入治疗临床疗效分析

Clinical efficacy of percutaneous coronary intervention for patients with coronary chronic total occlusion
中国临床医学. 2018, 25(4): 584-587 <https://doi.org/10.12025/j.issn.1008-6358.2018.20171065>

经下腹部正中切口腹膜前修补术治疗腹股沟嵌顿疝的临床疗效

Clinical efficacy of preperitoneal repair with lower abdominal midline incision in inguinal incarcerated hernia
中国临床医学. 2017, 24(5): 785-788 <https://doi.org/10.12025/j.issn.1008-6358.2017.20170226>

DOI:10.12025/j.issn.1008-6358.2020.20191314

砧骨搭桥与钛质人工听骨植入在鼓室成形术中的疗效观察

顾丽群¹, 张红奇²

1. 苏州眼耳鼻喉科医院耳鼻喉科, 苏州 215006

2. 江苏省建湖建阳眼科医院耳鼻喉科, 盐城 224700

[摘要] **目的:**探讨鼓室成形术中自体砧骨搭桥与钛质人工听骨植入的临床疗效。**方法:**回顾性分析运用自体砧骨搭桥行鼓室成形术的66例非中耳胆脂瘤患者,以及运用钛质人工听骨植入行鼓室成形术的30例中耳胆脂瘤患者的临床资料。术后气-骨导差(ABG)≤20 dB HL视为手术成功标准。随访6~34个月,平均21个月,观察术后并发症,并行听力学疗效分析。**结果:**96例患者术后6~8周均获干耳,未见外耳道狭窄、肉芽生长、胆脂瘤复发等不良事件;所有病例鼓膜修补膜生长良好,未见再次穿孔和听骨膈复物移位、脱出。自体砧骨组病例手术成功率为77.2%(51/66),3例术后听力改善不明显,1例继发分泌性中耳炎,行鼓膜切开置管后痊愈。钛质人工听骨组病例手术成功率为76.6%(23/30),1例术后听力改善不明显。**结论:**对于锤骨及镫骨完整、活动度良好,砧骨有不同程度破坏或中断的非中耳胆脂瘤患者,在鼓室成形术中利用自体砧骨搭桥行听骨链重建可获得较好的听力改善;对于锤骨及镫骨底板完整、活动度良好,砧骨、镫骨板上结构有不同程度破坏或中断的中耳胆脂瘤患者,在鼓室成形术中选用钛质人工听骨置植入行听骨链重建可获得较好的听力改善。

[关键词] 鼓室成形术;砧骨搭桥;钛质人工听骨;听骨链重建;听力

[中图分类号] R 322.9⁺2 **[文献标志码]** A

Curative effect of incus bypass and titanium artificial ossicle implantation in tympanoplasty

GU Li-qun¹, ZHANG Hong-qi²

1. Department of Otolaryngology, Eye and ENT Hospital of Suzhou, Suzhou 215006, Jiangsu, China

2. Department of Otolaryngology, Jianhu Jianyang Eye Hospital of Jiangsu, Yancheng 224700, Jiangsu, China

[Abstract] **Objective:** To explore the clinical effect of implantation of autogenous incus and titanium artificial ossicles in the tympanoplasty. **Methods:** The data of 66 patients with non-middle ear cholesteatoma and underwent tympanoplasty using autogenous incus, and 30 patients with middle ear cholesteatoma and underwent tympanoplasty using titanium artificial ossicular for the reconstruction of ossicular chain, were retrospectively analyzed. The postoperative air-bone gap (ABG) ≤20 dB hearing loss (HL) was regarded as the successful standard of the operation. The follow-up time was 6-34 months, with an average of 21 months. The surgery related complications and the hearing efficacy were analyzed. **Results:** All 96 patients had dry ears at 6-8 weeks after operation. There were no adverse events such as external auditory canal stenosis, granulation growth, and recurrent cholesteatoma. All cases of tympanic membrane repair film grew well, and perforation, displacement, or dislocation of the ossicular prosthesis was not observed. The success rate of the autogenous incus group was 77.2%(51/66). The hearing improvement was not obvious in 3 cases, and 1 patient with secondary secretory tympanitis was cured after the tympanic membrane incision and catheterization in the autogenous incus group. The success rate of the titanium artificial ossicular group was 76.6%(23/30), and the hearing improvement was not obvious in 1 case. **Conclusions:** For the non-middle ear cholesteatoma patients with infect and good-activity malleus and stapes while the anvil had different extent of destruction or interruption, the autogenous incus bridge could be used as an alternative method for the reconstruction of the ossicular chain. For the middle ear cholesteatoma patients with complete and good-activity malleus and stapes floor, while the structure of the incus and stapes plate had different degrees of damage or interruption, the titanium artificial ossicles implantation reconstruction could be used as an alternative method for the reconstruction of the ossicular chain.

[Key Words] tympanoplasty; anvil bridge; titanium artificial ossicular; ossicular reconstruction; hearing

鼓室成形术以重建中耳传音结构,提高听力为目的,包括鼓膜成形术和听骨链重建术。大多数慢

性中耳炎患者可以通过施行鼓室成形术获得很好的疗效,部分需要进行听骨链重建。听骨链重建术

[收稿日期] 2019-08-01

[接受日期] 2019-09-17

[作者简介] 顾丽群,副主任医师。E-mail: jsszqlq@163.com

包括砧骨搭桥和钛质人工听骨植入 2 种方案,但对 2 种方案的选择常较困难。因此,本研究通过回顾性分析在鼓室成形术中运用自体砧骨搭桥或钛质人工听骨植入进行听骨链重建患者的临床资料,观察这 2 种方法的疗效和安全性,现报告如下。

1 资料与方法

1.1 一般资料 2014 年 1 月至 2017 年 8 月在苏州眼耳鼻喉科医院用自体砧骨搭桥或钛质人工听骨植入行听骨链重建 127 例,部分患者因为在异地或联系方式变更而失访,最终纳入 96 例有完整随访资料的患者,包括非中耳胆脂瘤 66 例、中耳胆脂瘤患者 30 例。96 例患者均为单耳手术,由同一医师操作完成。其中男性 53 例、女性 43 例,年龄 18~57 岁,平均年龄(31.5±4.6)岁;左耳 42 例,右耳 54 例;病程 1~32 年,平均 5.5 年。患者术前均行纯音测听检查,参照美国耳鼻咽喉-头颈外科学会(AAO-HNS)指南,采取语言频率(0.5、1、2、3、4 kHz)的平均值^[1]。96 例患者包括传导性耳聋 74 例,混合性耳聋 22 例。

1.2 手术方法 非中耳胆脂瘤患者:用静吸复合全麻加局部浸润麻醉。术中均采用经典的 Shamburger 切口。术中探查发现所有听骨链有不同程度的破坏、中断或固定;锤骨完整,镫骨完好,均活动良好。其中,砧骨因长突或豆状突破坏而与镫骨分离最常见,有 57 例;锤骨与砧骨分离 3 例;听骨链被肉芽组织、硬化灶、增生的纤维组织等包裹而活动不好 6 例。术中取出砧骨重新塑形,血管钳夹持砧骨,磨去砧骨长脚,保留砧骨短脚,在原砧骨长脚残端磨出一略大于镫骨头的臼状凹陷,便于与镫骨头连接,在砧骨短脚处磨出一凹槽,便于在下方托住锤骨柄,术中不轻易剪断走行于锤骨砧骨之间的鼓索神经,可以揽于砧骨,防止砧骨移位^[2]。彻底清除病灶后,对于听骨链被肉芽组织、硬化灶、纤维组织增生等包裹而活动不好,以及可能上鼓室引流不佳的病例,均用锤骨头剪刀剪除锤骨头。取外耳道骨皮质部分修复上鼓室外侧壁,内衬少许含左氧氟沙星明胶海绵;自体颞肌筋膜内植法修复鼓膜。将塑形好的砧骨置于锤骨柄和镫骨头之间,形成新的稳定连接,用含有左氧氟沙星的明胶海绵充填鼓室,以固定塑形后的砧骨支撑筋膜。复位外耳道皮瓣后,外耳道填塞明胶海绵和碘仿纱条。

中耳胆脂瘤患者:采用静吸复合全麻加局部浸润麻醉。耳后切口,用美敦力耳科电钻进行乳突轮

廓化,并收集骨粉,切开鼓窦、上鼓室直达前上鼓室,清除胆脂瘤组织,金刚钻磨低面神经外膝部,探查面隐窝。探查听骨:所有听骨链不同程度破坏、中断,锤骨完整、活动良好。其中,砧骨因长突或豆状突破坏与镫骨分离,而镫骨板上结构完好最常见,有 19 例;镫骨板上结构消失,而镫骨底板活动良好,有 8 例;砧骨长突破坏、镫骨头缺失,足弓完好,有 3 例。术中均取出砧骨残体,剪除锤骨头,一期进行鼓室成形和听骨链重建。镫骨板上结构完好者选用部分听骨赝复物(partial ossicular replacement prostheses, PORP),采用带帽方式植入;镫骨头缺失、足弓完好者选择可调 PORP,下端爪形固定于足弓;镫骨板上结构消失者选用全听骨赝复物(total ossicular replacement prostheses, TORP),用插柱式植入^[3]。两种钛质人工听骨(德国 Spiggle&Theis 公司)顶部形状均为镂空圆形,与赝复膜之间垫有削薄的耳屏软骨,以防钛听骨脱位,并用含有左氧氟沙星的明胶海绵固定、支撑。乳突腔用骨粉填充,取外耳道骨皮质部分修复上鼓室外侧壁。所有患者均同时进行耳甲腔成形和外耳道成形术,外耳道填塞明胶海绵和碘仿纱条。

1.3 观察指标 所有患者术后 1 周拆线,抽出碘仿纱条后出院。术后第 2 周取出术腔填塞的明胶海绵,门诊随访。术后 1 个月内每周随访,6 个月内每个月随访,半年后 3~6 个月随访 1 次。术后 6 个月时行纯音测听检查,统计听力重建成功率^[4]。比较术前、术后平均纯音听力(pure tone average, PTA),记录语言频率为 0.5、1、2、3、4 kHz 时的气导、骨导、气-骨导差(air-bone gap, ABG)的平均值。术后 PTA 通常选择患者最后 1 次随访结果。将术后 ABG≤20 dB HL 视为手术成功标准^[5]。

1.4 统计学处理 采用 SPSS 17.0 软件进行统计学分析。测试结果为计量资料,以 $\bar{x} \pm s$ 表示,服从正态分布时行 t 检验,不服从正态分布时行非参数秩和检验。疗效为计数资料,当最小理论频数 $T \geq 5$ 时行 χ^2 检验, $5 > T \geq 1$ 时用校正 χ^2 检验。检验水准(α)为 0.05。

2 结果

2.1 基本情况 术后随访时间 6~24 个月,平均 18 个月。所有患者术后 6~8 周均获干耳,无外耳道狭窄、肉芽生长、胆脂瘤复发等不良事件,鼓膜修补膜生长良好,未见再次穿孔和听骨赝复物移

位、脱出。自体砧骨组有3例术后听力改善不明显;1例继发分泌性中耳炎,行鼓膜切开置管后痊愈;钛质人工听骨组有1例术后听力改善不明显。

2.2 术后6个月听力恢复情况 结果(表1)显示:术后6个月,自体砧骨组及钛质听骨组患者气导、ABG较术前改善($P<0.05$)。

表1 两种手术组手术前、后语言频率纯音测试结果

组别	dB HL		
	气导	骨导	气-骨导差
自体砧骨组(N=66)			
术前	46.3±18.7	18.2±8.4	32.9±9.3
术后	30.2±5.4*	13.9±7.3	19.1±6.6*
钛质听骨组(N=30)			
术前	54.0±5.2	25.2±4.8	29.5±5.9
术后	29.8±6.4*	22.9±7.9	17.8±8.2*

* $P<0.05$ 与同组术前相比

2.3 手术成功率及耳内镜检查 结果(表2)显示:自体砧骨组术后 ABG 为 0~10 dB HL 者 16 例(24.2%)、11~20 dB HL 者 35 例(53.0%),手术成

功 51 例(77.2%);钛质听骨组术后 ABG 为 0~10 dB HL 者 7 例(23.3%)、11~20 dB HL 者 16 例(53.3%),手术成功 23 例(76.6%)。96 例患者手术前后 ABG 差异有统计学意义($\chi^2=35.063, P<0.01$)。图 1、2 分别显示非中耳胆脂瘤及中耳胆脂瘤典型患者的耳内镜及纯音听力检查结果。

表2 患者手术前后 ABG 比较

组别	ABG/dB HL				n(%)
	0~10	11~20	21~30	>30	
自体砧骨组(N=66)					
术前	3(4.5)	14(21.2)	28(42.4)	21(31.8)	
术后	16(24.2)	35(53.0)	12(18.2)	3(4.5)	
钛质听骨组(N=30)					
术前	1(3.3)	8(26.7)	12(40.0)	9(30.0)	
术后	7(23.3)	16(53.3)	6(20.0)	1(3.3)	
总体(N=96)					
术前	4(4.2)	22(22.9)	40(41.7)	30(31.3)	
术后	23(24.0)	51(53.1)	18(18.8)	4(4.2)	

ABG:气-骨导差

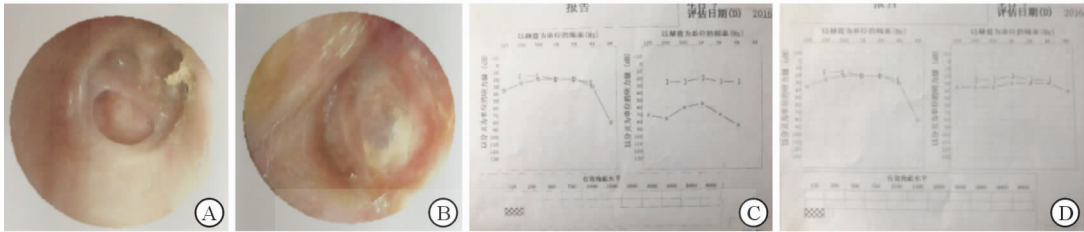


图1 非中耳胆脂瘤典型病例

患者女性,43岁,左耳反复流水、流脓6年余。A:术前耳内镜;B:术后6个月耳内镜;C:术前纯音听力(55 dB HL);D:术后6个月纯音听力(5 dB HL)

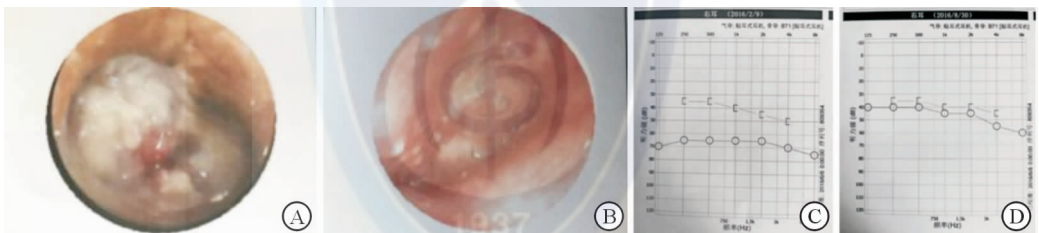


图2 中耳胆脂瘤典型病例

患者女性,39岁,右耳反复流脓近4年。A:术前耳内镜;B:术后6个月耳内镜;C:术前纯音听力(40 dB HL);D:术后6个月纯音听力(10 dB HL)

3 讨论

近30年来,高分子聚乙烯、羟基磷灰石、钛质金属、生物陶瓷等材质的人工听骨先后被广泛应用于听骨链中断患者的听力重建,并取得了一定的疗效。对于不同的患者,应选择不同材料及方法。在

临床工作中,针对镫骨完整而砧骨有不同程度破坏或中断的非中耳胆脂瘤患者,建议采用自体砧骨搭桥进行听骨链重建;针对听骨链不同程度破坏的中耳胆脂瘤患者,则根据镫骨板上结构情况选择钛质人工听骨 PORP 或 TORP 植入,进行听骨链重建。

非中耳胆脂瘤鼓室成形术中自体砧骨再利用

主要有以下优点:生物相容性好,不会排异;取材方便,医疗成本低;传音功能好、无病毒感染风险等。由于砧骨的特殊形状,经加工塑形后用来桥接已中斷的听骨链较为方便,而且能长期保持其植入时的形状和大小;此外,听骨链表面被鼓室黏膜覆盖,患者多能长期存活^[6]。自体砧骨不足之处为:砧骨塑形时,磨出的沟槽和洞白需要与连接的锤骨、镫骨头相匹配,过大容易脱落,过深可能导致粘连,过小、过浅则不能形成稳定的连接。这就要求术者具备一定的手术经验,一般来说臼状凹陷略大于镫骨头而刚好容纳镫骨头即可。此外,砧骨塑形一般须使用高速电钻,建议使用细沙微钻头,磨削的同时用0.9%氯化钠液灌洗降温,防止热损伤对砧骨残体的破坏。

对于中耳胆脂瘤,Ferekidis等^[7]发现,39%手术显微镜下不能发现的听骨腐蚀在扫描电镜下发现有中至重度腐蚀,而自体听骨再利用有上皮或胆脂瘤残留的风险。因此,在中耳胆脂瘤鼓室成形术中,建议采用钛质人工听骨植入进行听骨链重建。钛质人工听骨具有以下优点:(1)生物组织亲和性较好,耐久性也相对较优,质量相对较小;(2)钛骨对声音传导起促进作用,声音可塑性良好^[8];(3)不易脱位^[9]。钛质人工听骨的缺点主要为价格较贵。

临床致力于使慢性中耳炎患者获得干耳,并提高其听力。现代科技的发展,使耳科医师在听骨链重建材料上有了更多的选择。理想的听骨假体应该具有无毒性、生物相容性、塑形简易、易植入、操作简便、传音效果好、效果长期稳定等特点^[1]。本研

究中,两种方法的成功率均大于70%,术后无严重不良事件发生,患者均获得了较好的听骨链重建。因此,对于慢性中耳炎患者,应根据其听骨损伤情况,选择合适的材料进行听骨链重建,以提高手术效果。

参考文献

- [1] 杨静雅,田广永.听骨链重建术研究现状[J].国际耳鼻咽喉头颈外科杂志,2015,39(3):154-157.
- [2] 李皓淳,龚树生.听骨链重建中自体砧骨搭桥术的临床观察[J].中华耳鼻咽喉头颈外科杂志,2008,43(10):746-750.
- [3] 陈阳,韩宇,卢连军,等.60例不同材料听骨链重建术的对比分析[J].中华耳科学杂志,2010,8(3):240-243.
- [4] 徐明芳,鲁海涛,万俐佳.自体骨重建听骨链的效果及其影响因素[J].中国耳鼻咽喉头颈外科,2018,25(3):121-124.
- [5] 吴雅琴,周慧群,陈正依,等.自体砧骨听骨链成形术的听力重建效果[J].中华耳科学杂志,2012,10(1):44-47.
- [6] AL-QUDAH M, DAWES P J. Malleus-stapes assembly: experience with two prostheses[J]. J Laryngol Otol, 2006, 120(9):736-739.
- [7] FEREKIDIS E, NIKOLOPOULOS T P, YIOTAKIS J, et al. Should we use ossicular remnants in ossicular reconstruction following cholesteatoma removal? [J]. ORL J Otorhinolaryngol Relat Spec, 2006, 68(4):243-246.
- [8] 郭蓓,袁琨,陈伟.人工听骨链重建材料生物相容性、特性及修复喉软骨缺损的效果[J].中国组织工程研究,2016,20(25):3713-3719.
- [9] 宋升桥.采用钛质人工听骨行听骨链重建27例临床分析[J].中华耳科学杂志,2011,(2):184-186.

[本文编辑] 姬静芳