

DOI:10.12025/j.issn.1008-6358.2019.20190046

复发或转移性孤立性纤维瘤的临床诊治策略

张秀萍¹, 罗荣奎², 纪元², 李智勇¹, 王志明^{1,3}, 周宇红^{3*}

1. 复旦大学附属中山医院厦门医院肿瘤内科, 厦门 361015

2. 复旦大学附属中山医院厦门医院病理科, 厦门 361015

3. 复旦大学附属中山医院肿瘤内科, 上海 200032

[摘要] **目的:**探讨复发或转移性孤立性纤维瘤(SFT)的临床诊治策略。**方法:**收集复旦大学附属中山医院2012年1月至2018年10月收治的19例复发或转移性孤立性纤维瘤患者的临床及随访资料,分析局部治疗及药物治疗的疗效。**结果:**10例患者复发或转移后再次行手术治疗;未手术的患者中,4例采用放射治疗,2例采用介入治疗,3例广泛转移者采用药物治疗(其中1例联合介入治疗)。19例患者随访7~79个月,中位随访43个月;1年总生存率为94.7%(18/19),2年总生存率为73.7%(14/19)。**结论:**复发或转移性孤立性纤维瘤进展缓慢,以局部复发多见,也可出现远处转移;再次手术疗效可靠,不可切除的患者可采用局部治疗(介入或放疗)联合药物治疗。

[关键词] 孤立性纤维瘤;复发;转移;治疗

[中图分类号] R 730.262 **[文献标志码]** A

Clinical strategy for treatment of patients with recurrent or metastatic solitary fibrous tumor

ZHANG Xiu-ping¹, LUO Rong-kui², JI Yuan², LI Zhi-yong¹, WANG Zhi-ming^{1,3}, ZHOU Yu-hong^{3*}

1. Department of Medical Oncology, Xiamen Branch, Zhongshan Hospital, Fudan University, Xiamen 361015, Fujian, China

2. Department of Pathology, Xiamen Branch, Zhongshan Hospital, Fudan University, Xiamen 361015, Fujian, China

3. Department of Medical Oncology, Zhongshan Hospital, Fudan University, Shanghai 200032, China

[Abstract] **Objective:** To explore the clinical strategy for treatment for patients with recurrent or metastatic solitary fibrous tumor. **Methods:** The clinical data and follow-up data of 19 patients with recurrent or metastatic solitary fibrous tumor admitted to Zhongshan Hospital, Fudan University from January 2012 to October 2018 were collected, and the curative effects of local treatment and drug therapy were analyzed. **Results:** Ten patients underwent operation after recurrence or metastasis. Among the patients without operation, 4 patients were treated with radiotherapy, 2 patients were treated with interventional therapy, and 3 patients with extensive metastasis were treated with drug therapy (1 combined with interventional therapy). Nineteen patients were followed up for 7-79 months, with a median follow-up of 43 months. The 1-year overall survival rate was 94.7% (18/19) and the 2-year overall survival rate was 73.7% (14/19). **Conclusions:** The progress of recurrent or metastatic solitary fibrous tumor is slow. Local recurrence is common and distant metastasis can also occur. Re-operation has reliable curative effect. Non-resectable patients can be treated with local therapy (interventional or radiotherapy) combined with drug therapy.

[Key Words] solitary fibrous tumor; recurrence; metastasis; treatment

孤立性纤维瘤(solitary fibrous tumor, SFT)是一种罕见的间叶源性梭形细胞肿瘤。1931年, Klemperer和Rabinza首次将其描述为一种来源于间叶细胞的纤维增生,发现其主要发生在脏层胸膜^[1]。SFT细胞起源于胸膜间皮组织^[2],可发生于胸膜外的多个部位,如中枢神经系统、腹膜、腹腔等

部位^[3-4]。SFT以良性及交界性多见,15%~20%具有复发和远处转移的恶性特征^[5]。手术切除是治疗局部SFT的标准方式。由于病例数少,目前关于复发或转移SFT的相关报道较少,尚缺乏标准规范的治疗方案。因此,本研究通过回顾性分析近年来我院收治的复发或转移SFT患者的临床治疗及随

[收稿日期] 2019-01-09

[接受日期] 2019-04-24

[作者简介] 张秀萍,硕士生,住院医师. E-mail: 944739439@qq.com

*通信作者(Corresponding author). Tel: 021-52303355, E-mail: zhou.yuhong@zs-hospital.sh.cn

访资料,分析不同治疗方式的疗效,探讨复发或转移性 SFT 患者的临床诊治策略。

1 资料与方法

1.1 一般资料 2012年1月至2018年10月我院收治19例复发或转移性 SFT 患者,均经组织病理学确诊,CT或MRI影像学检查评价病灶。19例患者的一般情况好,功能状态 KPS 评分 70~100分。其中,男性9例、女性10例,年龄20~79岁(中位年龄53岁)。19例患者中,局部复发11例(57.9%),远处转移8例(42.1%);无症状随访发现复发和(或)转移5例(26.3%),肿瘤引起咳嗽症状者5例(26.3%),肿瘤压迫出现相应症状者7例(36.8%),出现低血糖症状者2例(10.5%)。除3例患者因巨大包块或病灶弥散无法测量肿瘤大小外,其余16例患者肿瘤最大径平均为10.4 cm(1.5~20.0 cm),其中最大径大于10.0 cm者8例(50%)。

1.2 治疗方案 19例患者中,10例(52.6%)患者复发或转移后再次行手术治疗。9例(21.1%)未手术的患者中,4例(10.5%)采用放射治疗(包括伽马刀),2例(10.5%)采用介入治疗,3例广泛转移者(15.8%)采用药物治疗(1例联合介入治疗)。

1.3 随访及评价指标 患者每2~4个月或症状加重时进行影像学随访。随访方式包括门诊随访和电话随访,截至2018年10月31日,分析无进展生存时间(progression-free survival, PFS)、总生存时间(overall survival, OS)。

1.4 统计学处理 采用 SPSS 19.0 软件进行统计分析,采用寿命表法计算生存率,用 GraphPad Prism 6.0 绘制生存曲线。

2 结果

2.1 患者总体预后分析 19例患者随访7~79个

月,中位随访43个月,无失访。4例患者死亡,其中3例死于疾病进展,1例患者死于介入治疗并发症;15例患者随访截止时仍存活,最长OS达79个月。结果(图1)显示:患者1年总生存率为94.7%(18/19)、2年总生存率为78.9%(15/19)。

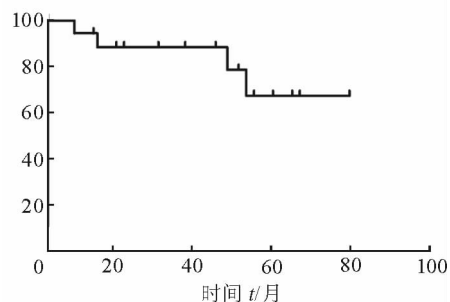


图1 19例复发或转移性 SFT 患者的生存曲线

2.2 不同治疗方案下患者预后对比

2.2.1 放射治疗 4例接受放射治疗的患者获得较好的局部控制(表1)。除1例患者死于疾病进展外,其余3例患者治疗过程中未出现明显放疗相关不良反应。

表1 4例接受放射治疗的复发或转移性 SFT 患者的 PFS

No.	年龄/岁	性别	治疗手段	PFS t/月
1	35	女	放疗	12
2	53	女	放疗	7
3	48	女	伽马刀	14
4	55	女	伽马刀	36*

*截至末次随访时仍存活。PFS:无疾病进展生存时间

2.2.2 介入和药物治疗 2例患者病灶局限,采用介入治疗。1例单纯介入治疗的患者获得了49个月的PFS;1例治疗过程中死于介入相关并发症。3例广泛转移的患者选择了以药物为主的治疗方式,其中1例患者联合介入治疗(化疗+肝病灶介入治疗),并获得42个月的PFS(表2)。

表2 3例接受药物治疗的复发或转移性 SFT 患者的资料

No.	性别	年龄/岁	一线治疗		二线治疗		三线治疗	
			方案	PFS t/月	方案	PFS t/月	方案	PFS t/月
1	女	35	贝伐珠单抗+替莫唑胺+TACE	42	舒尼替尼	6*	-	-
2	女	53	阿帕替尼	7*	-	-	-	-
3	男	54	地西他滨+IFO+表柔比星	2	地西他滨+IFO+表柔比星+舒尼替尼	3	贝伐珠单抗+替莫唑胺	4

*截至末次随访仍存活。PFS:无进展生存时间;IFO:异环磷酰胺;TACE:经导管肝动脉化疗栓塞

3 讨论

现已证实 SFT 是一种来源于 CD34 阳性的树突状间质细胞的间叶源性肿瘤^[6]。SFT 可发生于胸腔及胸腔外其他部位,如头颈部、腹腔、盆腔及腹膜后间隙等部位^[7]。15%~20%的 SFT 存在侵袭性行为,可同时累及全身软组织及中枢神经系统^[8]。2013 年 WHO 分类标准中,将细胞过多、分裂活跃(>4 个分裂像/10 倍高倍视野)、伴细胞异形、坏死和(或)边缘浸润生长的软组织肿瘤定义为恶性软组织肿瘤^[9]。

3.1 临床表现 SFT 可出现局部复发,也可出现远处转移。肿瘤以大包块多见,复发常与手术无法根治性切除相关。本研究 19 例复发或转移性患者中,11 例为局部复发,8 例出现远处转移。复发或转移性 SFT 临床表现缺乏特异性,少数肿瘤患者还会出现副肿瘤综合征、顽固性低血糖(Doege-Potter 综合征,部分患者以低血糖为首发症状)^[10]、甲状腺功能低下^[11]等。其中以低血糖较为常见,这可能与肿瘤细胞分泌胰岛素样生长因子(insulin-like growth factor,IGFR)有关。本研究中,5 例患者为随访复查发现复发或转移;5 例患者因胸闷、咳嗽发现;7 例患者因肿瘤压迫出现相应的压迫症状起病;2 例患者病程中出现低血糖表现,手术后低血糖症状消失。

3.2 治疗方案 复发或可切除的 SFT 转移灶仍可选择手术,而恶性及晚期 SFT 在治疗上并没有达成共识。对于不可切除的 SFT 患者,以类似治疗其他软组织肉瘤所采用的基于多柔比星为主的化疗方案,但效果不佳^[12]。研究^[13]表明,对于不宜手术的 SFT 患者,也可以考虑放射治疗,放射治疗局控率为 30%~60%;而对于手术切缘阳性及含有恶性组织学成分的患者,可考虑术后辅助放疗。本研究有 4 例患者接受了包括伽马刀在内的放射治疗,1 例患者死于疾病进展,其余 3 例患者治疗过程中未出现明显不良反应,放疗耐受性好。

近年来,抗血管生成治疗已被广泛应用于治疗复发或转移性 SFT。目前主要有 2 种类型的抗血管生成药物:单克隆抗体(如贝伐单抗)和酪氨酸激酶抑制剂(如舒尼替尼、索拉非尼、培唑帕尼)。Park 等^[14]的一项回顾性研究表明,替莫唑胺联合贝伐单抗治疗 SFT 具有较好的疗效。该研究的 14 例患者中位随访 34 个月后,11 例患者(79%)获

得了 PR,2 例患者(14%)治疗达 SD,1 例患者(7%) PD,中位 PFS 为 9.7 个月。有两项前瞻性研究^[15-16]表明,舒尼替尼可使 SFT 患者获得持久的疾病稳定。Valentin 等^[17]研究表明,索拉非尼治疗转移性或不可切除的 SFT 具有较好的效果,同时具有可接受和可控的毒性作用。培唑帕尼已被批准用于治疗软组织肉瘤,其对抑制肉瘤血管生成,阻止肿瘤生长具有较好的效果。一项回顾性分析^[18]及一项 2 期临床研究^[19]均发现培唑帕尼对复发或转移性 SFT 具有良好的疗效。本研究中有 2 例患者接受了贝伐单抗联合替莫唑胺的化疗,其中 1 例获得了 42 个月的 PFS,在疾病进展后继续使用舒尼替尼治疗,至随访截止时 PFS 已超过 6 个月;另 1 例患者接受了阿帕替尼(国产多靶点抗血管生成药物)治疗,至随访截止时获得超过 7 个月的 PFS。

介入治疗作为中晚期软组织肿瘤的综合治疗方法之一,对于软组织肿瘤远处转移灶特别是肝、肺转移病灶的治疗,具有重要的治疗价值^[20]。本研究中,3 例患者采用介入治疗,其中 1 例单纯介入治疗患者获得了 49 个月的 PFS,1 例患者药物治疗(化疗加抗血管生成)联合介入治疗获得了 42 个月的 PFS。

综上所述,SFT 术后应密切随访,以发现复发或转移情况。复发或转移的 SFT 疾病进展较慢,病程较长,首选手术治疗,无法手术切除时,可选择放疗、介入治疗等局部治疗。而药物治疗尤其是靶向药物治疗中的抗血管生成治疗是广泛转移患者的有效治疗方法。SFT 原发病灶较大、复发或转移数量较多及疾病进展较快时,可采用低强度、长期维持的药物治疗联合局部治疗的策略。

参考文献

- [1] ROBINSON L A. Solitary fibrous tumor of the pleura[J]. *Cancer Control*, 2006, 13 (4): 264-269.
- [2] BRISELLI M, MARK E J, DICKERSIN G R. Solitary fibrous tumors of the pleura: eight new cases and review of 360 cases in the literature[J]. *Cancer*, 1981, 47 (11): 2678-2689.
- [3] 王 路,金星一,郝 铮,等. 中枢神经系统孤立性纤维瘤/血管周细胞瘤的诊断和治疗[J]. *中华神经外科杂志*, 2016, 32(11):1104-1108.
- [4] 惠 敏,徐 源,张 宁,等. 腹腔孤立性纤维瘤 18 例临床分析[J]. *中华医学杂志*, 2018, 98(18):1439-1442.
- [5] MARTIN A J, FISHER C, IGBASEIMOKUMO U, et al. Solitary fibrous tumours of the meninges: case series and

- literature review[J]. *J Neurooncol*, 2001,54(1):57-69.
- [6] POYRAZ A, KILIC D, HATIPOGLU A, et al. Pedunculated solitary fibrous tumours arising from the pleura [J]. *Monaldi Arch Chest Dis*, 2006, 65(3):165-168.
- [7] DE SAINT AUBAIN SOMERHAUSEN N, RUBIN B P, FLETCHER C D. Myxoid solitary fibrous tumor; a study of seven cases with emphasis on differential diagnosis[J]. *Mod Pathol*, 1999,12(5):463-471.
- [8] 杨建宝, 冯海明, 赵 晔, 等. 全身多发性恶性孤立性纤维性肿瘤 1 例及相关文献回顾[J]. *现代肿瘤医学*, 2017, 25 (19):3149-3156.
- [9] ROSENBERG A E. WHO Classification of Soft Tissue and Bone, fourth edition; summary and commentary[J]. *Curr Opin Oncol*, 2013, 25(5):571-573.
- [10] KHOWAJA A, JOHNSON-RABBET B, BANTLE J, et al. Hypoglycemia mediated by paraneoplastic production of Insulin like growth factor-2 from a malignant renal solitary fibrous tumor-clinical case and literature review[J]. *BMC Endocr Disord*, 2014,14:49.
- [11] RUPPE M D, HUANG S A, JAN DE BEUR S M. Consumptive hypothyroidism caused by paraneoplastic production of type 3 iodothyronine deiodinase[J]. *Thyroid*, 2005, 15 (12): 1369-1372.
- [12] PARK M S, RAVI V, CONLEY A, et al. The role of chemotherapy in advanced solitary fibrous tumors; a retrospective analysis[J]. *Clin Sarcoma Res*, 2013,3(1):7.
- [13] ZHANG H, LUCAS D R, PASS H I, et al. Disseminated malignant solitary fibrous tumor of the pleura[J]. *Pathol Int*, 2004,54(2):111-115.
- [14] PARK M S, PATEL S R, LUDWIG J A, et al. Activity of temozolomide and bevacizumab in the treatment of locally advanced, recurrent, and metastatic hemangiopericytoma and malignant solitary fibrous tumor[J]. *Cancer*, 2011,117(21): 4939-4947.
- [15] STACCHIOTTI S, NEGRI T, LIBERTINI M, et al. Sunitinib malate in solitary fibrous tumor (SFT)[J]. *Ann Oncol*, 2012,23(12):3171-3179.
- [16] GEORGE S, MERRIAM P, MAKI R G, et al. Multicenter phase II trial of sunitinib in the treatment of nongastrointestinal stromal tumor sarcomas [J]. *J Clin Oncol*, 2009,27(19):3154-3160.
- [17] VALENTIN T, FOURNIER C, PENEL N, et al. Sorafenib in patients with progressive malignant solitary fibrous tumors; a subgroup analysis from a phase II study of the French Sarcoma Group (GSF/GETO) [J]. *Invest New Drugs*, 2013,31(6):1626-1627.
- [18] EBATA T, SHIMOI T, BUN S, et al. Efficacy and safety of pazopanib for recurrent or metastatic solitary fibrous tumor [J]. *Oncology*, 2018, 94(6):340-344.
- [19] MARTIN-BROTO J, STACCHIOTTI S, LOPEZ-POUSA A, et al. Pazopanib for treatment of advanced malignant and dedifferentiated solitary fibrous tumour; a multicentre, single-arm, phase 2 trial[J]. *Lancet Oncol*, 2019, 20(1): 134-144.
- [20] 何新红, 李文涛. 软组织肿瘤的介入治疗[J]. *中国实用外科杂志*, 2013, 33 (2):124-126.

[本文编辑] 姬静芳