

DOI:10.12025/j.issn.1008-6358.2019.20190141

异种脱细胞真皮与钛化聚丙烯网片在术后即刻乳房重建中的效果对比

郑少鸾¹, 张汝凡², 朱明², 何安琪¹, 冯自豪^{1*}

1. 复旦大学附属中山医院厦门医院整形外科, 厦门 361015

2. 复旦大学附属中山医院整形外科, 上海 200032

[摘要] **目的:**探讨异种脱细胞真皮(xenogenic acellular dermal matrix, XADM)与新型钛化聚丙烯网片(titanium-coated polypropylene mesh, TCPM)在乳腺癌切除术后即刻乳房重建中的应用价值,并对比两种材料临床效果及术后并发症。**方法:**2017年1月至2018年9月确诊为乳腺癌并需要采用假体联合补片进行即刻乳房重建的患者40例纳入本研究。患者分为两组:A组使用异种脱细胞真皮($n=21$),B组使用钛化聚丙烯网片($n=19$),所有患者均为单侧手术,两组间一般资料差异无统计学意义,具有可比性。术后对比两组患者总引流量、引流管拔除时间、并发症发生情况。患者随访3~24个月,平均11个月。**结果:**A组总引流量平均为(658.29 ± 72.82) mL,B组平均为(576.58 ± 92.06) mL,差异有统计学意义($P < 0.05$)。A组平均引流拔管时间为(12.57 ± 2.01) d,B组为(10.21 ± 1.87) d,差异有统计学意义($P < 0.05$)。两组均未出现皮瓣坏死、乳头乳晕坏死、假体外露、补片暴露、包膜挛缩等并发症。**结论:**异种脱细胞真皮与新型钛化聚丙烯网片用于乳腺癌切除术后即刻乳房重建的手术方式均简单方便,易于操作和推广,对患者均安全有效、创伤小、恢复快。

[关键词] 乳腺癌;即刻乳房重建;脱细胞真皮;钛化聚丙烯网片**[中图分类号]** R 655.8 **[文献标志码]** A**Comparison of clinical efficacy between xenogenic acellular dermal matrix and titanium-coated polypropylene mesh in immediate breast reconstruction after breast cancer resection**ZHENG Shao-luan¹, ZHANG Ru-fan², ZHU Ming², HE An-qi¹, FENG Zi-hao^{1*}

1. Department of Plastic Surgery, Xiamen Branch, Zhongshan Hospital, Fudan University, Xiamen 361015, Fujian, China

2. Department of Plastic Surgery, Zhongshan Hospital, Fudan University, Shanghai 200032, China

[Abstract] **Objective:** To explore the application of xenogenic acellular dermal matrix and titanium-coated polypropylene mesh in immediate breast reconstruction after breast cancer resection and to compare their clinical effects and postoperative complications. **Methods:** From Jan. 2017 to Sep. 2018, 40 patients diagnosed with breast cancer undergoing breast resection and requiring immediate patch-based breast reconstruction were enrolled. Patients were divided into two groups: patients in group A were reconstructed with xenogenic acellular dermal matrix ($n=21$), patients in group B were reconstructed with titanium-coated polypropylene mesh ($n=19$). All patients underwent unilateral surgery. There was no significant differences in the general data between the two groups. Total drainage volume, duration of drainage, and complications were recorded after operation. Patients were followed up for 3 to 24 months, with an average of 11 months. **Results:** The mean total drainage volume of patients in group A was (658.29 ± 72.82) mL, and its in group B was (576.58 ± 92.06) mL, with significant difference between the two groups ($P < 0.05$). The mean time of duration of drainage in group A was (12.57 ± 2.01) d, while that in group B was (10.21 ± 1.87) d. The difference was statistically significant ($P < 0.05$). There was no case of skin flap necrosis, nipple areola necrosis, prosthesis exposure, patch exposure, or capsular contracture in both groups. **Conclusions:** Xenogenic acellular dermal matrix and titanium-coated polypropylene mesh implantation are easy to operate for immediate breast reconstruction. The two materials can be used for a less invasive and faster healing treatment.

[Key Words] breast cancer; immediate breast reconstruction; acellular dermis; titanium-coated polypropylene mesh

传统的乳腺癌手术一般为切除乳房的根治手术。切除乳房后的外观改变会对患者的心理产生影响,甚至导致心理障碍^[1]。为了避免患者出现术

后外观及自我评价的降低,在不影响乳腺癌治疗且不增加复发风险的基础上,乳腺癌切除术后即刻乳房重建手术已获得了较高的患者满意度^[2-3]。乳腺

[收稿日期] 2019-01-29**[接受日期]** 2019-04-10**[作者简介]** 郑少鸾,住院医师, E-mail: zheng.shaoluan@zsmhospital.com

*通信作者(Corresponding author). Tel: 021-64041990, E-mail: feng.zihao@zs-hospital.sh.cn

癌切除术后重建率在欧美发达国家为 17%~60%^[4-7]。国内目前尚无乳腺癌切除术后重建率的确切报道。随着生活水平和审美要求的提高,我国患者对乳腺癌术后乳房再造术的要求也越来越高。

目前单纯植入物重建以其手术时间短、创伤小、恢复快、易操作等优点而成为当下乳腺癌术后乳房重建的主流方式。但该方式若要取得较好的术后美学效果,要求有充分的软组织量覆盖。如出现软组织量不足以覆盖假体时,常需要使用补片技术辅助包裹覆盖假体。异种脱细胞真皮^[8]和新型钛化聚丙烯网片^[9](titanium-coated polypropylene mesh, TCPM)均为被批准的可用于乳房重建的补片材料,均可作为假体提供有效包裹,取得相对较好的术后美学效果。但目前对两种材料的重建效果研究较少。因此,本研究主要探讨两种材料在乳腺癌切除术后即刻乳房重建中的应用价值并对比两种材料临床效果及术后并发症。

1 资料与方法

1.1 一般资料 回顾分析从 2017 年 1 月至 2018 年 9 月,我院整形外科与普通外科乳腺组合作手术的乳腺癌患者,按以下纳入及排除标准进行选择,最终确定入选 40 例患者。纳入标准:(1)有乳房重建主观意愿,术前沟通同意使用补片;(2)乳房无橘皮样改变;(3)乳房容积适中,无下垂或中轻度下垂;(4)患者不适合或不愿意选择保乳手术。排除标准:(1)患有精神疾病;(2)乳房容积过大或重度下垂者;(3)合并血液病或结缔组织疾病。

40 例患者按使用补片材料分为 A、B 两组:A 组使用异种脱细胞真皮,B 组使用钛化聚丙烯网片。A 组患者 21 例,B 组患者 19 例。A 组再造乳房 21 例,左侧 12 例,右侧 9 例,平均年龄(39.43±5.64)岁;B 组再造乳房 19 例,左侧 12 例,右侧 7 例,平均年龄(37.42±6.51)岁,两组间比较,差异均无统计学意义,具有可比性。纳入患者术前均知情同意并认可公布数据。本研究通过医院伦理委员会审核批准。

1.2 手术方法 首先进行保留皮肤的皮下腺体切除术;术前 30 min 预防性使用抗生素。患者全身麻醉满意后,行保留皮肤的皮下腺体切除术。术中依据肿瘤位置决定是否保留乳头。肿瘤位于乳晕区或

距乳晕边缘<2 cm 时,将乳头乳晕一并切除;如肿块距乳晕边缘≥2 cm 时,在乳头乳晕后组织多点取材术中冰冻病理检查,确认无肿瘤侵犯后予以保留乳头、乳晕。采用亚甲蓝示踪行前哨淋巴结活检术,根据前哨淋巴结情况决定是否行腋窝淋巴结清扫术。此次入组患者均为前哨淋巴结阴性患者。

皮下腺体切除完成后行即刻重建术:A 组,分离胸大肌与胸小肌之间的腔隙至术前标记处,内侧至胸骨旁,离断胸大肌外下方的止点,将预先充注完成的扩张器置入胸大肌与胸小肌之间的腔隙,调整扩张器内注水量,手术台床头抬高,观察双侧乳房大小及形态接近后,取出扩张器,根据扩张器的注水量及术前对乳房的测量数值,选取合适容积假体。将生物补片裁剪成一定形状,内侧与胸大肌外侧缘固定,外侧固定于侧胸壁腋前线附近,下缘固定于乳房下皱襞处,生物补片和胸大肌共同形成完整的囊袋容纳和覆盖假体。根据对侧乳房的形态和下垂度,调整下皱襞处的补片形态和张力,形成与对侧乳房对称并相对满意的自然下垂程度。于皮瓣下和腋下各放置引流管 1 根,引出接负压球引流,逐层缝合关闭术腔。B 组,前序手术步骤同 A 组,选取合适容积假体和合适型号的钛网补片,将钛网补片用可吸收线缝合于胸大肌的外下方离断处和胸大肌的外侧缘,确定假体完全置于胸大肌和补片的覆盖下,根据对侧乳房的形态和下垂度,调整假体的位置,将钛网补片向后方翻折完全包裹假体下方,并将假体和补片进行适当调整以确定下皱襞的位置^[10],以形成相对满意的对称性和下垂度。于皮瓣下和腋下各放置引流管 1 根,引出接负压球引流,逐层缝合关闭术腔。

术后适当加压定型包扎,围手术期使用抗生素,如不出现并发症,不追加抗生素使用。观察引流量,单根引流管连续 3 d 引流量≤10 mL 予拔除。后续乳腺癌治疗方案根据正式病理检查结果由乳腺科医师制定。待伤口愈合拆线及引流管拔除后予穿戴塑形内衣 3 个月。

1.3 术后观察指标 术后记录总引流量以及引流管拔除天数。术后并发症的发生情况,包括:血肿、血清肿、皮瓣坏死、乳头乳晕坏死、感染、假体外露、补片暴露、包膜挛缩。

1.4 统计学处理 采用 SPSS 23.0 统计软件行数

据分析。两组计量资料以 $\bar{x} \pm s$ 表示,采用秩和检验分析。两组并发症发生率使用百分比表示,因并发症发生率较小,采用 Fisher 精确检验。检验水准 (α) 为 0.05。

2 结果

2.1 手术相关指标的对比 所有患者术后随访 3~24 个月,平均随访 11 个月。结果(表 1)表明:总引流量 A 组 425~780 mL,平均(658.29±72.82) mL;B 组 385~728 mL,平均(576.58±92.06) mL,

差异有统计学意义($P < 0.05$)。完全拔管时间,A 组引流管拔除时间为 8~16 d,平均为(12.57±2.01) d;B 组为 7~15 d,平均为(10.21±1.87) d,差异有统计学意义($P < 0.05$)。两组均未出现皮瓣坏死、乳头乳晕坏死、假体外露、补片暴露、包膜挛缩的病例。A 组出现 1 例血肿,1 例血清肿,并发症发生率 9.52%。B 组出现 1 例血清肿,1 例感染(经抗感染治疗后控制),并发症发生率 10.53%。两组并发症发生率差异无统计学意义。

表 1 两组患者引流量及拔管时间的对比

No.	A 组		No.	B 组	
	引流量 V/mL	天数 t/d		引流量 V/mL	天数 t/d
1	668	14	1	645	12
2	582	12	2	728	15
3	690	15	3	680	10
4	700	13	4	540	12
5	645	14	5	668	11
6	650	12	6	580	10
7	685	13	7	628	10
8	425	8	8	700	12
9	664	12	9	550	10
10	705	10	10	620	8
11	744	16	11	586	10
12	646	13	12	540	10
13	689	12	13	486	11
14	678	11	14	590	10
15	720	14	15	456	9
16	650	12	16	580	11
17	780	16	17	385	7
18	658	13	18	425	7
19	680	12	19	570	9
20	595	9			
21	570	13			

A 组:异种脱细胞真皮植入组;B:钛化聚丙烯网片植入组

2.2 典型病例 患者 1:女性,40 岁,因“左乳浸润性导管癌”行“保留乳头乳晕复合体的乳房切除术(NSM)+I 期乳房重建术”,术中乳房重建使用的乳房补片为异种脱细胞真皮(xenogenic acellular dermal matrix, XADM),术后 20 d 随访(图 1),术后未出现并发症。术后患者的主观满意度、乳房形态、乳房下垂度及柔软度等均较为理想。

患者 2:女性,39 岁,因“右乳浸润性导管癌”行“保留乳头乳晕复合体的乳房切除术(NSM)+I 期乳房重建术”,术中乳房重建使用的乳房补片为钛化聚丙烯网片(titanium-coated polypropylene mesh, TCPM),术后 20 d 随访(图 2),术后未出现并发症。术后患者的主观满意度、乳房形态、乳房下垂度及柔软度等均较为理想。

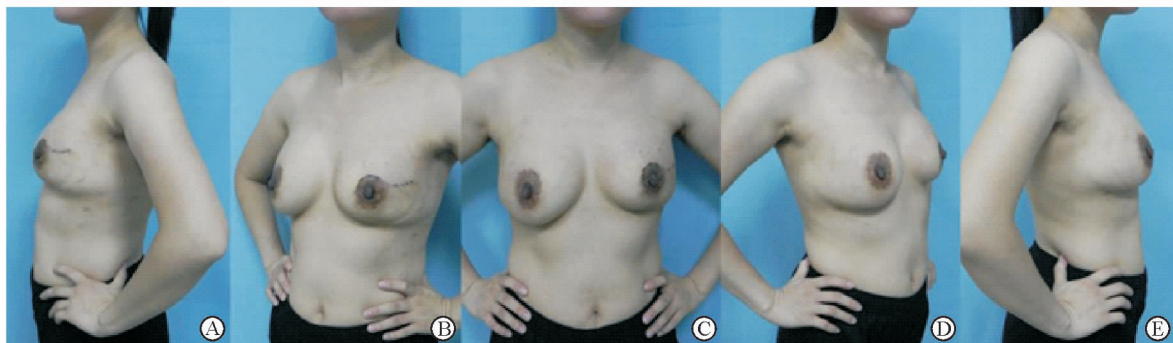


图1 采用异种脱细胞真皮进行即刻乳房重建患者的术后20 d随访照

A:左侧90°位;B:左侧45°位;C:正位;D:右侧45°位;E:右侧90°位

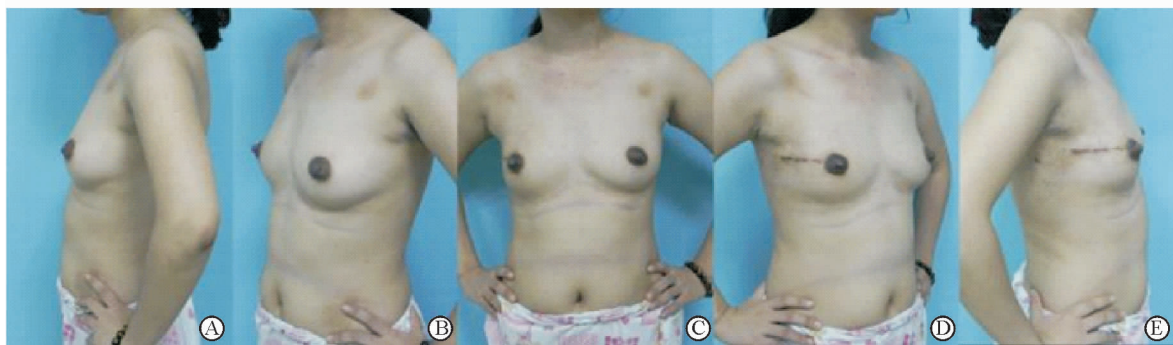


图2 采用钛化聚丙烯网片进行即刻乳房重建患者的术后20 d随访照

A:左侧90°位;B:左侧45°位;C:正位;D:右侧45°位;E:右侧90°位

3 讨论

根据国家癌症中心发布的《2019年全国癌症报告》显示,乳腺癌发病率位列女性恶性肿瘤之首。乳房作为女性的第二性征之一,乳房的缺失不仅破坏了女性的形体特征和曲线美,更会给女性造成巨大的心理伤害。因而乳腺切除术后的乳房重建就显得十分迫切和必要。

目前乳房重建的方式包括,假体重建、自体组织重建和自体组织联合假体重建。自体组织重建存在着组织容量不足的缺陷。自体组织联合假体重建可以解决组织量不足的问题,但手术本身创伤大、耗时长,供区的并发症多,术后瘢痕明显等,也在一定程度上限制了该术式的广泛应用。据相关数据统计,假体重建是目前最常用的重建方式^[11]。假体重建首先解决了组织容量不足的问题,且无需切取其他部位的组织,避免了额外创伤。但单纯假体重建要想取得较好的效果,则需要足够的软组织覆盖。目前较多的临床实践是将假体置于胸大肌后方。对于较小的假体,虽可完全置于胸大肌的包裹中,解决了假体表面软组织覆盖的问题,但往往

位置和形态欠佳,无法与对侧乳房形成对称,且肌肉收缩易造成假体移位。对于较大的假体,胸大肌仅能够覆盖假体上部分,假体的外下部分缺乏完整肌肉组织覆盖。虽然可使用前锯肌或腹外斜肌筋膜与胸大肌形成囊袋,但肌瓣的收缩极易造成假体移位,且重建后的乳房位置、形态及手感欠佳^[12]。补片技术的应用为假体乳房重建的组织覆盖问题提出了新的解决方法。通过补片与胸大肌肌瓣构成容纳假体的囊袋,使假体有完整的包裹,且无需切取其他组织瓣,手术创伤小,术后恢复更快。补片的应用能为假体提供适合的承托张力,为乳房下极提供合适的延展度,形成更加自然的下皱襞,使重建后的乳房自然下垂。对于体积大或下垂的乳房,补片的优势更为明显^[13]。

2005年,异种脱细胞真皮被批准作为补片材料用于即刻乳房重建^[14]。2008年,钛化聚丙烯网片在欧洲被批准用于乳房重建。目前国内异种脱细胞真皮及钛化聚丙烯网片均被用于乳房重建。本研究对比了异种脱细胞真皮和钛化聚丙烯网片应用于假体乳房重建后的总引流量、引流管拔除时间及术后并发症的发生情况。钛化聚丙烯网片在术

后早期引流量较异种脱细胞真皮更少,相应的拔管时间更短。但在并发症的发生率上两者的差异无统计学意义。两种材料的应用均未出现皮瓣坏死、乳头乳晕坏死、假体外露、补片暴露、包膜挛缩的并发症。虽有报道称异种脱细胞真皮的血清肿发生率较高^[15-16]。但本研究中两种材料在并发症的发生率上并无太大差异。术后短期内自体新生的组织和血管长入补片内,炎症反应较小,且补片下的假体包膜一般较薄,不易形成包膜挛缩^[17]。虽有报道称钛化聚丙烯网片拥有较好组织延展性及弹性的稳定性^[18],但在本研究中,重建后未观测到钛化聚丙烯网片较异种脱细胞真皮表现出更好的乳房形态效果。考虑术中使用补片在和胸大肌构成囊袋时保留有一定张力。且两种补片材料都有着良好的组织相容性,术后短期内即可有自体组织长入。因此使用两种补片出现假体术后移位风险均较低,形态学效果相似。通过临床观察,术后远期患者的主观感受及客观形态、外观及柔软度方面,两者并未表现出明显差异。

虽然补片有诸多优点,给假体乳房重建带来更简单可行的方法。但补片也有着其缺点,除了价格昂贵之外,补片本身无法提供肌肉或脂肪等一定厚度的自体软组织的所带来的良好触感。补片辅助重建后的乳房依然存在着手感较硬的问题。两组患者乳房柔软满意程度无明显差别,考虑两种材料的弹性程度差异尚不足以影响重建手感。乳房的手感主要来自于以脂肪为主的软组织。因此,在保证肿瘤学安全性的前提下,仍希望尽量多保留皮瓣下的脂肪。随着脂肪移植技术的发展与改进,脂肪移植技术的肿瘤学安全性已得到认可^[19],游离脂肪移植技术成为乳房重建主要辅助技术之一^[20]。本研究的临床实践经验表明,若一期再造后皮瓣较薄不能获得满意的触感,可在术后半年后进行游离脂肪移植,且游离脂肪移植可多次进行,以增加脂肪的存活量,直到皮下软组织含量能够提供满意的手感。同时再造乳房的形态也能得到很好的改善。

本研究随访时间较短,两种补片材料的远期效果尚需进一步随访观察。总体看来,钛化聚丙烯网片在术后早期较异种脱细胞真皮有着更少的引流量及更短的拔除引流管时间,早期恢复较快。而在并发症的发生率上并无明显差异。客观的形态、外观及柔软度方面,两者并未表现出明显差异,二者

都有着较高的满意度。两种补片的应用均安全有效、创伤小、恢复快。对术者来说,两种补片的手术方式均较简单方便,易于操作和推广,可根据临床需要和患者的不同情况进行选择,两种补片材料都是即刻乳房重建良好的选择。

致谢:本研究得到复旦大学附属中山医院普外科乳腺组和复旦大学附属中山医院厦门医院普外科乳腺组专家的大力支持,在此一并表示衷心感谢!

参考文献

- [1] JANKOWSKA M. Sexual functioning in young women in the context of breast cancer treatment [J]. *Rep Pract Oncol Radiother*, 2013, 18(4):193-200.
- [2] ELDER E E, BRANDBERG Y, BJÖRKLUND T, et al. Quality of life and patient satisfaction in breast cancer patients after immediate breast reconstruction; a prospective study [J]. *Breast*, 2005, 14 (3):201-208.
- [3] HOWARD M A, POLO K, PUSIC A L, et al. Breast cancer local recurrence after mastectomy and tram flap reconstruction; incidence and treatment options [J]. *Plast Reconstr Surg*, 2006, 117 (5):1381-1386.
- [4] SUE G R, LANNIN D R, AU A F, et al. Factors associated with decision to pursue mastectomy and breast reconstruction for treatment of ductal carcinoma *in situ* of the breast [J]. *Am J Surg*, 2013, 206(5):682-685.
- [5] JAGSI R, JIANG J, MOMOH A O, et al. Trends and variation in use of breast reconstruction in patients with breast cancer undergoing mastectomy in the United States [J]. *J Clin Oncol*, 2014, 32(9):919-926.
- [6] BRENNAN M E, SPILLANE A J. Uptake and predictors of post-mastectomy reconstruction in women with breast malignancy-Systematic review [J]. *Eur J Surg Oncol*, 2013, 39(6): 527-541.
- [7] JAGSI R, JIANG J, MOMOH A O, et al. Trends and variation in use of breast reconstruction in patients with breast cancer undergoing mastectomy in the United States [J]. *J Clin Oncol*, 2014, 32(9): 919-926.
- [8] NAHABEDIAN M Y. Acellular dermal matrices in primary breast reconstruction; principles, concepts, and indications [J]. *Plast Reconstr Surg*, 2012, 130(5 Suppl 2): 44S-53S.
- [9] CASELLA D, BERNINI M, BENCINI L, et al. TiLoop® Bra mesh used for immediate breast reconstruction: comparison of retropectoral and subcutaneous implant placement in a prospective single-institution series [J]. *Eur J Plast Surg*, 2014, 37(11): 599-604.
- [10] DIETERICH M, PAEPKE S, ZWIEFEL K, et al. Implant-based breast reconstruction using a titanium-coated

- polypropylene mesh (TiLOOP Bra): a multicenter study of 231 cases[J]. *Plast Reconstr Surg*, 2013, 132(1): 8e-19e.
- [11] 2015 Plastic Surgery Statistics Report (data obtained from the ASPS National Clearing House of Plastic Surgery Procedural Statistics) [EB/OL]. [2016]. <https://www.plasticsurgery.org>
- [12] GSCHWANTLER-KAULICH D, SCHRENK P, BJELICRADISIC V, et al. Mesh versus acellular dermal matrix in immediate implant-based breast reconstruction-A prospective randomized trial[J]. *Eur J Surg Oncol*, 2016, 42(5): 665-671.
- [13] MC CARTHY C M, LEE C N, HALVORSON E G, et al. The use of a cellular dermal matrices in two-stage expander/implant reconstruction: A multicenter, blinded, randomized controlled trial[J]. *Plast Reconstr Surg*, 2012, 130(5 Suppl 2): 57S-66S.
- [14] KARL H, BREUING, STEPHEN M, et al. Immediate bilateral breast reconstruction with implants and inferolateral AlloDerm slings[J]. *Ann Plas Surg*, 2005, 55(3): 232-239.
- [15] BRZEZIENSKI M A, MOOTY R C. Classification and management of seromas in immediate breast reconstruction using the tissue expander and acellular dermal matrix technique[J]. *Ann Plas Surg*, 2013, 70(5):488-492.
- [16] LOGAN ELLIS H, ASAOLU O, NEBO V, et al. Biological and synthetic mesh use in breast reconstructive surgery: a literature review[J]. *World J Surg Oncol*, 2016, 14(1):121.
- [17] GASTER R S, BERGER A J, MONICA S D, et al. Histologic analysis of fetal bovine derived acellular dermal matrix in tissue expander breast reconstruction[J]. *Ann Plas Surg*, 2013, 70(4):447-453.
- [18] WU P S, WINOCOUR S, JACOBSON S R. Red breast syndrome: A review of available literature [J]. *Aesthetic Plast Surg*, 2015, 39(2):227-230.
- [19] PETIT J Y, BOTTERI E, LOHSIRIWAT V, et al. Locoregional recurrence risk after lipofilling in breast cancer patients[J]. *Ann Oncol*, 2011, 23(3):582-588.
- [20] PETIT J Y, MAISONNEUVE P, ROTMENSZ N, et al. Fat grafting after invasive breast cancer: A matched case-control study[J]. *Plast Reconstr Surg*, 2017, 139(6) : 1292-1296.

[本文编辑] 吴秀萍, 贾泽军

