

Dual-source CT energy parameters in qualitative diagnosis of metastatic cervical lymph nodes after surgical resection of papillary thyroid carcinoma

GUO Youyou, LI Yongmei*, WANG Jingjie, HAN Yongliang, KONG Lina, CHEN Xiaoya
(Department of Radiology, the First Affiliated Hospital of Chongqing Medical University,
Chongqing 400016, China)

[Abstract] **Objective** To explore the diagnostic value of dual-source CT energy parameters in qualitative diagnosis of metastatic cervical lymph nodes after surgical resection of thyroid papillary carcinoma (PTC). **Methods** Totally 30 postoperative PTC patients with 74 enlarged cervical lymph nodes were enrolled, including 49 metastatic lymph nodes (metastatic group) and 25 non metastasis lymph nodes (non-metastatic group). In addition, 30 cases with benign enlarged cervical lymph nodes were taken as benign group. All subjects underwent dual-source CT scanning. The iodine concentration value of nonenhanced phase (IC_{NP}), arterial phase (IC_{AP}) and venous phase (IC_{VP}), normalized iodine concentration (NIC) and slope of energy spectrum curve (K) were detected and compared among 3 groups. **Results** There were significant differences in IC_{NP} , IC_{AP} , IC_{VP} , NIC and K among 3 groups (all $P < 0.05$). IC_{NP} in metastatic group was lower than that in non-metastatic group and benign group (both $P < 0.05$), while IC_{AP} , NIC and K were higher than those in non-metastatic group and benign group (all $P < 0.05$). No significant difference was found in IC_{NP} , IC_{AP} , IC_{VP} , NIC and K between non-metastatic group nor benign hyperplasia group (all $P > 0.05$). **Conclusion** Dual-source CT energy parameters can be used to qualitatively diagnose cervical enlarged lymph nodes after surgical resection of PTC.

[Keywords] thyroid neoplasms; neck; lymph nodes; tomography, X-ray computed; spectral imaging

DOI:10.13929/j.1003-3289.201808147

双源 CT 能谱参数定性诊断甲状腺乳头状癌术后颈部转移淋巴结

郭油油, 李咏梅*, 王静杰, 韩永良, 孔丽娜, 陈晓娅

(重庆医科大学附属第一医院放射科, 重庆 400016)

[摘要] **目的** 探讨双源 CT 能谱参数对定性诊断甲状腺乳头状癌(PTC)术后颈部转移淋巴结的价值。**方法** 选取 PTC 术后颈部淋巴结肿大患者 30 例, 共 74 枚肿大淋巴结, 其中 49 枚为转移性淋巴结(转移组), 25 枚为非转移性淋巴结(非转移组)。另选 30 例良性病变患者作为良性增生组(30 枚良性肿大淋巴结)。行双源 CT 平扫及增强扫描, 测量并比较组间平扫、动脉期、静脉期碘浓度(分别记为 $IC_{平扫}$ 、 $IC_{动脉}$ 、 $IC_{静脉}$)及标准化碘浓度(NIC)、能谱曲线斜率(K)。**结果** 3 组间 $IC_{平扫}$ 、 $IC_{动脉}$ 、 $IC_{静脉}$ 、NIC 及 K 值差异均有统计学意义(P 均 < 0.05); 转移组 $IC_{平扫}$ 低于非转移组及良性增生组, $IC_{动脉}$ 、NIC 及 K 值均高于非转移组及良性增生组(P 均 < 0.05); 非转移组与良性增生组间 $IC_{平扫}$ 、 $IC_{动脉}$ 、 $IC_{静脉}$ 、NIC 及 K 值差异均无统计学意义(P 均 > 0.05)。**结论** 双源 CT 能谱参数可用于定性诊断 PTC 术后颈部转移淋巴结。

[基金项目] 重庆市卫健委医学科研重点课题(2016ZDXM002)。

[第一作者] 郭油油(1993—), 女, 宁夏固原人, 硕士, 医师。研究方向: 头颈、腹部影像学。E-mail: 1272378153@qq.com

[通信作者] 李咏梅, 重庆医科大学附属第一医院放射科, 400016。E-mail: lymzhang70@aliyun.com

[收稿日期] 2018-08-22 **[修回日期]** 2019-03-07

[关键词] 甲状腺肿瘤;颈;淋巴结;体层摄影术,X线计算机;能谱成像

[中图分类号] R736.1; R814.42 [文献标识码] A [文章编号] 1003-3289(2019)05-0669-04

甲状腺乳头状癌(thyroid papillary carcinoma, PTC)是常见甲状腺恶性肿瘤,其主要特点为区域淋巴结转移早、转移率高。手术是治疗 PTC 的主要方法,患者预后较好,但 1.4%~30.0%患者术后复发,以颈部淋巴结转移最常见^[1]。手术结合同位素放射治疗是治疗 PTC 复发的首选方法,但二次手术后并发症较多。双源 CT 能谱参数对鉴别诊断甲状腺良恶性结节具有重要价值,但其对 PTC 术后颈部转移性和非转移性淋巴结的鉴别诊断目前相关报道鲜见。本研究探讨双源 CT 能谱参数对 PTC 术后颈部转移淋巴结的定性诊断价值。

1 资料与方法

1.1 一般资料 选取 2016 年 11 月—2018 年 6 月于我院接受诊治的术后颈部淋巴结肿大 PTC 患者 30 例(74 枚肿大淋巴结),男 11 例,女 19 例,年龄 12~59 岁,平均(37.0±1.5)岁;均于术后(6~60 个月)复查超声时发现颈 II~VI 区淋巴结肿大,淋巴结最大径 5~38 mm,平均(17.00±2.63)mm。纳入标准:①入组前 12 个月内无放射及化学治疗史,近 4~8 周末接受注射无碘对比剂;②淋巴结最大径>5 mm。排除标准:①囊性变或坏死淋巴结;②肿大淋巴结内或结节周边钙化,钙化部分最大径/淋巴结最大径>50%;③其他肿瘤及严重心、肺、肾功能不全等病史。

行超声引导下细针穿刺活检(fine needle aspiration, FNA)及颈部二次淋巴结清扫,根据病理结果,最终 49 枚淋巴结确诊为转移淋巴结(转移组,图 1),25 枚为非转移淋巴结(非转移组,图 2)。另选 30 例良性淋巴结肿大患者(30 枚肿大淋巴结)作为良性增生组,男 12 例,女 18 例,年龄 20~57 岁,平均(38.0±2.0)岁,淋巴结最大径 6~12 mm,平均

(8.00±2.12)mm。

1.2 仪器与方法 采用 Siemens Somatom Definition Flash 炫速双源螺旋 CT 机,双能量扫描模式,扫描范围自颅底至主动脉弓。双球管电压(高电压 140 keV、低电压 100 keV, A 管电流 178 mAs、B 管电流 461 mAs),FOV 25 cm×25 cm,螺距 0.7,层厚 5 mm,重建图像层厚 0.6 mm。采用双筒高压注射器(MEDRAD, StellantD)注射对比剂碘普罗胺(370 mgI/ml),总量 50~60 ml(注射总量根据患者身高及体质量调整),流率 4~5 ml/s。

1.3 图像分析与处理 将 CT 原始图像传入 Sigmens MMWP 工作站,以 Dury-Energy 软件进行图像后处理。首先采用“Thyroid”模式获得碘基图,避开坏死及囊变区域,选取目标淋巴结最优层面勾画 ROI

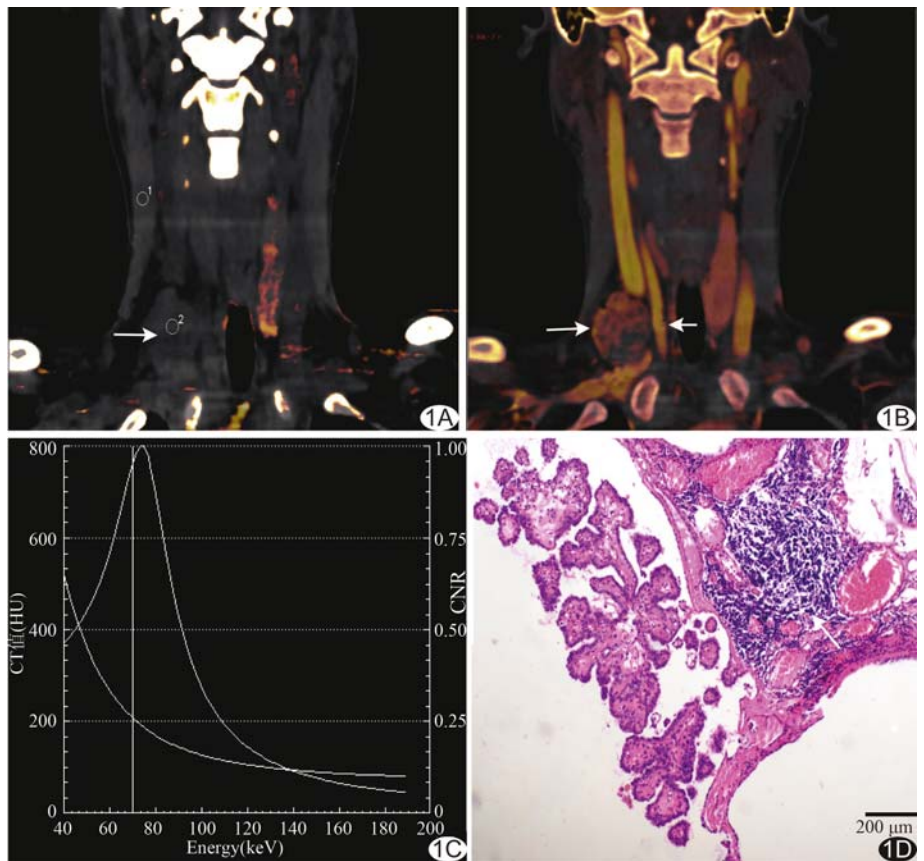


图 1 患者女,26 岁,右侧 PTC 术后 7 个月,右颈 IV 区淋巴结肿大(转移组) A. 双源 CT 平扫图示胸锁乳突肌碘含量值 0.6,病灶(箭)碘含量值 0.6,IC_{平扫}=1.00; B. 动脉期病灶(长箭)碘含量值 7.6,颈动脉(短箭)碘含量值 15.8,胸锁乳突肌碘含量值 0.8,IC_{动脉}=9.50, NIC=0.48; C. 能谱曲线图,曲线呈下降型; D. 术后病理图示正常淋巴结组织破坏,被乳头状癌组织代替,箭示残余淋巴结组织(HE,×100)

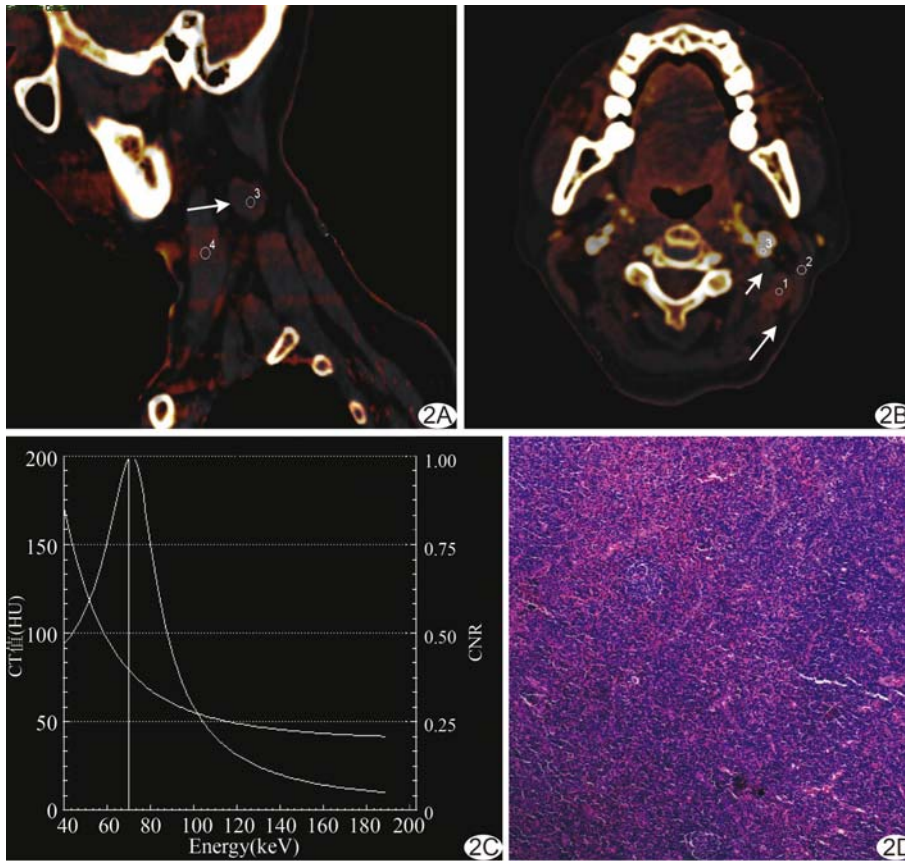


图 2 患者女, 52 岁, 左侧 PTC 术后 2 年, 左颈 II 区淋巴结肿大(非转移组) A. 双源 CT 平扫图示病灶(箭)碘含量 0.4, 胸锁乳突肌碘含量值 0.5, IC_{平扫}=0.80; B. 动脉期病灶(长箭)碘含量值 1.7, 胸锁乳突肌碘含量值 0.8, 颈动脉(短箭)碘含量值 18.2, IC_{动脉}=2.12, NIC=0.09; C. 能谱曲线图, 曲线呈下降型; D. 术后病理图示正常淋巴结组织, 结构完整(HE, ×100)

(面积 10~30 mm²), 于 ROI 内检测平扫、动脉期及静脉期淋巴结碘含量, 并检测同侧胸锁乳突肌、颈动脉碘含量, 测量 3 次, 取平均值。以淋巴结各期碘含量与胸锁乳突肌碘含量的比值作为各期碘浓度 (iodine concentration, IC), 记为 IC_{平扫}、IC_{动脉} 及 IC_{静脉}; 以动脉期碘含量与同侧颈动脉碘含量的比值作为标准化碘浓度 (normalized iodine concentration, NIC)。采用 Monoenergetic 模式获得碘图及能量为 60~160 keV 的淋巴结能谱曲线图, 计算曲线斜率 K: K=(80 keV

CT 值-140 keV CT 值)/100, K 是正值为下降型曲线, 反之则为上升型曲线。

1.4 统计学分析 采用 SPSS 21.0 统计分析软件。符合正态分布的计量资料以 $\bar{x} \pm s$ 表示。采用单因素方差分析比较 3 组间年龄、淋巴结最大径及各期 IC、NIC 及 K 值, 组间两两比较采用独立样本 *t* 检验; 采用 χ^2 检验比较 3 组间性别。P<0.05 为差异有统计学意义。

2 结果

3 组间性别($\chi^2=0.350, P=0.091$)、年龄($F=1.175, P=0.213$)、淋巴结最大径($F=0.859, P=0.150$)差异均无统计学意义(P 均>0.05)。

3 组间 IC_{平扫}、IC_{动脉}、IC_{静脉}、NIC 及 K 值差异均有统计学意义(P 均<0.05)。转移组 IC_{平扫} 低于非转移组及良性增生组(P<0.05); IC_{静脉} 高于非转移组, 但低于良性增生组, 差异有统计学意义(P<0.05); IC_{动脉}、NIC 及 K 值均高于非转移组及良性增生组(P 均<0.05)。非转移组与良性增生组 IC_{平扫}、IC_{动脉}、IC_{静脉}、NIC 及 K 值差异均无统计学意义(P 均>0.05)。见表 1。

3 讨论

PTC 属分化型甲状腺癌, 复发风险高^[1]。PTC 复发以多区域淋巴结转移常见, 主要转移区域为颈部 II~VI 区^[2-3]。手术联合¹³¹I 放射治疗是治疗 PTC 复发、转移的主要方法, 但部分患者对¹³¹I 不耐受或吸收差, 治疗效果不佳, 需行二次颈部淋巴结清扫术^[4]; 此

表 1 3 组各期 IC、NIC 及 K 值比较 ($\bar{x} \pm s$)

组别	IC _{平扫}	IC _{动脉}	IC _{静脉}	NIC	K
转移组(n=49)	1.03±0.22*#	6.42±0.15*#	2.12±0.28*#	0.51±0.16*#	0.39±0.09*#
非转移组(n=25)	1.26±0.75	2.92±0.14	1.91±0.87	0.13±0.03	0.18±0.02
良性增生组(n=30)	1.81±0.15	2.22±0.89	2.33±0.02	0.15±0.01	0.12±0.09
F 值	5.882	11.990	5.603	9.398	3.962
P 值	0.029	0.018	0.034	0.025	0.046

注: *, 与良性增生组比较, P<0.05; #, 与非转移组比较, P<0.05

时准确评估肿大淋巴结性质、确定清扫区域,对提高再次手术效果、减少并发症尤为重要^[5-6]。

FNA 是确诊 PTC 复发、转移的有效方法,但为有创检查,对于直径 <1.0 cm 的转移淋巴结诊断准确率为 76%~85%,部分患者需多次穿刺方可确诊^[7]。双源 CT 近年来逐渐应用于临床诊断甲状腺良恶性结节,其诊断基础为不同物质吸收能力的变化随 X 线能量的改变而改变,以此区分不同物质成分。

双源 CT 可将含碘物质从组织中分离出来,经图像后处理获得碘图及能谱曲线图^[8];于碘图上测量相关参数能够间接反映病变区域微血流灌注情况;于能谱曲线图上测量斜率 K 值,可定量评估不同性质病灶间的物质能量吸收差异。目前双源 CT 已用于鉴别诊断甲状腺良恶性结节、肺结节及淋巴结等^[9]。本研究探讨双源 CT 能谱参数对 PTC 术后颈部肿大淋巴结的定性诊断价值,发现转移组、非转移组及良性增生组间 $IC_{平扫}$ 、 $IC_{动脉}$ 、 $IC_{静脉}$ 、NIC 及 K 值差异均有统计学意义(P 均 <0.05),且转移组 $IC_{平扫}$ 低于非转移组和良性增生组, $IC_{动脉}$ 、NIC、K 值均高于非转移组和良性增生组(P 均 <0.05)。既往研究^[10-12]认为恶性甲状腺结节的 $IC_{平扫}$ 较良性结节低,原因在于恶性结节内甲状腺滤泡细胞摄碘能力低于良性结节内的滤泡,而癌细胞无摄碘能力,PTC 术后转移淋巴结与恶性结节具有同源性,故转移淋巴结 $IC_{平扫}$ 较非转移和良性增生淋巴结低。增强后转移性淋巴结于动脉期依然具有富血供特点,此为转移性和良性增生淋巴结所不具备,导致 PTC 术后转移组 $IC_{动脉}$ 、NIC、K 值均高于非转移组和良性增生组。本研究中转移组 $IC_{静脉}$ 高于非转移组而低于良性增生组,与既往研究^[13]报道不完全相符,可能原因在于研究对象不同:本研究对象为 PTC 术后颈部淋巴结肿大患者,其颈部淋巴结静脉引流通路可能于首次手术中被破坏,也提示 $IC_{平扫}$ 、 $IC_{动脉}$ 、NIC 可能是评价淋巴结性质的更为客观的参数^[13]。本研究中非转移组和良性增生淋巴结间各参数差异均无统计学意义(P 均 >0.05),可能与 2 组均属良性病变有关。此外,转移组淋巴结 K 值高于非转移组和良性增生组,与 Liu 等^[9]研究结果一致,推测与 PTC 转移淋巴结 NIC 较高有关。

本研究的局限性:PTC 术后复发患者虽并不少见,但二次颈部淋巴结清扫术适应证较严格,故本研究样本量相对有限;排除了最大径 ≤ 5 mm 的淋巴结,但有研究^[13-14]报道,PTC 患者颈部淋巴结直径 <5 mm 者

为隐匿性转移,目前双源 CT 技术对这部分淋巴结的评估还有待探索。

综上所述,双源 CT 能谱参数可用于评价 PTC 术后颈部肿大淋巴结的性质, $IC_{平扫}$ 在 PTC 转移淋巴结中较低, $IC_{动脉}$ 、NIC、K 值在转移淋巴结中较高。

[参考文献]

- [1] 张正华,黄建强,韩丹,等.双源 CT 平扫碘值鉴别甲状腺良恶性结节的临床应用.肿瘤防治研究,2015,42(1):52-56.
- [2] 杨亚英,杨洁,韩丹,等.双源 CT 灌注成像在颈部淋巴结病变中的初步研究.临床放射学杂志,2009,28(11):1471-1475.
- [3] 戚跃勇,曾燕,严敏,等.良恶性甲状腺结节的 DSCT 诊断与鉴别诊断.现代肿瘤医学,2016,24(22):3624-3627.
- [4] Meng J, Zhang G. Sensitivity of diffusion weighted imaging for the assessment of metastatic lymph nodes. Eur J Radiol, 2011,80(2):620-625.
- [5] Lee SH, Hur J, Kim YJ, et al. Additional value of dual-energy CT to differentiate between benign and malignant mediastinal tumors: An initial experience. Eur J Radiol, 2013,82(11):2043-2049.
- [6] Chae EJ, Song JW, Seo JB, et al. Clinical utility of dual-energy CT in the evaluation of solitary pulmonary nodules: Initial experience. Radiology, 2008,249(2):671-681.
- [7] Mekel M, Nucera C, Hodin RA, et al. Surgical implications of B-RafV600E mutation infine-needle aspiration of thyroid nodules. Am J Surg, 2010,200(1):136-143.
- [8] 李红文,刘斌,吴兴旺,等.能谱 CT 诊断甲状腺良恶性结节的价值.中华放射学杂志,2014,48(2):100-104.
- [9] Liu X, Ouyang D, Li H, et al. Papillary thyroid cancer: Dual-energy spectral CT quantitative parameters for preoperative diagnosis of metastasis to the cervical lymph nodes. Radiology, 2015,275(1):167-176.
- [10] Li L, Wang Y, Luo DH, et al. Diagnostic value of single-source dual-energy spectral computed tomography for papillary thyroid microcarcinomas. J Xray Sci Technol, 2017,25(5):793-802.
- [11] Forghani R, Roskies M, Liu X, et al. Dual-energy CT characteristics of parathyroid adenomas on 25- and 55-second 4D-CT acquisitions: Preliminary experience. J Comput Assist Tomo, 2016,40(5):1-5.
- [12] Yeh MW, Bauer AJ, Bernet VA, et al. American thyroid association statement on preoperative imaging for thyroid cancer surgery. Thyroid, 2015,25(1):3-14.
- [13] 郑凌琳,田扬,赵卫,等.双能 CT 诊断颈部中央区甲状腺乳头状癌小淋巴结转移.中国医学影像技术,2017,33(6):863-867.
- [14] 赵雯,张正华,韩丹,等.双能量 CT 增强碘浓度测定在鉴别甲状腺良恶性结节中的应用.中国医学影像学杂志,2015,31(11):815-818.