[6] Hori Y S, Kodera S, Sato Y, et al. Eosinopenia as a predictive factor of the short-term risk of mortality and infection after acute cerebral infarction[J]. Journal of Stroke & Cerebrovascular Diseases, 2016, 25(6):1307~1312.
[7] 万长明.丁苯酞治疗急性脑梗死老年患者的疗效及对血清S100B、Hcy和ANG-1的影响[J].东南大学学报(医学版),2015,34(1):79~82.
[8] Hori Y S, Kodera S, Sato Y, et al. Eosinopenia as a predictive factor of the short-term risk of mortality and infection after acute cerebral infarction[J]. Journal of Stroke & Cerebrovascular Diseases, 2016, 25(6):1307~1312.
[9] 潘君枝,程超禅,陈瑞炳. 丁苯酞治疗对急性脑梗死患者血管内皮功能与血栓形成的影响[J]. 中国老年学杂志,2015,35(13):3580~3582.
[10] Bong J B, Kang H G, Choo I S. Acute cerebral infarction after pyrethroid ingestion[J]. Geriatrics & Gerontology International, 2017, 17(3):510~511.

【文章编号】1006-6233(2019)01-0042-04

P16/Ki67双染对HPV16 18阳性且TCT阴性患者宫颈病变的预警作用

田巧先， 夏淑华， 吴亚华
(上海市奉贤区奉城医院妇产科， 上海 奉贤区 201411)

【摘 要】**目的:**探讨p16/细胞增殖核抗原(Ki67)双染检测应用于TCT阴性且HPV16、18阳性患者宫颈病筛查的可行性。**方法:**收集2016年3月至2018年1月就诊于本院妇科液基薄层细胞学检查(TCT)结果为阴性但HPV16、HPV18检测呈阳性的患者100例为研究对象,均于TCT检查后6周内行p16/Ki67双染检测和阴道镜病理活检,以活检结果为金标准,分析p16/Ki67双染检测对筛查宫颈病变的敏感性和特异性。**结果:**病理活检结果显示宫颈上皮内瘤变2级以上(CIN2+)患者39例(39.00%),宫颈腺癌1例(1.00%),CIN3 21例(21.00%),CIN2 17例(17.00%)。以病理活检结果为金标准,p16/Ki67双染检测筛查CIN2+宫颈病变的敏感度为89.74%、特异度为96.72%、阳性预测值为94.59%、阴性预测值为93.65%。**结论:**p16/Ki67双染检测对$CIN2^+$宫颈病变的筛选敏感度、特异度高,可用于宫颈病变的早期筛查,具有一定预警作用。

【关键词】 p16/Ki67双染检测； 液基薄层细胞学检查； 宫颈病变； 敏感度； 特异度
【文献标识码】 A 【doi】10.3969/j.issn.1006-6233.2019.01.011

Preventive Effect of Double Staining of P16/Ki67 on Cervical Lesions in Patients with HPV16 and HPV18 Positive and TCT Negative

TIAN Qiaoxian, XIA Shuhua, WU Yahua
(*Fengcheng Hospital of Shanghai Fengxian District, Shanghai Fengxian District* **201411**, *China*)

【**Abstract**】**Objective:** To explore the feasibility of p16/ cell proliferating nuclear antigen (Ki67) double staining test for cervical disease screening in TCT negative combined HPV16 and HPV18 positive patients. **Methods:** A total of 100 patients with negative TCT results but positive HPV16 and HPV18 tests were collected from March 2016 to January 2018. Both p16/Ki67 double staining and colposcopic pathological biopsy were performed within 6 weeks after TCT. The sensitivity and specificity of p16/Ki67 double staining for screening cervical lesions were analyzed based on the gold standard of biopsy results. **Results:** Pathological biopsy showed cervical intraepithelial neoplasia over grade 2 (CIN2+) were 39 cases (39.00%), including 1 case of cervical adenocarcinoma (1.00%), 21 cases of CIN3 (21.00%), 17 cases of CIN2 (17.00%). The result of pathological biopsy was as the gold standard, the sensitivity of p16/Ki67 double staining test for screening CIN2+ cervical lesions was 89.74%, the specificity was 96.72%, the positive predictive value was 94.59%,

【基金项目】上海市奉贤区科学技术发展基金项目,(编号:20161124)

the negative predictive value was 93.65%. **Conclusion**: P16/Ki67 double staining test has high sensitivity and specificity for screening CIN2+ cervical lesions, it can be used for early screening of cervical lesions, and has a certain early warning effect.

【**Key words**】 P16/Ki67 double staining test; Thinprep cytology test; Cervical lesions; Sensitivity; Specificity

子宫颈癌(Cervical cancer,CC)是发生于女性子宫颈的一组上皮性恶性肿瘤,在世界范围内发病率居女性恶性肿瘤第四位,其中85%宫颈癌患者分布在发展中国家[1]。近年,虽然国内外对子宫颈癌诊治技术在不断改进和完善,然而子宫颈癌仍然是严重威胁女性生命的世界性健康问题[2]。目前宫颈癌的筛查主要借助细胞学观察和人类乳头瘤病毒(Human papilloma virus,HPV)检测[3]。但细胞学观察由于操作人员熟悉程度不同,存在重复性差、敏感度低、结果质量不足等问题;HPV检测虽然敏感度高,但其特异度较低,不能对病毒持续感染和癌变作出准确区分[4],因此亟需寻找新的简便易行、准确性高的宫颈病变筛查方法。p16/细胞增殖核抗原(Proliferating cell nuclear antigen,Ki67)细胞双重染色检测是近年提出的筛查宫颈癌新技术,对宫颈癌的检测具有高灵敏度和特异度[5]。本文通过对100例液基薄层细胞学检查(Thinprep Cytology Test,TCT)结果为阴性但HPV16、HPV18检测呈阳性的患者进一步行p16/Ki67双重染色检测和阴道镜活检,旨在探讨p16/Ki67双重染色检测应用于宫颈病变筛查中的可行性及应用价值。

1 资料与方法

1.1 临床资料:选取2016年3月至2018年1月就诊于本院妇科经基薄层细胞学检查TCT结果呈阴性,但HPV16、HPV18检测呈阳性的患者100例为研究对象,年龄20~69岁,平均年龄(39.83±4.52)岁。纳入标准:①TCT检测结果阴性,HPV16、18检测阳性患者;②有不明原因阴道异常排液或出血患者;③知悉所有研究内容并签署知情同意书患者;④有一年以上性生活史患者;⑤两周内未进行宫颈涂片检查患者。排除标准:①排除卵巢或阴道病变引起阴道流血患者;②排除骨盆区域有放化疗史患者;③排除经期、妊娠期和哺乳期患者;④排除行子宫全切术患者;⑤排除未遵医嘱行阴道镜活检患者。本研究经本院伦理委员会批准通过。

1.2 研究方法

1.2.1 样品采集及保存:①p16/ki67双染检测样品:于就诊当日采用宫颈标本采集刷进入宫腔,在宫颈鳞柱交界位置顺时针旋转6圈,采集宫颈脱落细胞,立即置于专用的细胞保存液(美国Hologic公司)中进行固定,核对信息后贴好标签,用于TCT检测,剩余样品则常温保存,6周内,用于p16/ki67双染检测。②病理活检样品:TCT检测后6周内,采用电子阴道镜(德国Leisegang公司)观察患者宫颈的鳞状上皮、柱状上皮及二者交界位置的组织及血管形态,如见异常,则取最严重病变位置组织进行活检,如无异常,则行常规9点活检。将取得组织置于福尔马林液中固定,贴好标签,转至病理科检查。

1.2.2 组织病理学检查:每位患者的宫颈组织经常规脱水、透明后制备石蜡切片,经苏木素-伊红(hematoxylin-eosin, HE)染色封片后,经两位资深病理师合作阅片诊断。定性检测结果采用宫颈上皮内瘤变(Cervical intraepithelial neoplasia,CIN)命名系统,包括以下几类:①阴性病变,包括宫颈息肉、慢性宫颈炎、HPV感染病变等;②CIN1病变,即宫颈鳞状上皮的下1/3有病变;③CIN2病变,即宫颈鳞状上皮的2/3有病变;④CIN3病变,即宫颈鳞状上皮全层有病变;⑤宫颈癌,包括浸润癌、鳞状细胞癌、(原位)腺癌。根据2013年WHO诊断标准[6],将CIN1及以下病变定位阴性,CIN2及以上病变定为阳性,并以此诊断结果为金标准,进行对照诊断研究。

1.2.3 p16/ki67双染检测:将TCT检测剩余宫颈细胞标本,制备细胞薄片,采用p16/ki67双染试剂盒CINtec PLUS Cytology Kit(瑞士Roche公司)进行双重染色,苏木素复染后,进行封片,晾干。置于普通显微镜下对薄片进行观察,判断标准如下:细胞质染色呈棕色则为p16阳性,细胞核染色呈红色则为ki67阳性。若同一个细胞既有棕色的细胞质又有红色的细胞核,则为p16/ki67双阳性细胞;任何水平、任何强弱表达均可,镜检时发现单个p16/ki67双阳性细胞,即判断为p16/ki67双染检测结果阳性。

1.2.4 敏感度、特异度分析:以阴道镜活检结果呈CIN2及以上病变为宫颈病变阳性诊断金标准,计算出p16/ki67双染检测筛选宫颈病变的敏感度、特异度、阳性预测值和阴性预测值,敏感度=(真阳性/病理阳性)×100%,特异度=(真阴性/病理阴性)×100%,阳性预测值=[真阳性/(真阳性+假阳性)]×100%;阴性预测

值=[真阴性/(真阴性+假阴性)]×100%。

1.3 统计学分析:采用 SPSS23.0 进行统计学分析。计数资料采用"%"表示,行卡方检验。P<0.05,差异有统计学意义。

2 结 果

p16/ki67 双染结果显示,单个或成簇鳞状上皮宫颈细胞细胞质呈棕色且细胞核呈红色,呈 p16/ki67 双染阳性(图 1 A、B);单个鳞状上皮宫颈细胞仅细胞核呈红色,呈 p16/ki67 双染阴性(图 1 C);成簇非典型宫颈细胞细胞质、细胞核均未染色,呈 p16/ki67 双染阴性(图 1 D)。100 例 TCT 检查为阴性且 HPV16、18 检测呈阳性的患者,于 6 周内行阴道镜活检结果显示,病理活检阳性患者 39 例,阳性率为 39.00%,包括宫颈腺癌 1 例(1.00%),CIN3 21 例(21.00%),CIN2 17 例(17.00%),见表 1。39 例病理活检为阳性的患者中,p16/ki67 双染检测阳性者 37 例,阳性率为 89.74%,见表 2。p16/ki67 双染检测诊断 $CIN2^+$ 患者的敏感度为 89.74%、特异度为 96.72%、阳性预测值为 94.59%、阴性预测值为 93.65%,见表 3。

表 1 研究对象病理活检结果及例数

病理结果	例数
宫颈癌病变	1
CIN3 病变	21
CIN2 病变	17
CIN1 病变	15
阴性病变	46

表 2 p16/ki67 双染检测诊断结果分析

组织活检	p16/ki67		
	阳性(CIN2+)	阴性	合计
阳性	35	2	37
阴性	4	59	63
合计	39	61	100

表 3 p16/ki67 双染检测筛选 $CIN2^+$ 宫颈病变及宫颈癌的诊断效率

	敏感度	特异度	阳性预测值	阴性预测值
$CIN2^+$ 宫颈病变	(35/39)89.74%	(59/61)96.72%	(35/37)94.59%	(59/63)93.65%

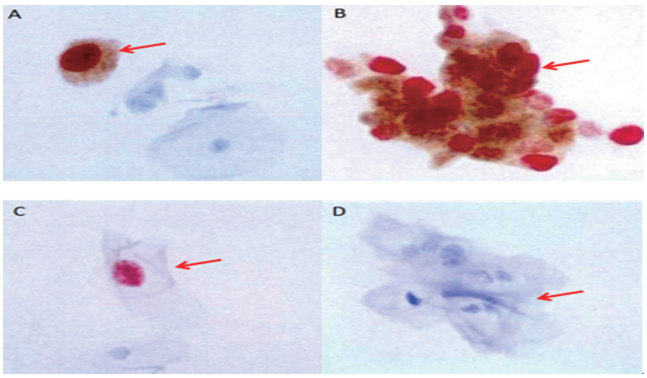

图 1 p16/ki67 双染检测不同结果(×200)
A-B:p16/ki67 双染阳性;C-D:p16/ki67 双染阴性。

3 讨 论

HPV16、HPV18 属于高危型 HPV,病毒基因可与宿主染色体 DNA 整合,诱导宫颈底层病变并进犯中表层鳞状上皮细胞[7]。病毒合成释放的 HPVE6、HPVE7 蛋白与宿主的 p53、pRb 蛋白相互作用,影响细胞生长,导致癌变[8]。本研究结果显示,病理活检阳性率为 39.00%,包括宫颈腺癌 1 例,CIN3 21 例,CIN2 17 例,提示 HPV 基因分型检测的特异度较低。

P16 作为调节蛋白激酶的抑制物,参与调解细胞周期,作为抑癌基因参与宫颈癌发生[9]。Duangkaew 等研究表明,p16 在宫颈癌病变中高表达,在宫颈炎症或低级别病变组织中低表达[10]。Ki67 作为细胞核增殖蛋白,其表达水平可作为细胞增殖活性的量化反映。本研究发现,正常宫颈上皮细胞 p16/Ki67 双染检测呈阴性,病变宫颈上皮细胞呈阳性,提示 p16/Ki67 双染检测可区分正常和病变细胞。

p16/Ki67 双染检测可在未发生明显形态学改变前检测出病变细胞,实现早期诊断。Edgerton 等发现,p16/Ki67 双染检测可增加 HR-HPV DNA 检测对宫颈 $CIN2^+$ 病变的预测价值。Fujii 等发现 p16/Ki67 双染检测诊断 $CIN2^+$ 病变的敏感性和特异性分别为 87.3% 和 76.4%,与高危 HPV 基因分型具有等效的敏感性但特异性较高,可有效预测 $CIN2^+$ 病变[11]。本研究发现,在 39 例确诊 $CIN2^+$ 宫颈病变病例中,p16/ki67 双染检测阳性 35 例,检出 $CIN2^+$ 病变率为 89.74%,敏感

度为89.74%、特异度为96.72%,表明p16/ki67双染检测具有一定客观性和可重复性,可有效筛出CIN2+宫颈病变高危患者,从而有针对性地进行阴道镜活检。

本研究4例CIN2+宫颈病变患者未检测出p16/ki67双染阳性,进一步分析发现,4位患者都有绝经后阴道不规则出血症状,由于宫颈癌发展是一个由HPV感染到发生炎症再到癌变的进展性过程[12],均可能导致阴道不规则流血。另外在肿瘤发生过程中,可能由于p16或ki67蛋白表达变化幅度较小,可能导致漏诊患者未检出,因此对可疑病例须结合阴道镜技术进行组织病理学检测,以提高p16/ki67双染检测筛选宫颈癌的准确性。

综上所述,p16/ki67双染检测技术敏感性和特异性高,可应用于宫颈病变尤其是CIN2+宫颈病变的筛查。

【参考文献】

[1] 周晖,卢淮武,彭永排,等.《2015年NCCN宫颈癌临床实践指南》解读[J].中国实用妇科与产科杂志,2015,30(3):185~191.

[2] 魏丽惠,赵昀,沈丹华,等.中国子宫颈癌筛查及异常管理相关问题专家共识(一)[J].中国妇产科临床杂志,2017,11(2):190~192.

[3] Dijkstra MG, Snijders PJF, Arbyn M, et al. Cervical cancer screening: on the way to a shift from cytology to full moLecular screening[J]. Ann Oncol, 2014, 25(5):927~935.

[4] Nijhuis ER, Nathalie RP, Wisman G B A, et al. An overview of innovative techniques to improve cervical cancer screening[J]. Cell Oncol, 2016, 28(5~6):233~246.

[5] Wentzensen N, Fetterman B, Tokugawa D, et al. Interobserver reproducibility and accuracy of p16/Ki-67 dual-stain cytology in cervical cancer screening[J]. Cancer Cytopathol, 2015, 122(12):914~920.

[6] WHO. Guidelines for screening and treatment of precancerous lesions for cervical cancer prevention[M]. Geneva: World Health Organization, 2013.

[7] 王霞,李霞斌,李宗恒.HPV16/18在宫颈上皮内瘤变及宫颈癌中表达[J].中国病原生物学杂志,2017,12(2):182~184.

[8] 王霞.宫颈癌及癌前病变中的HPV-16整合人宿主基因组的发生情况及其在宫颈癌筛查中的应用[J].河北医学,2017,23(11):1768~1772.

[9] Ahmad A, Raish M, Shahid M, et al. The synergic effect of HPV infection and epigenetic anomaly of the p16 gene in the development of cervical cancer[J]. Cancer Biomarker, 2017, 19(4):1~7.

[10] Duangkaew P, Tapaneeyakorn S, Apiwat C, et al. Ultrasensitive electrochemical immunosensor based on dual signal amplification process for p16(INK4a) cervical cancer detection in clinical samples[J]. Biosens Bioelectron, 2015, 74(3):673~679.

[11] Fujii T, Saito M, Hasegawa T, et al. Performance of p16INK4a/Ki-67 immunocytochemistry for identifying CIN2+ in atypical squamous cells of undetermined significance and low-grade squamous intraepithelial lesion specimens: a japanese gynecologic oncology group study[J]. Int Clin Oncol, 2015, 20(1):134~142.

[12] Park T, Fujiwara H, Wright TC. moLecular biology of cervical cancer and its precursors[J]. Cancer, 2015, 76(10):1902~1913.

【文章编号】1006-6233(2019)01-0045-05

右美托咪定联合氯诺昔康对全髋关节置换术后躁动应激反应的影响

王叶庆

(安徽省宣城市人民医院麻醉科, 安徽 宣城 **242000**)

【摘 要】目的:研究右美托咪定联合氯诺昔康对全髋关节置换术后躁动、应激反应的影响。**方法:**选取2017年6月至2018年5月我院的100例行全髋关节置换术患者。按照简单随机数表法分为观察组(48例)和对照组(52例),对照组采用右美托咪定治疗,观察组采用右美托咪定联合氯诺昔康治疗。观察两组患者治疗前后视觉模拟评分法(Visual Analogue Scale/Score VAS)评分、Harris髋关节评分、应激反应水平(Cor、E、NE)、不良反应发生率。**结果:**治疗后,观察组术后12h、术后24h、术后36h、术后72hVAS评分均显著低于对照组(P<0.05);术后7d、术后14dHarris髋关节评分显著高于对照组(P<0.05);术后12h、术后24h、术后36h、术后72hCor、E、NE水平均显著低于对照组(P<0.05);不良反应总发生率显著低于对照组[12.50%(6/48)vs30.76%(16/52)](P<0.05)。**结论:**右美托咪定联合氯诺昔康在辅助患者行全髋关节置换术的镇静镇痛效果显著,能够稳定患者血流动力学,降低应激反应,减少术后