

皱胃变位

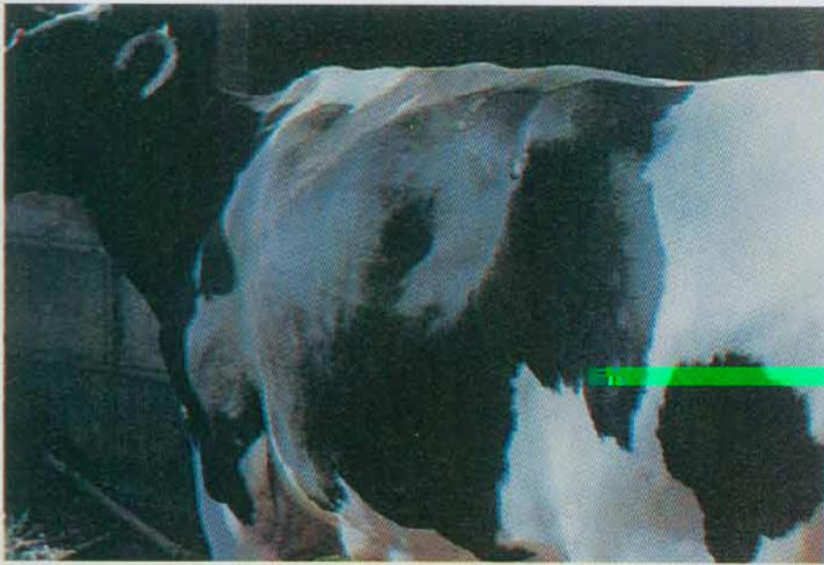

图3-44-1 真胃左方变位的牛，左后肋骨部隆起，其后方相反凹陷




图 3-44-2 真胃右方变位的牛，由于疝痛而弓腰努背，腹部收缩，头颈部伸直

皱胃变位

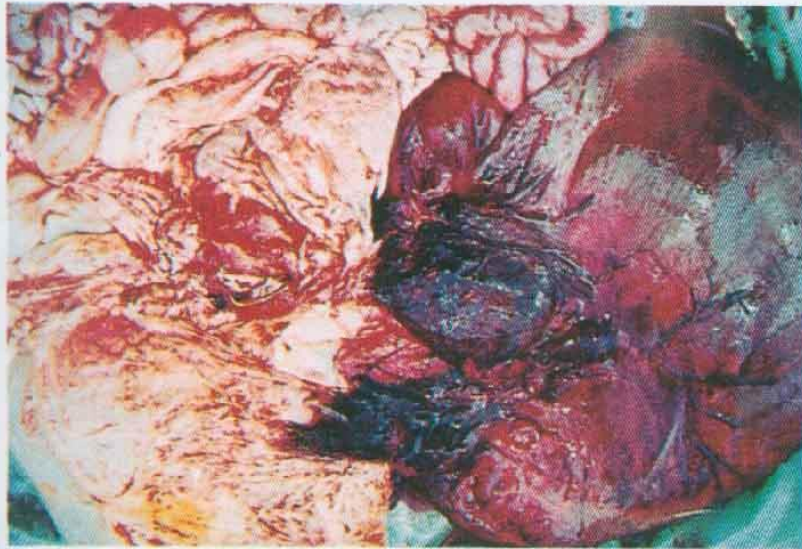


图3-44-3 右侧似暗红色球状物为扭转后的真胃，因淤血性出血呈暗红色与肠管和瘤胃有明显界限

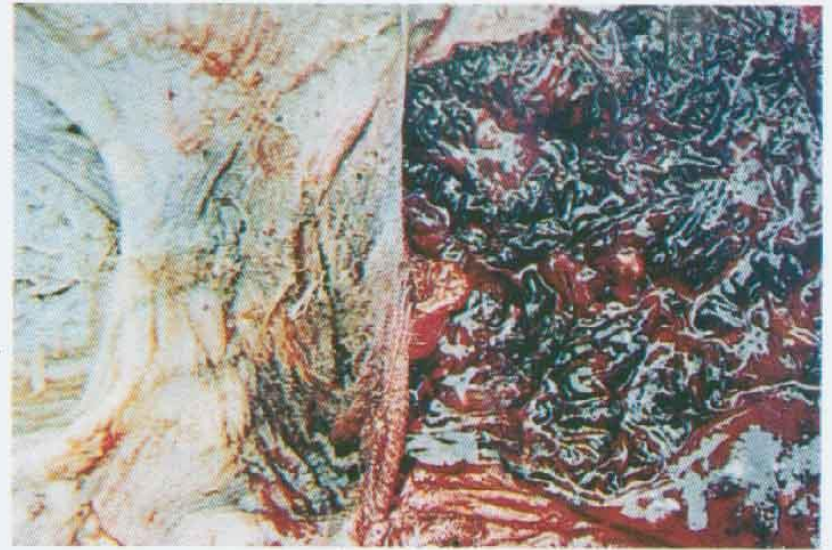


图3-44-4 切开后，胃黏膜弥散性淤血性出血，与瘤胃黏膜有明显区别