



上海交通大学医学院
Shanghai Jiao Tong University School of Medicine

玻璃体病

瑞金临床医学院
Ruijin Clinical School



第一节 玻璃体的解剖和生理

一、玻璃体的解剖

- 透明的凝胶体：胶原、透明质酸、玻璃体细胞
- 容积约**4-4.5ml**
- 玻璃体基底部的特点

二、玻璃体的生理

- 导光作用
- 支撑作用
- 构成血-视网膜屏障
- 抑制多种细胞的增生

三、玻璃体分子组成

- 胶原：II、IV、V、VI；**80%**为II型胶原
- 透明质酸和凝胶构成网状结构



第二节 玻璃体的年龄性改变

一、玻璃体组织的年龄性改变

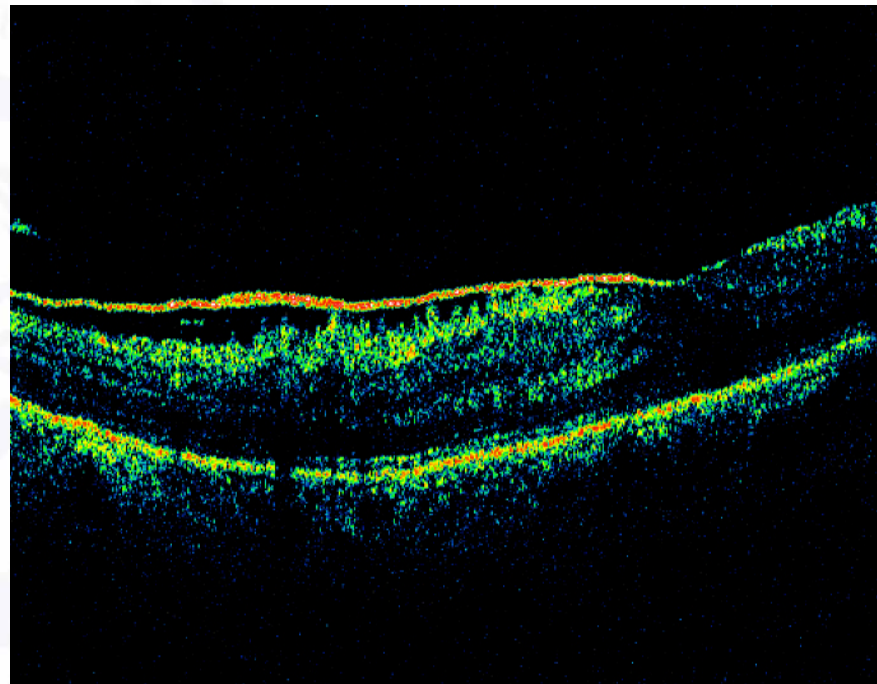
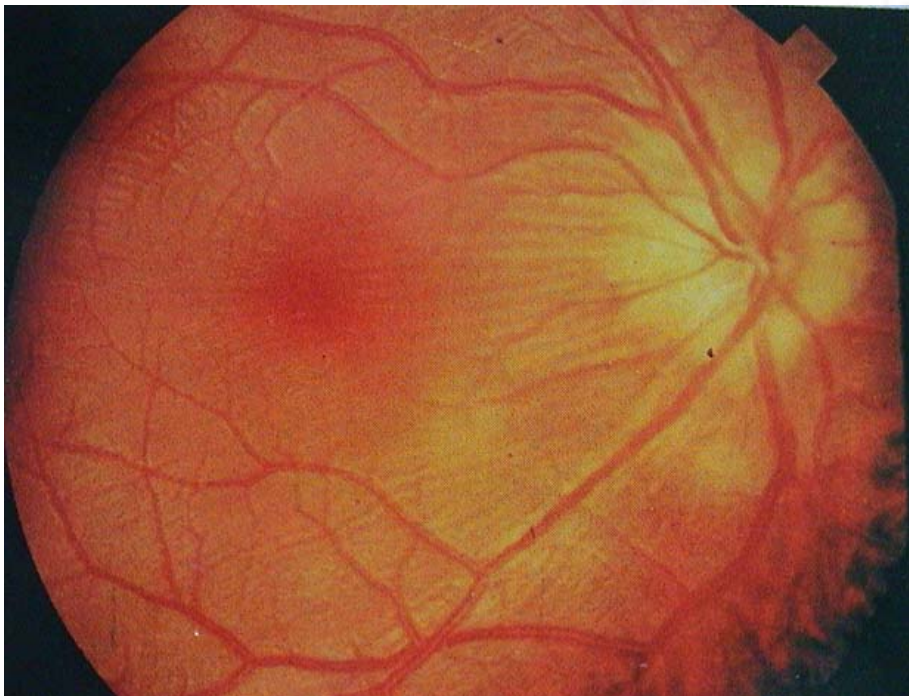
- 玻璃体凝缩
- 玻璃体劈裂
- 玻璃体后脱离
- 基底层增厚

二、玻璃体后脱离

- 症状：漂浮物、闪电感、视物遮挡
- 并发症：玻璃体积血、视网膜脱离、特发性黄斑裂孔、黄斑前膜
- 治疗：详细检查；密切随访；并发症的相应治疗

第三节 玻璃体视网膜交界性疾病

■ 黄斑前膜



第三节 玻璃体视网膜交界性疾病

■ 黄斑前膜

- 概念：黄斑及其附近视网膜表面的非血管性纤维膜，该膜的收缩可以黄斑区视网膜的解剖结构紊乱和视功能的损害。
- 分类：原发性；继发性
- 治疗：目前无特效药；玻璃体手术

第三节 玻璃体视网膜交界性疾病

■ 特发性黄斑裂孔

—玻璃体后皮质收缩、对黄斑切线或前后牵拉而形成。

—**Gass**分期：

1期：中心凹消失变平，中心凹黄色点或有小的黄色环，无玻璃体后脱离；

2期：黄斑新月形裂孔形成，通常 $<400\mu\text{m}$ ，视力下降、视物变形；

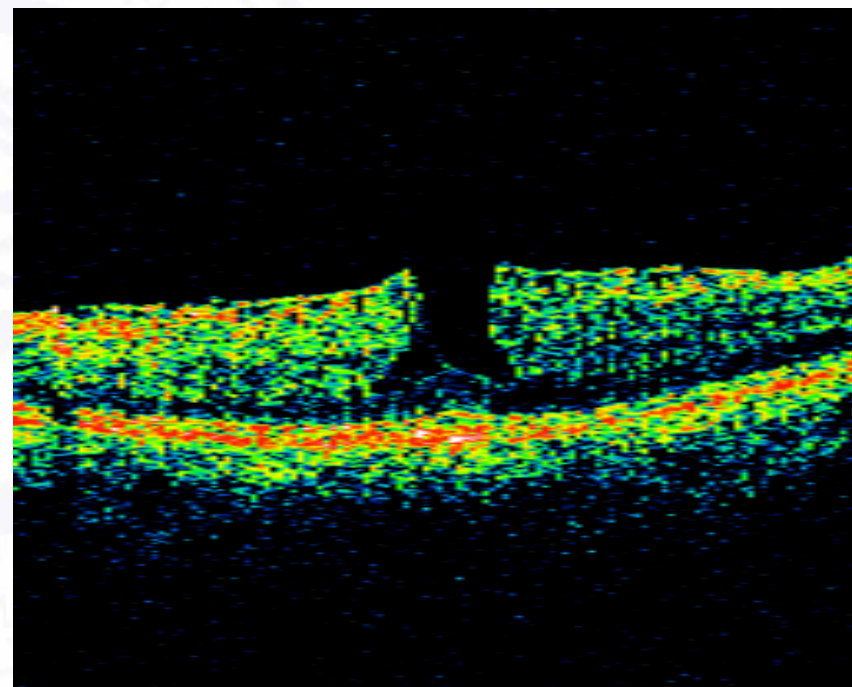
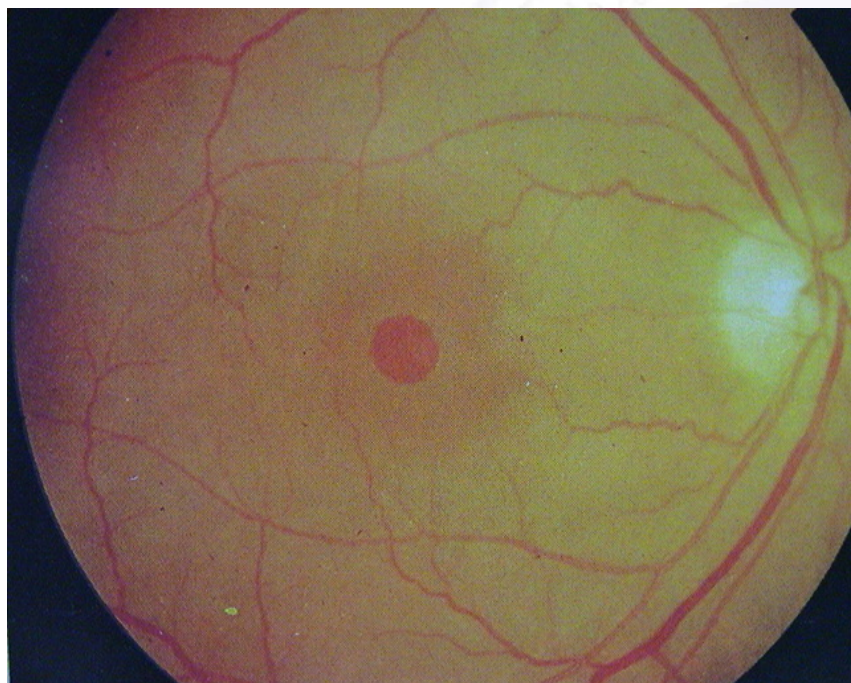
3期：黄斑裂孔变大， $>500\mu\text{m}$ ，玻璃体后皮质仍与黄斑粘连，但有玻璃体后脱离；

4期：玻璃体后皮质完全脱离，伴较大的全层黄斑裂孔。

—**治疗**：对**2期**以上的黄斑裂孔可行玻璃体手术。

第三节 玻璃体视网膜交界性疾病

■ 特发性黄斑裂孔



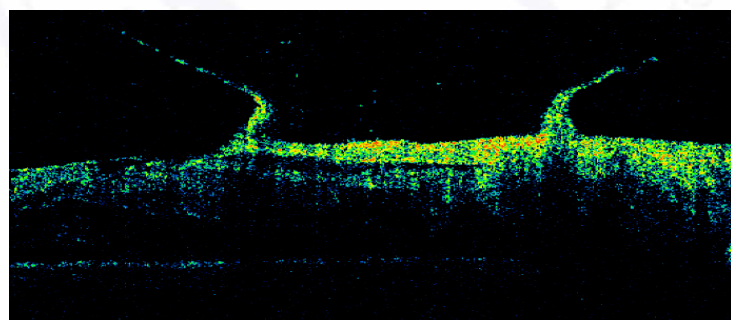
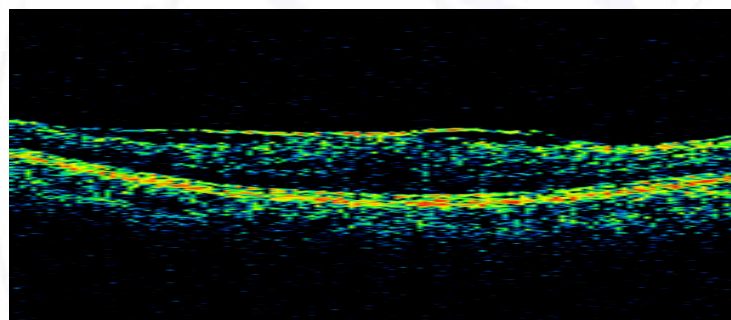
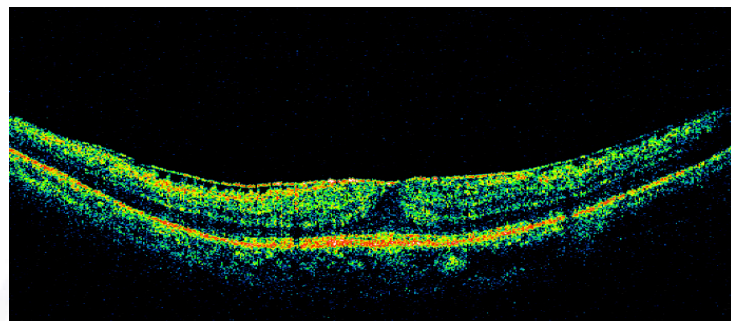


第三节 玻璃体视网膜交界性疾病

■ 玻璃体黄斑牵引综合症

- 玻璃体不完全后脱离、产生对黄斑垂直向牵引
- 黄斑异位、囊样水肿、视物变形
- 玻璃体手术治疗

第三节 玻璃体视网膜交界性疾病

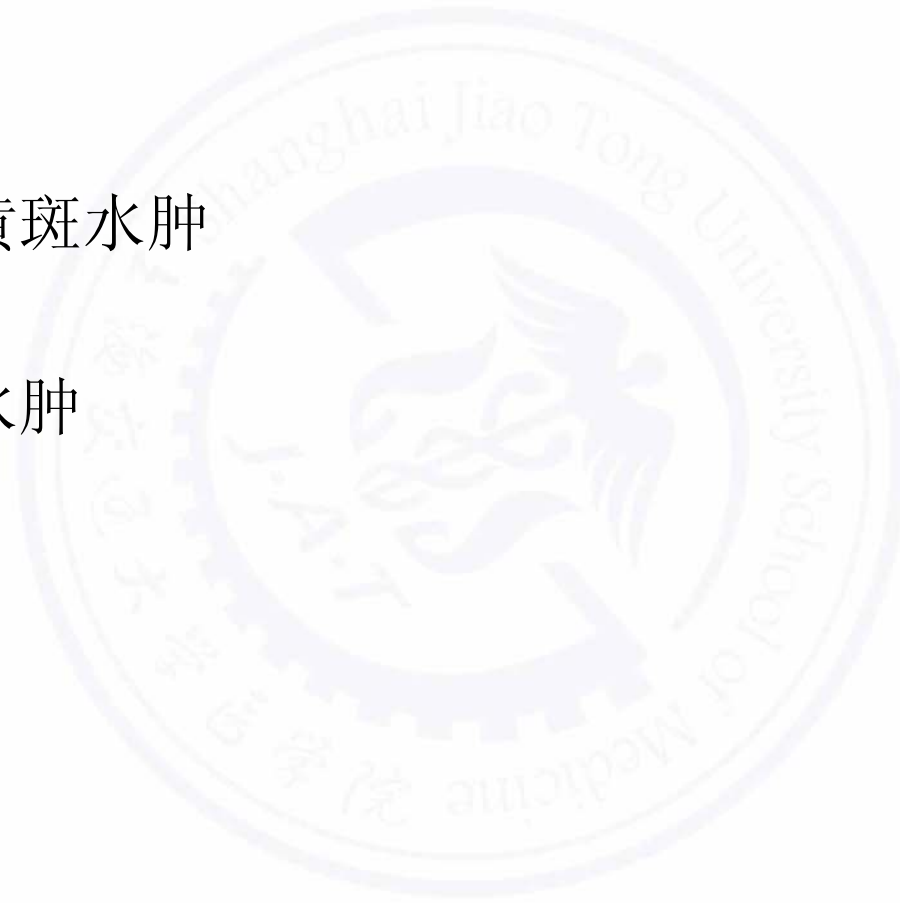



第三节 玻璃体视网膜交界性疾病

■ 黄斑水肿

- 糖尿病性黄斑水肿
- 囊样黄斑水肿






第三节 玻璃体视网膜交界性疾病

■ 视网膜裂孔和孔源性视网膜脱离

- **Hole**
- **Break**
- **Tear**





第四节 增殖性玻璃体视网膜病变

- 定义：**PVR**是指孔源性视网膜脱离或视网膜复位手术后，及眼穿通伤后，由于玻璃体内及视网膜表面的细胞增生和收缩，造成牵引性视网膜脱离或孔源性视网膜脱离。
- 机制：**PVR**形成的确切机制目前还未能完全了解，但基本病理过程已经明了。当视网膜脱离，外伤破裂或视网膜脱离手术时，血视网膜屏障受损，这时一些细胞如视网膜色素上皮细胞(**RPE**)等可在细胞因子及细胞外基质作用下，离开其正常位置，迁移进入视网膜表面及玻璃体内，增殖并附着于一切可能形成的界面，形成膜。
- 治疗：预防为主；玻璃体手术为主

第五节 遗传性玻璃体视网膜病变

一、遗传性视网膜劈裂症

- 发生于男性，性连锁遗传
- 病人可无明显症状
- 内层裂孔、视网膜脱离
- 玻璃体积血
- 治疗：如出现视网膜脱离手术治疗

二、Wagner病、Jansen病和 Stickler综合症

玻璃体视网膜的遗传性变性

第五节 遗传性玻璃体视网膜病变

三、家族渗出性玻璃体视网膜病变

- 常染色体显性遗传病
- 颞侧周边部视网膜存在无血管区和增值病变；新生儿可见牵拉性渗出性视网膜脱离（与ROP鉴别）

四、原始玻璃体持续增生症（PHPV）

- 前部PHPV：白内障、与RB鉴别
- 后部PHPV：与ROP、FEV鉴别



第六节 玻璃体变性性病变

一、星状玻璃体病变

- 糖尿病患者易发；主要成分：脂肪酸和磷酸钙盐
- 多单眼发病、无玻璃体液化
- 一般无需治疗

二、闪光性玻璃体液化

- 眼胆固醇结晶沉着症、多为双眼发病
- 玻璃体液化和后脱离
- 一般无需治疗



第七节 玻璃体积血

■ 病因

- DR
- RD
- PVD
- Trauma
- CRVO/BRVO; Eales; Sickle cell disease; ROP
- Retinal angiomas
- Retinal vasculitis; uveitis
- Subretinal bleeding
- FEV; retinal telangiectasia
- Terson syndrome
- Etc



第七节 玻璃体积血

■ 临床表现

- 视力下降
- **B超检查**

■ 治疗

药物、激光、手术治疗



第八节 玻璃体炎症

■ 病因

- 内源性
- 外源性

■ 临床表现

- 视力
- 症状

■ 治疗

- 玻璃体腔注射、结膜下注射、结膜囊点药
- 玻璃体手术



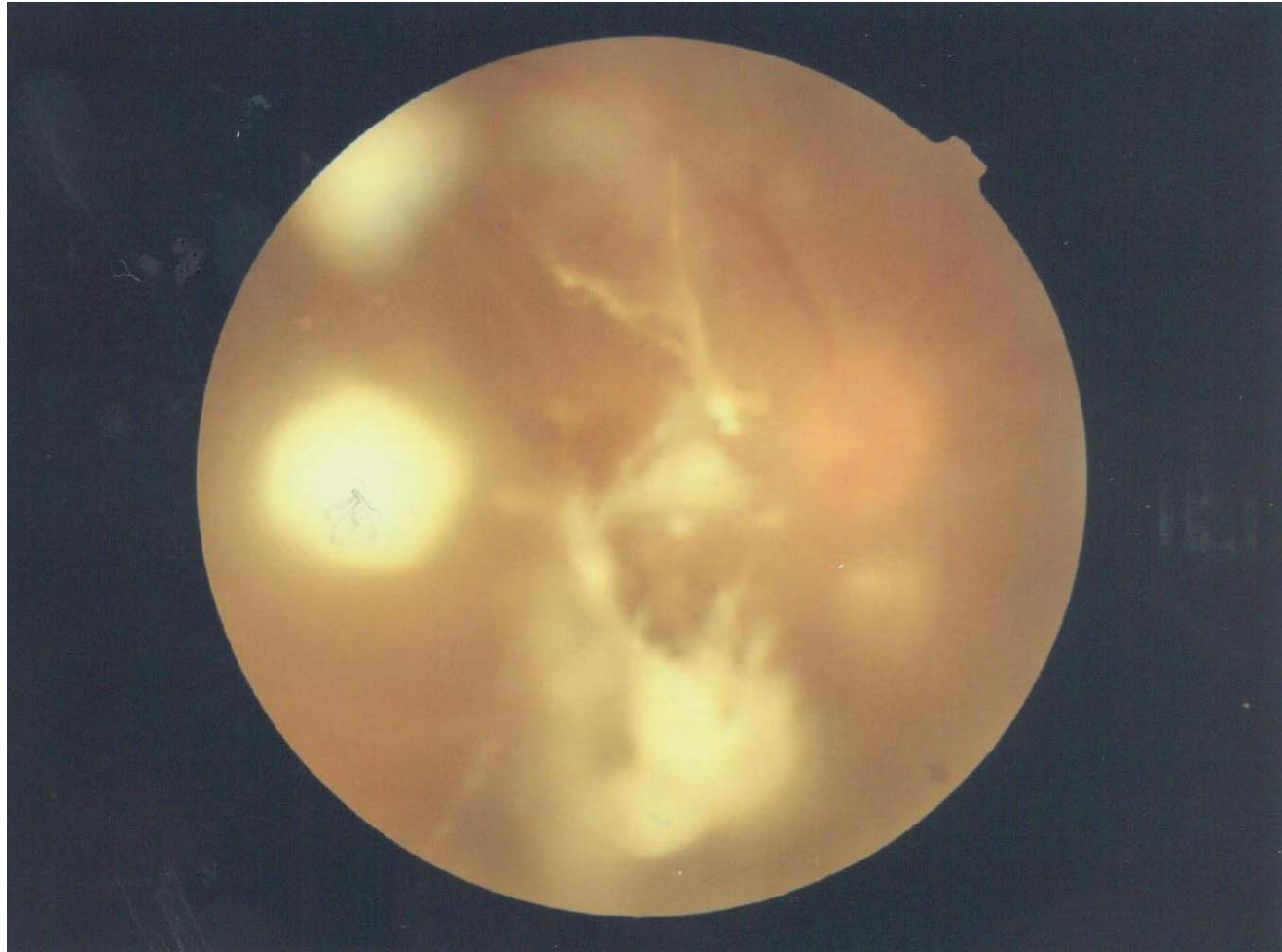
第八节 玻璃体炎症

■ 病例

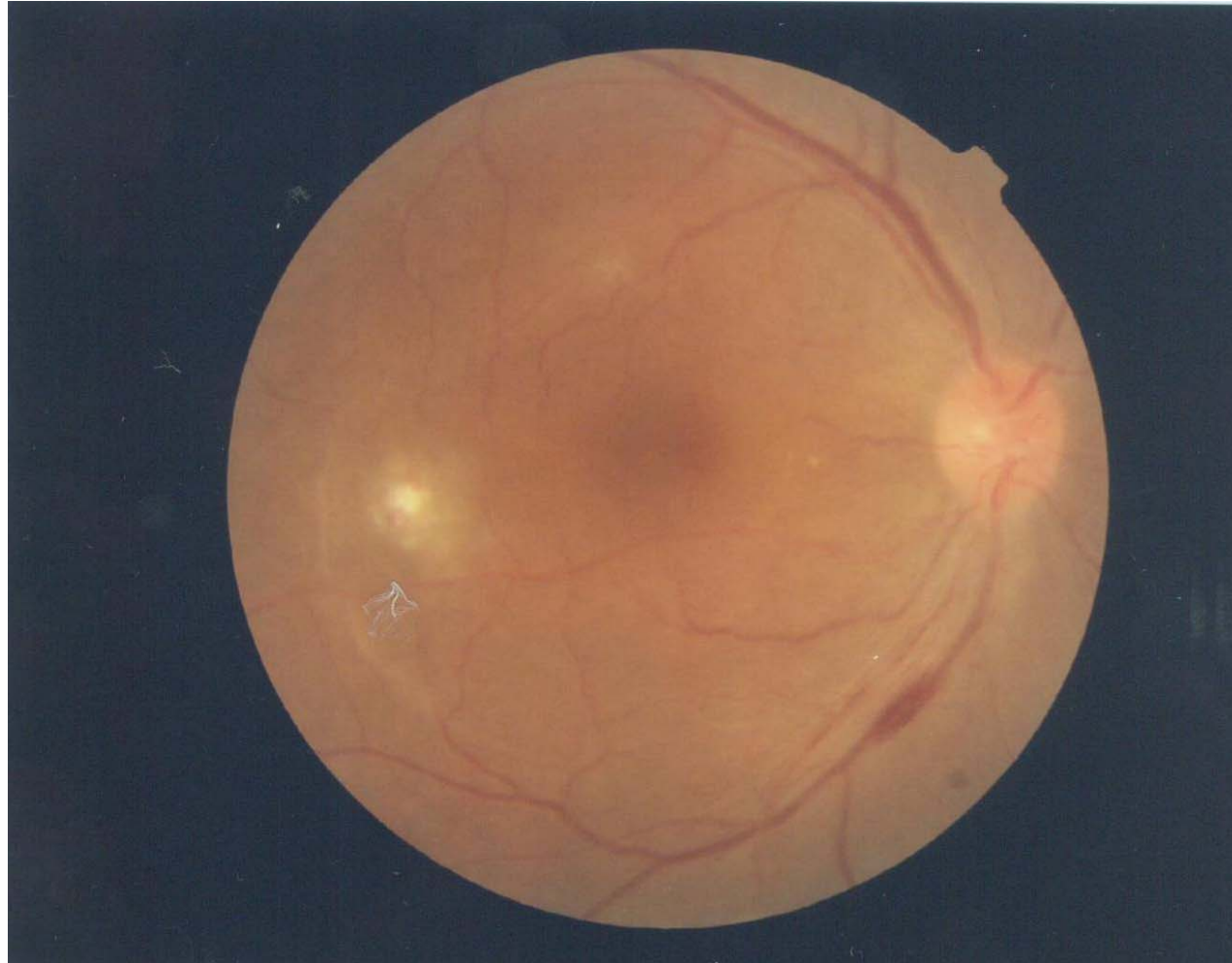
简要病史

- 患者，女，35岁。
- 主述：右眼视物模糊2周。
- 追问病史：患者无眼部外伤史，无眼红痛症状。3周前人工流产史。

第八节 玻璃体炎症



第八节 玻璃体炎症





第九节 玻璃体寄生虫

■ 玻璃体猪囊尾蚴病

- 症状：阴影；眼内炎表现
- 眼底检查：活体情况下观察到虫体活动；视网膜脱离
- 治疗：药物---吡喹酮；手术-----玻璃体手术



第十节 白内障手术的玻璃体并发症

- 相关并发症
 - 玻璃体内晶状体碎片
 - 眼内炎
 - 人工晶体脱位
 - 出血性脉络膜脱离、玻璃体积血
 - 注射针头误入眼内
- 治疗
 - 玻璃体手术