




# 儿科体格检查



天津医科大学护理学院

儿科教研室

# 课堂目标

- 掌握小儿查体方法
- 掌握小儿查体的注意事项



# 不同点

- 原则不同
- 检查内容、方法不同
- 正常值不同



# 小儿体格检查的原则

1. 环境舒适
2. 态度和蔼
3. 顺序灵活
4. 技术熟练
5. 保护和尊重小儿



# 不同点

- 原则不同
- 检查内容、方法不同
- 正常值不同



# 检查内容不同

- 一般测量不仅包括生命体征的测量，还有体重、身长或身高、头围及胸围的测量
- 观察头颅时注意前凶；小婴儿检查有无颅骨软化，枕部有无枕秃；新生儿有无产瘤、血肿等。
- 新生儿注意脐部。
- 检查的反射不同。



# 一般测量

- 体温
- 呼吸、脉搏
- 血压测量：收缩压 ( mmHg ) =  $80 + (\text{年龄} \times 2)$  ，舒张压为收缩压的 $2/3$
- 体重测量
- 身高/长测量
- 头围的测量
- 胸围测量



# 检查内容、方法不同


- 一般测量不仅包括生命体征的测量，还有体重、身长或身高、胸围及头围的测量
- 观察头颅时注意前凶；小婴儿检查有无颅骨软化，枕部有无枕秃；新生儿有无产瘤、血肿等。
- 新生儿注意脐部。
- 检查的反射不同。





# 反射检查

出生时已存在、 角膜反射、瞳孔反射、结膜反射、吞咽反射、腱反射  
终身不消失的反射

出生时存在、以后 觅食反射、吸允反射、拥抱反射、握持反射  
逐渐消失的反射

出生时不存在、以后 腹壁反射、提睾反射  
出现并不消失的反射



# 不同点

- 原则不同
- 检查内容、方法不同
- 正常的标准不同



# 正常的标准不同

- 呼吸、脉搏
- 黄疸
- 心脏位置
- 神经反射



## 小儿呼吸、脉搏范围

年龄	呼吸	脉搏
新生儿	40-45	120-140
1岁以下	30-40	110-130
2-3岁	25-30	100-120
4-7岁	20-25	80-100
8-14岁	18-20	70-90



# 正常的标准不同

- 呼吸、脉搏
- 黄疸
- 心脏位置

年龄	左界	右界
1岁以内	左乳 乳腺外1	沿右胸骨旁线
2-5岁	左乳腺外	右胸骨旁线与右胸骨线之间
5-12岁	乳腺上或乳腺内0.5	接近右胸骨线
12岁以后	乳腺内0.5	右胸骨线



# 正常的标准不同

- 呼吸、脉搏
- 黄疸
- 心脏位置
- 神经反射



# 一般测量

- 生命体征
- 体重
- 身高/高
- 胸围
- 头围



# 营养情况

- 正常
- 肥胖
- 不良





# 营养情况

- 体重
- 皮肤、皮下脂肪
- 肌肉
- 毛发
- 指（趾）甲



# 发育情况

- 年龄与体格成长状态（身高、体重、身体比例、第二性征）
- 智力水平之间的平衡性



# 知觉意识

- 灵活
- 安静
- 烦躁
- 淡漠
- 谵妄
- 尖叫
- 嗜睡
- 昏迷



# 知觉意识

- 有无手足抖动或惊厥
- 有无摇头、两手在前面无意识挥动或“擦鼻”
- 语言是否清晰、流畅
- 哭声是否有力、响亮，非语言交流方式



# 患病后情绪反应

- 愉快
- 轻松
- 多疑
- 焦虑
- 发怒
- 悲哀
- 抑郁
- 痛苦



# 体位

- 自动体位
- 被动体位
- 强迫体位



# 活动能力与步态

- 能否在床上、床下自由活动
- 有无体力不支或肌肉无力
- 强制约束疼痛、麻木等使活动能力受限
- 步态如何（弛缓性麻痹步态、慌张步态、蹒跚步态、鸭步）



# 面容

- 克汀病面容
- 伸舌样痴呆面容
- 脱水面容
- 浮肿面容
- 满月面容
- 苯丙酮尿症面容
- 二尖瓣面容
- 贫血面容或特殊面容





# 皮肤

- 颜色：正常 潮红 苍白 黄疸 发绀
- 温度：正常 灼热 发凉
- 湿度：正常 干燥 潮湿
- 皮疹：出血点或瘀斑 结节性红斑 环形红斑 糜烂 溃疡 脱屑 色素沉着 皮下结节
- 皮肤弹性：良好 不良
- 皮下脂肪厚度：前臂内侧 上臂下1/3背侧 肩胛下 腹壁等处



- 感觉：触觉 痛觉 温度觉 有无感觉过敏 部位是否对称
- 毛发：疏密 颜色 光泽 粗细 部位有无异常
- 气味：酮味 酒味 鼠尿味 粪味 汗臭味
- 淋巴结：大小 数目 软硬度 有无粘连及压痛（正常者颈部、腋窝、腹股沟可扪到单个、 $<1.0\text{cm}$ 、质软、无粘连 无压痛淋巴结）
- 检查顺序：枕部、耳后、颌下、颈下、锁骨上窝、腋窝、腹股沟



# 头部

1. 头颅 大小 形状 有无颅骨软化 方颅 枕秃 肿块 血肿 脓肿 外伤；前凶是否闭合（大小 膨隆 凹陷）
2. 眼 眼裂（是否对称 有无分泌物） 眼球（有无凹陷 突出 活动是否灵活 斜视） 眼睑（有无下垂 水肿 倒睫） 结膜（有无充血 出血 淤点 水肿 干燥或毕脱氏斑） 巩膜（有无黄染） 角膜（有无混浊 疤痕 溃疡 疱疹 增生 血管） 瞳孔（大小 形状 是否对称 对光反应） 视力（视野有无异常 是否需眼镜矫正）。
3. 耳 耳廓有无异常 外耳道有无压痛或分泌物 乳突有无红肿或压痛 听力是否正常 有无助听器
4. 鼻 形状有无异常 有无分泌物 呼吸是否通畅 有无鼻翼扇动 副鼻窦有无压痛感 嗅觉是否正常 指鼻试验有否阳性



# 头部

5. 口腔 唇 ( 红润 干燥 皲裂 苍白 紫绀 有否疱疹 毛细血管波动 口角糜烂 鼻唇沟是否对称 口角是否歪斜 )
- 粘膜 ( 是否光洁 有无充血 糜烂 溃疡 疱疹 鹅口疮 麻疹粘膜斑 )
- 牙齿 ( 数目 有否缺齿 龋齿 齿龈是否正常 有无充血 肿胀 出血 溃疡 脓肿 )
- 舌 ( 形态 运动是否正常 有无偏斜 舌体是否胖大或伸出口外 有否地图舌 草莓舌 舌系带溃疡 )
- 咽 ( 软腭弓是否对称 悬雍垂是否居中 扁桃体 咽后壁是否充血 肿胀或有分泌物 咽反射是否正常 吞咽能力是否正常 )
- 下颌运动是否正常 有无下颌偏斜或牙关紧闭 咀嚼肌力减弱等
- 腮腺 是否肿大 红肿 压痛 腮腺管口是否正常

# 颈部

外观是否正常 有无斜颈 活动是否自如 有无活动受限  
无力或强直等

颈静脉是否正常（正常人立位、坐位时看不到颈静脉，卧位时充盈 高度大约在锁骨与下颌角之间距离的下2/3），  
有无怒张与波动 颈静脉是否扪到搏动或见到搏动

甲状腺有无肿大

气管是否居中



# 胸部

胸廓形状 是否对称 有无桶状胸 畸形 心前区膨隆 肋膈沟 肋骨串珠 肋缘外翻或其它

肺 视诊：呼吸节律 胸廓扩张度是否正常 有无单侧或双侧受限 三凹征

触诊：胸廓有无压痛 语颤有无减弱

叩诊：是否正常 横膈部位是否正常 有否异常浊音、鼓音或实音

听诊：呼吸音是否正常、有否啰音（啰音性质、部位）  
支气管语音有无异常 有无胸膜摩擦音、啰音。



# 心脏

视诊：心尖搏动（位置 性质）

触诊：有无震颤（猫喘样感） 抬举感

叩诊：心界大小



# 腹部

- 视诊：大小 形状 对称 肠蠕动 脐（出血 分泌物 脐疝）  
有无血管曲张
- 触诊：紧张 压痛（阑尾压痛点 胆囊压痛点或其它）有  
无包块 肝 脾大小（记录其下缘在锁骨中线与肋缘部之距  
离及与胸骨剑突之距离）硬度 及压痛
- 叩诊：移动性浊音 波动 过响 肿块
- 听诊：肠蠕动音（正常3-4次/分）





# 脊柱

- 畸形
- 运动有无障碍
- 有无压痛



# 四肢

1. 外形有无异常（手镯 脚镯 “O” 或 “X” 形腿 杵状指 趾）；指甲有无反甲 条纹 裂痕 色泽 薄厚

2. 肌张力是否正常 有否增强 减弱

3. 肌力 检查两侧肌群力量是否正常 其肌力等级如何

0级 无肌肉收缩 完全瘫痪

1级 有肌肉收缩 但无肢体运动

2级 有肢体运动 但不能克服地心引力

3级 能克服地心引力而做主动运动

4级 能做抵抗阻力的运动

5级 正常肌力



# 外生殖器

- 有无畸形
- 包茎
- 分泌物
- 睾丸有无鞘膜积液
- 隐睾
- 有无疝气



# 肛门

- 有无畸形
- 脱垂
- 周围有无尿布皮炎等



# 神经反射

## 1 . 深反射与浅反射

## 2 . 新生儿生理反射

觅食反射 吸吮反射 吞咽反射（注意其协调性） 握持反射 拥抱反射

## 3 . 病理反射

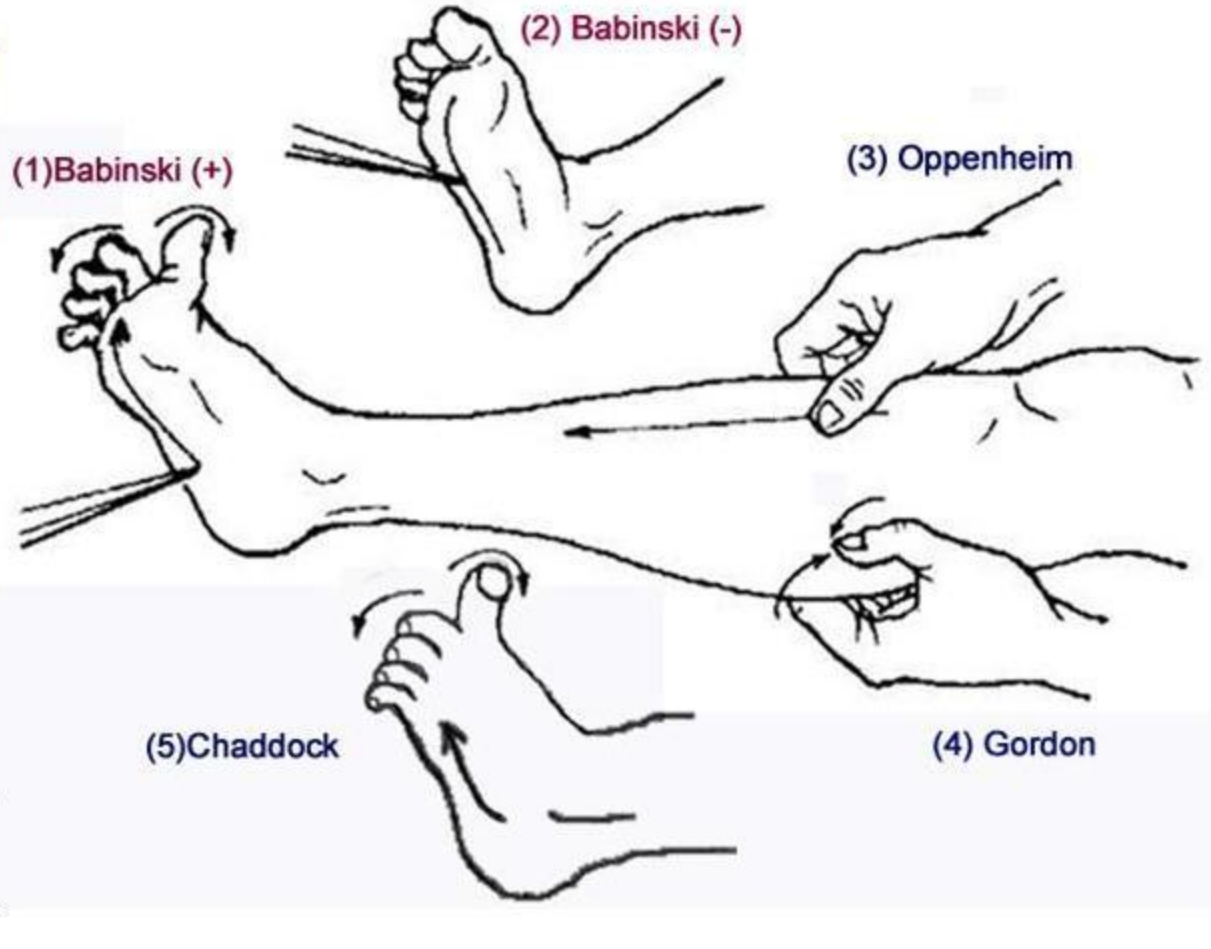
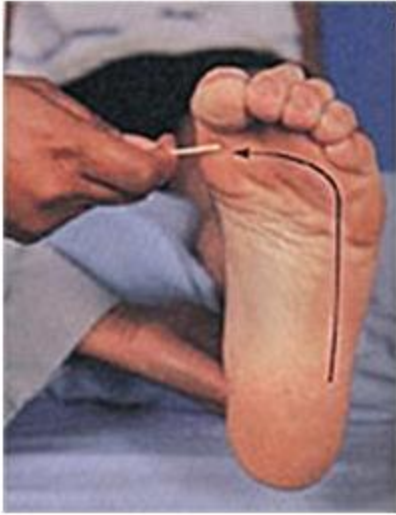
霍夫曼（Hoffmann） 巴彬斯基（Babinski）

## 4 . 脑膜刺激征

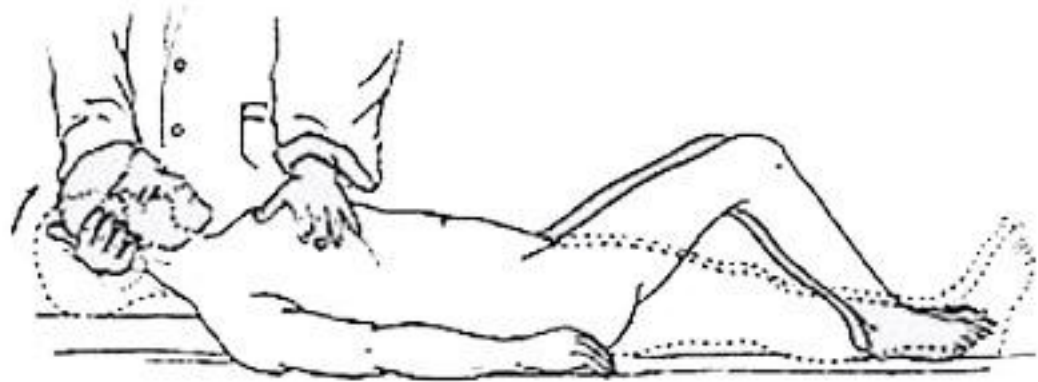
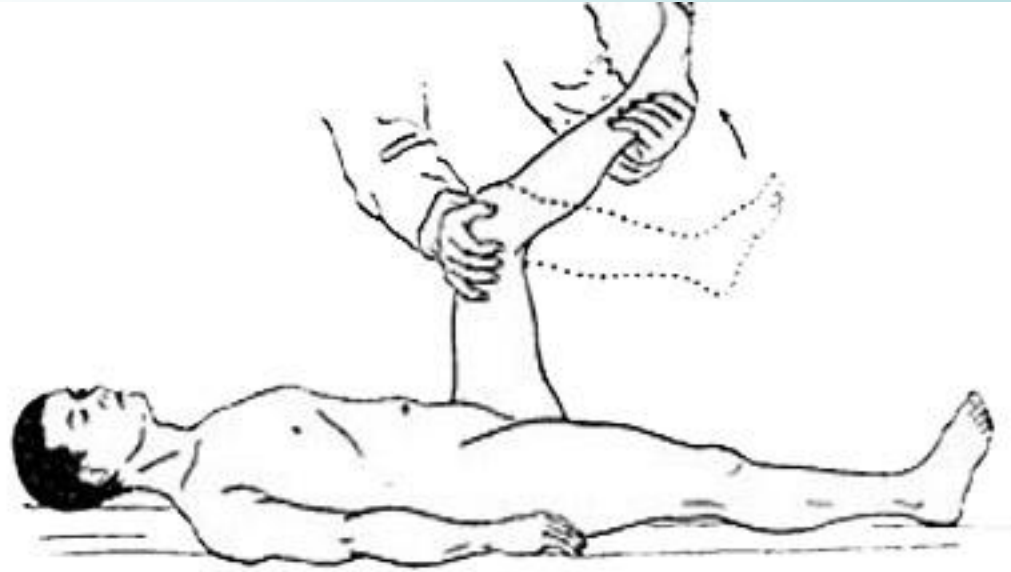
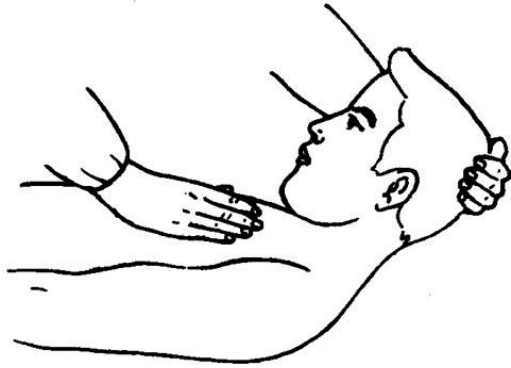颈强直 克氏征（Kernig sign） 布氏征（Brudzinski sign）



# 病理反射



# 脑膜刺激征



谢谢

