

# 口腔颌面部肿瘤

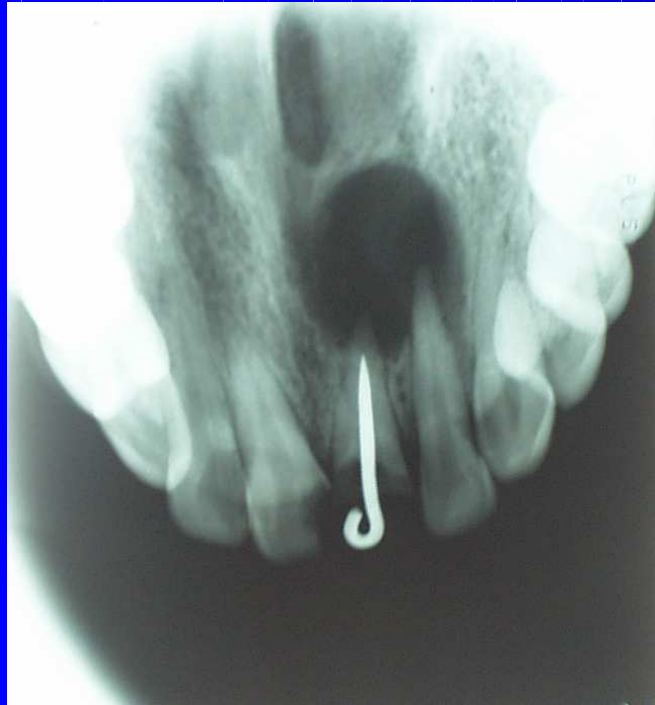# 口腔颌面部囊肿

## 皮样(表皮样)囊肿 (dermoid and epidermoid cyst)

- ∨ 面部皮肤、口底、颈部
- ∨ 半球形肿块、边界清
- ∨ 豆渣样内容物
- ∨ 手术摘除囊肿

# 颌骨囊肿

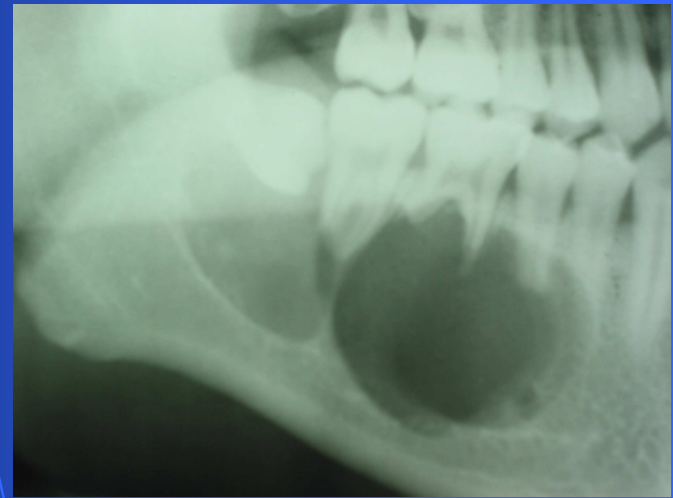
## 根尖囊肿(radicular cyst)



- √ 好发于前牙，有病灶牙
- √ 透光影，边缘整齐
- √ 肿胀或瘘管出现
- √ 穿刺液棕黄色含胆固醇结晶
- √ 囊肿刮治，尽量保留牙齿

# 角化囊肿 (keratocyst)

- √ 好发于下颌角部及升支部
- √ 沿颌骨长轴生长
- √ 膨胀不明显
- √ 囊液内有豆渣样物
- √ 囊肿刮治 + 烧灼



# 瘤样病变

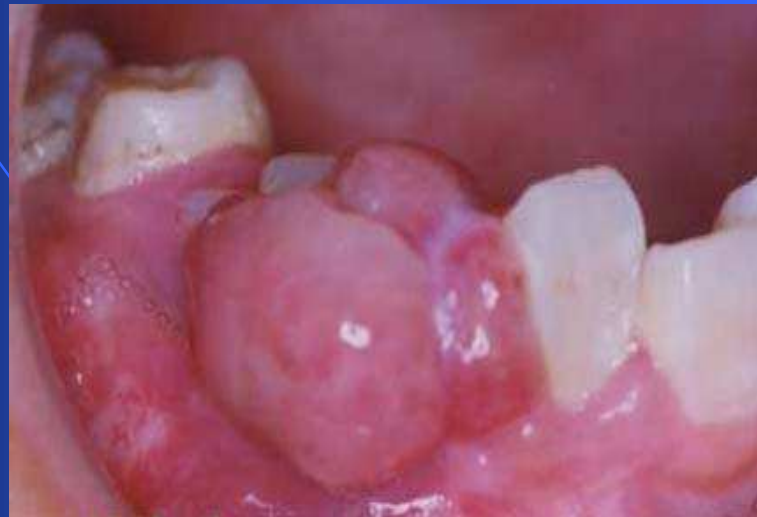## 牙龈瘤 (epulis)

### 分类

肉芽肿型

纤维型

血管型

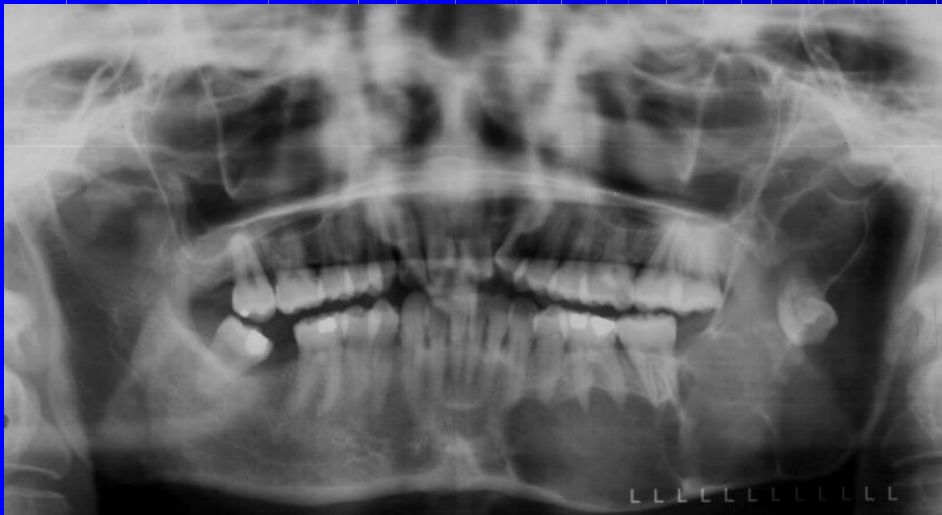

# 临床特点

- ∨ 女性多见，
- ∨ 一般生长缓慢，妊娠期增长迅速
- ∨ 发生于牙龈乳头
- ∨ 椭圆型，有蒂，牙齿可能松动、移位
- ∨ X线片可能显示牙周膜增宽
- ∨ 手术切除，必要时拔除牙齿，刮除牙周膜

# 良性肿瘤

## 成釉质细胞瘤(ameloblastoma)



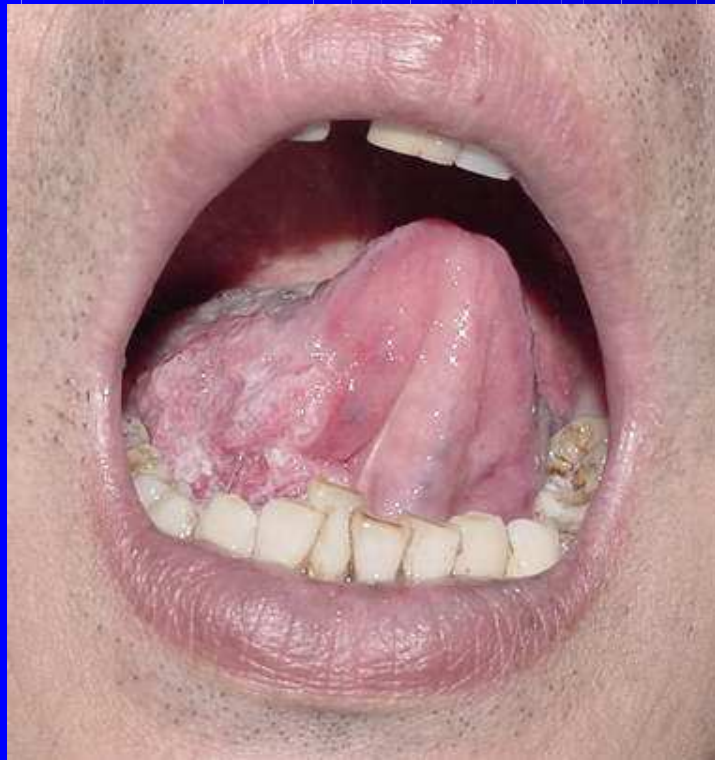- √ 好发于下颌体和角部
- √ 颌骨肿胀、发展慢
- √ 有侵袭性生长特点
- √ 牙齿移位，牙根吸收
- √ X线为多房透光影
- √ 手术切除部分颌骨

# 牙源性颌骨囊肿及成釉质细胞瘤的鉴别

	根尖囊肿	含牙囊肿	角化囊肿	成釉质细胞瘤
好发部位	前牙	下颌第三磨牙	下颌第三磨牙及升支	下颌体部、角部、升支部
临床特点	多有死髓牙或残根	囊液黄绿色	有乳白色角质	颊舌向膨胀明显
X线表现	单房阴影 根尖在囊腔内	单房阴影 牙冠在囊腔内 有骨质反应线	单房或多房，房差小 常沿颌骨长轴生长	多房多见，房差大 牙根呈横断或锯齿形吸收 部分牙槽骨消失
治疗	囊肿刮治	囊肿刮治	囊肿刮治 + 烧灼	颌骨方块或部分切除

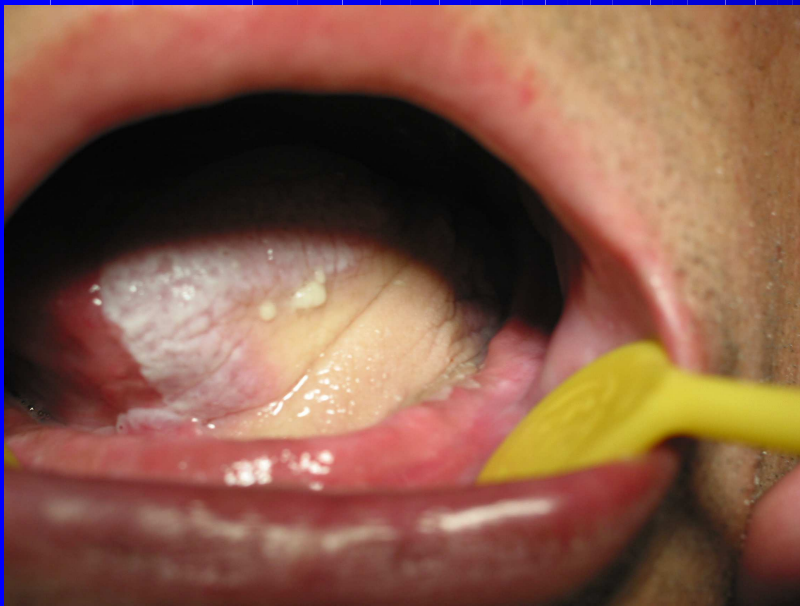

# 舌癌 (carcinoma of tongue)



- √ 最常见的口腔癌
- √ 好发于舌缘
- √ 浸润性溃疡、疼痛
- √ 晚期舌活动受限
- √ 易发生颈淋巴结转移
- √ 综合治疗为主

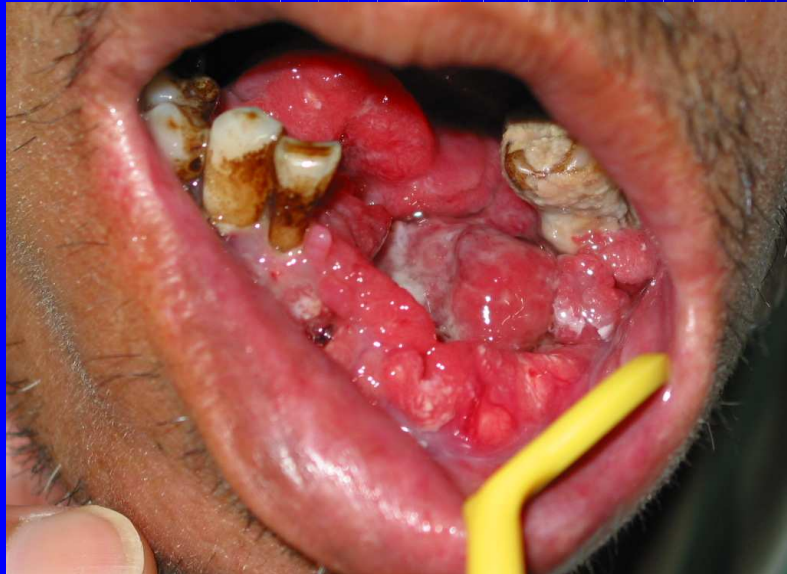# 综合治疗




包括手术、放疗、  
化疗、激光、冷冻、  
免疫、中医中药等

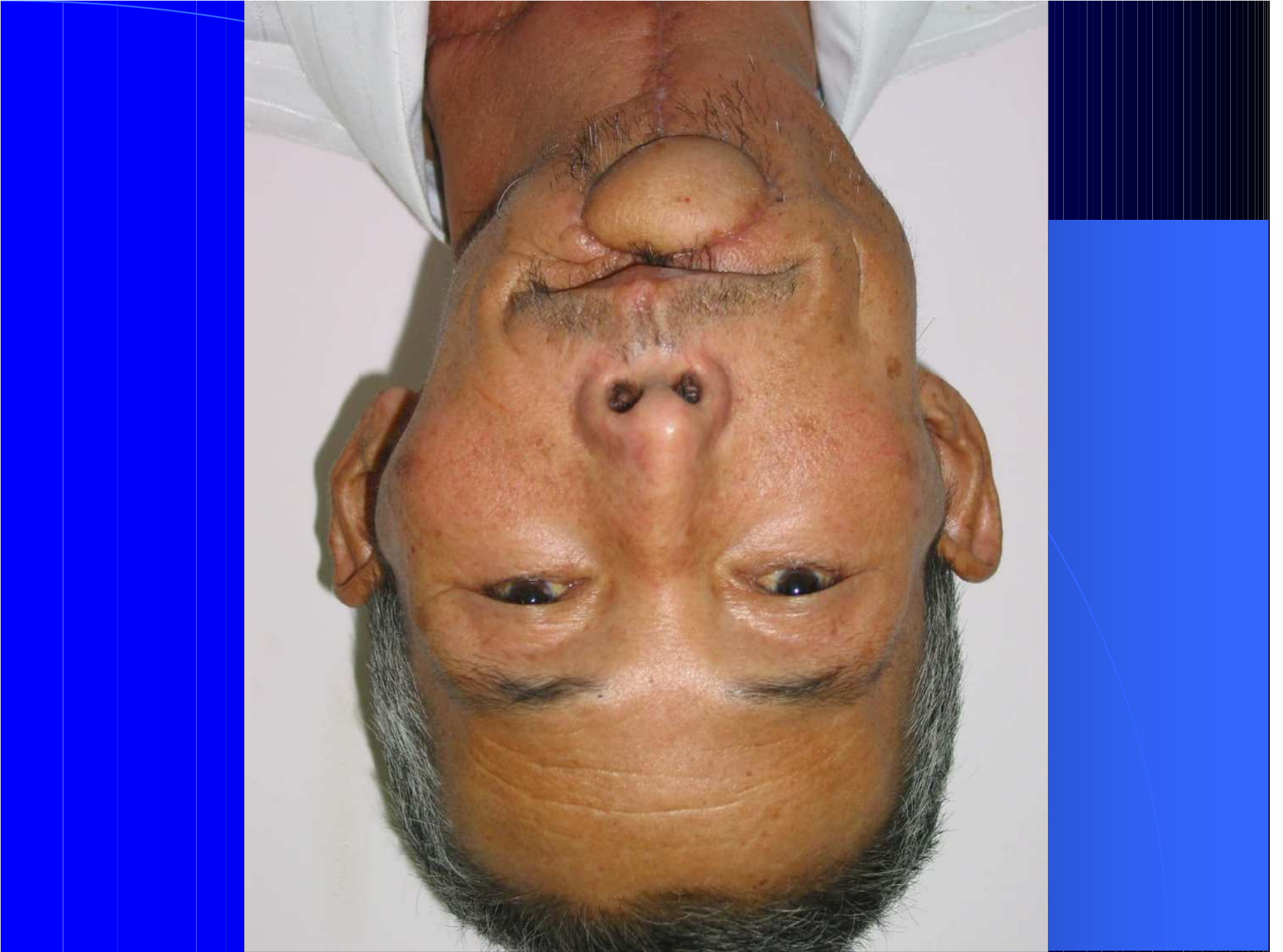
# 牙龈癌

(carcinoma of gingival)

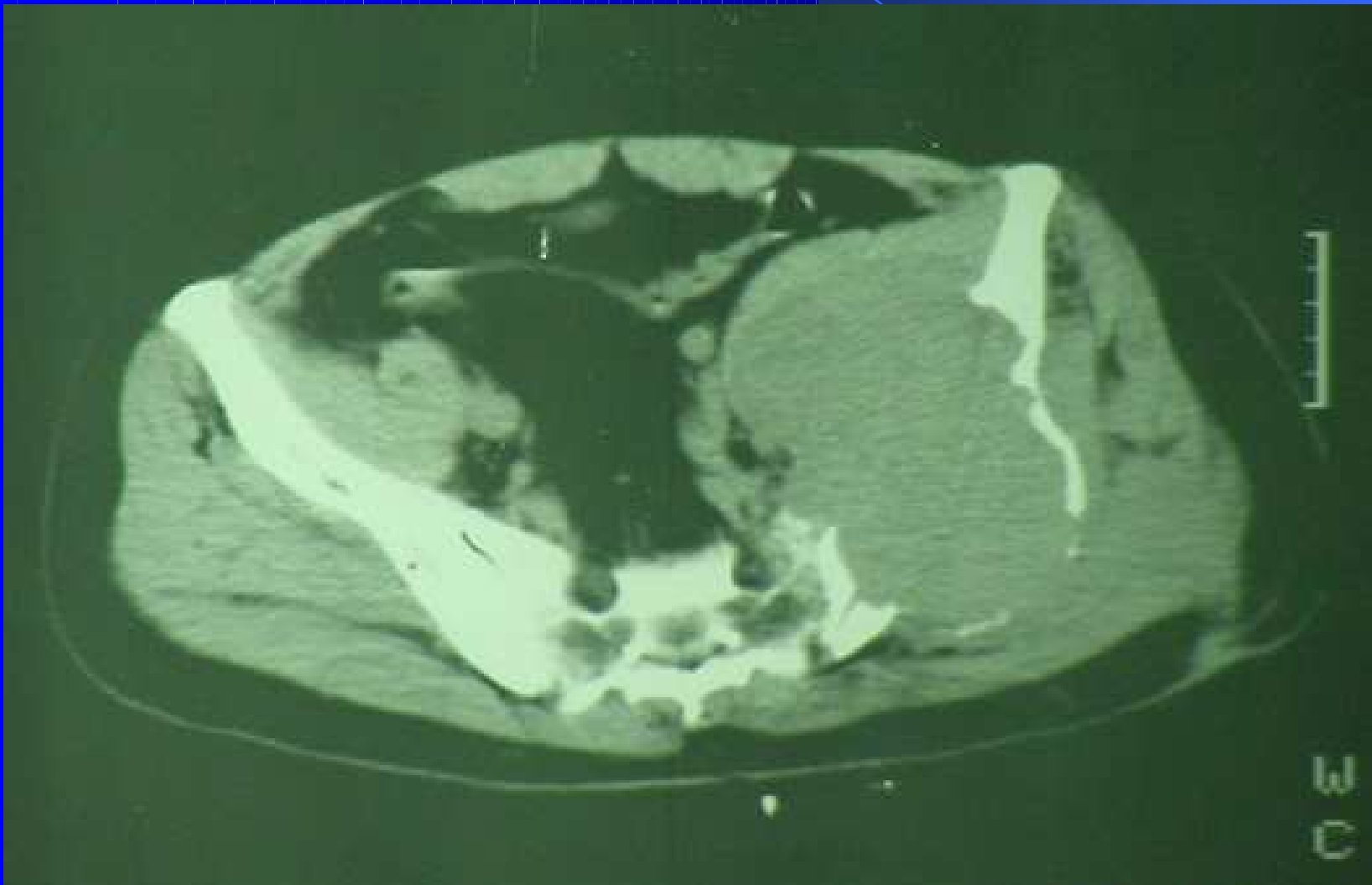

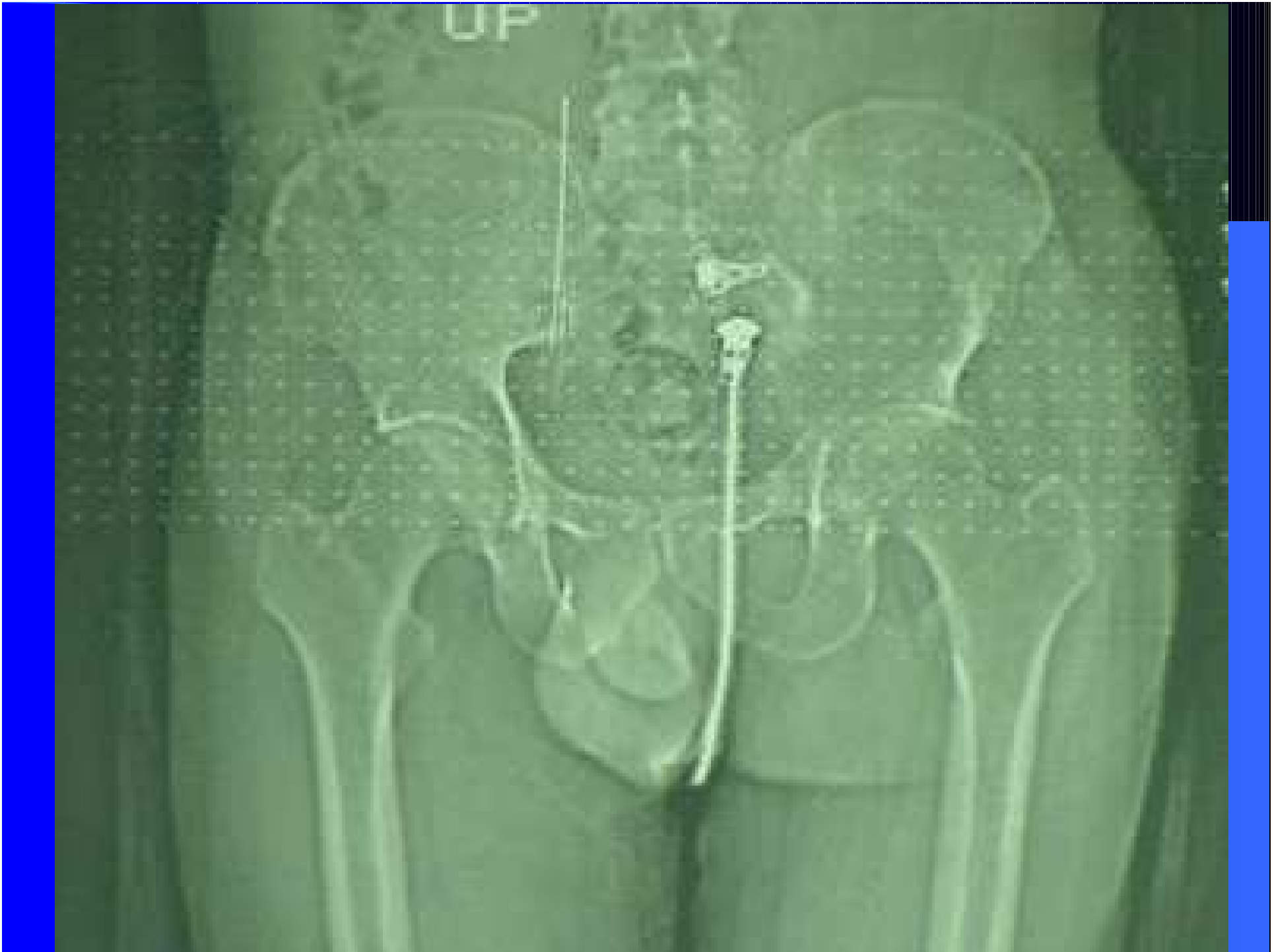- √ 牙龈溃疡、疼痛
- √ 周围组织肿胀、突起
- √ 牙槽骨或颌骨破坏
- √ 淋巴结肿大
- √ 综合治疗

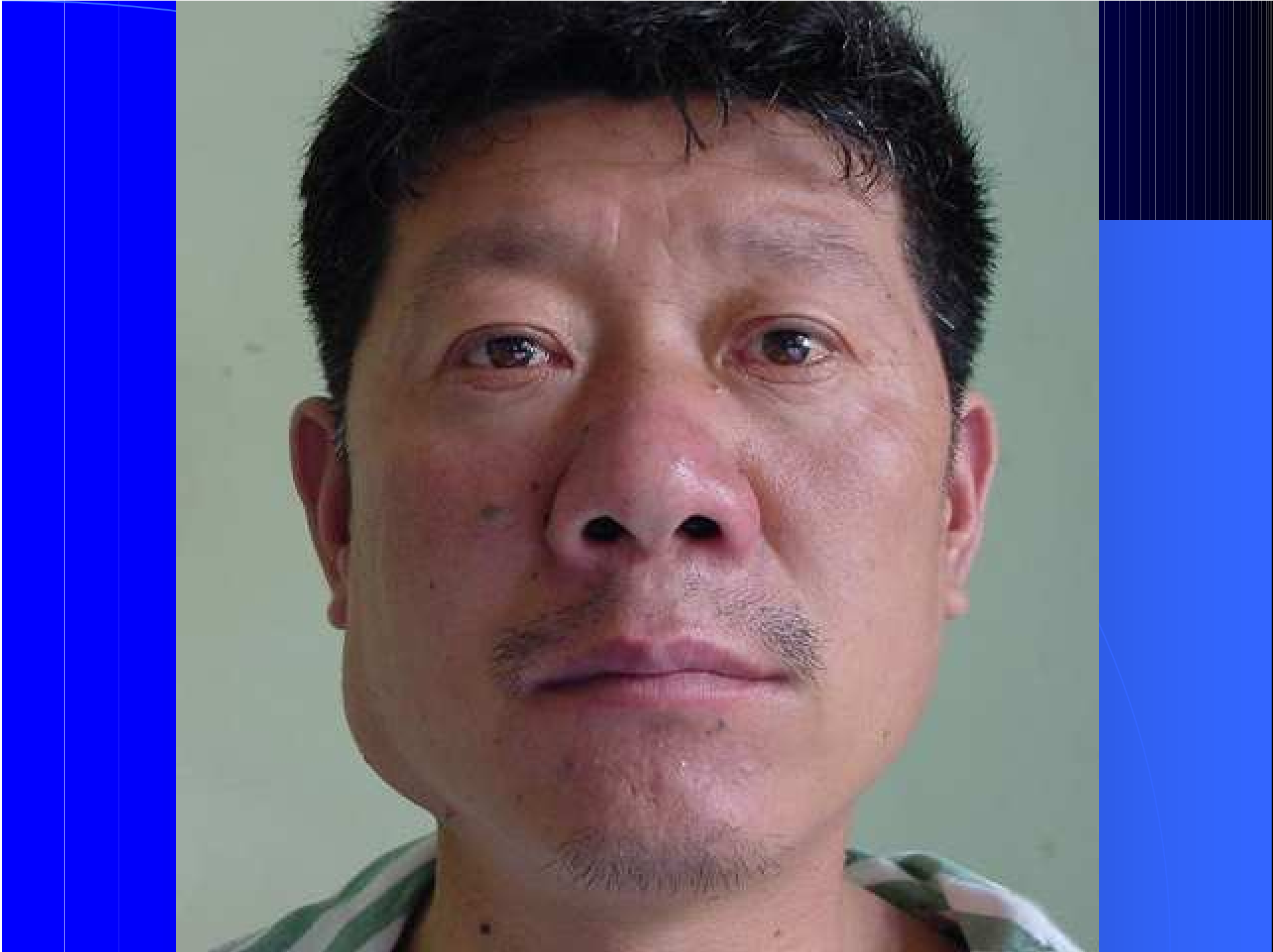



# 口腔癌的远处转移

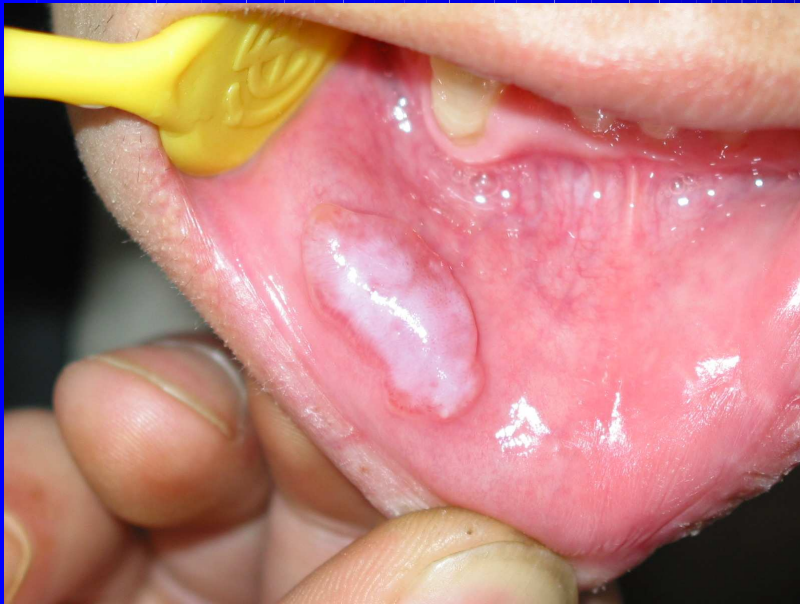







# 粘液囊肿 (mucocele)

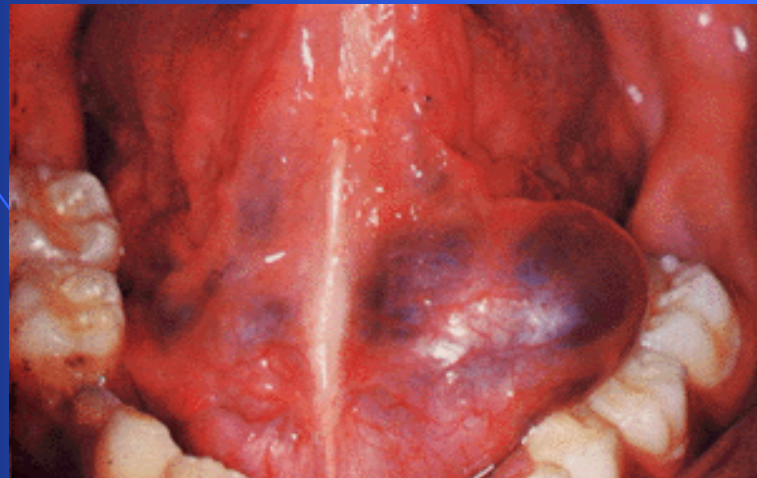


- ∨ 下唇及舌腹部多见
- ∨ 外生型肿块
- ∨ 淡黄色透明粘液
- ∨ 手术切除

# 舌下腺囊肿 (ranula)

## 临床分型

- ∨ 单纯型
- ∨ 口外型
- ∨ 哑铃型



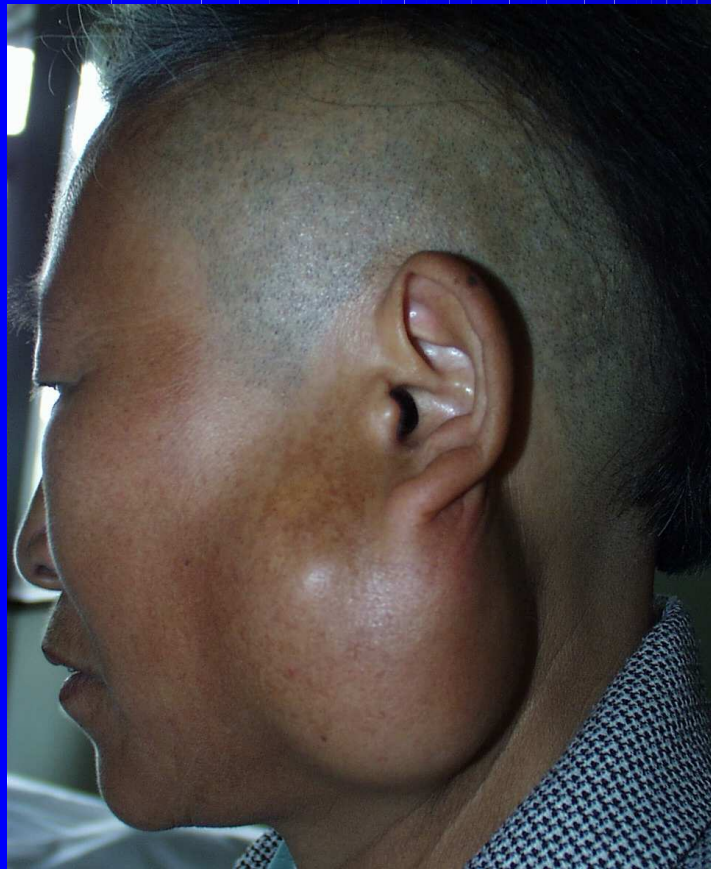# 舌下腺囊肿的表现及治疗

- ∨ 发生于一侧口底
  - ∨ 浅蓝色，质地软
  - ∨ 淡黄色透明粘液
  - ∨ 手术切除舌下腺，不必摘除囊壁
- 口外型颌下区肿胀



# 多形性腺瘤

( pleomorphic adenoma )



## 临床特点:

- √ 腮腺、颌下腺、腭部
- √ 生长缓慢，活动
- √ 卵圆形肿块，边界清
- √ 质地中等偏硬
- √ 病理特点

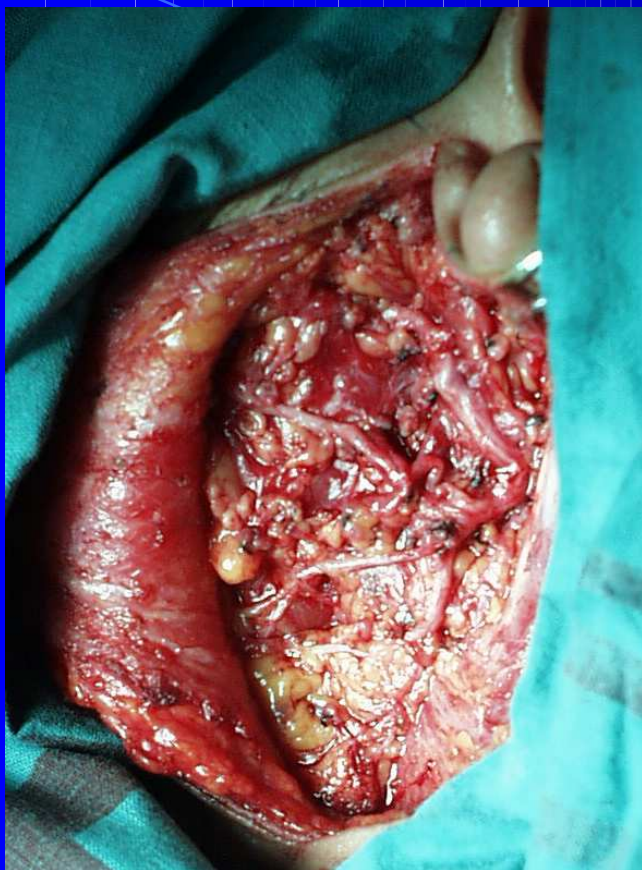
## 常规B超检查

# 多形性腺瘤的特点

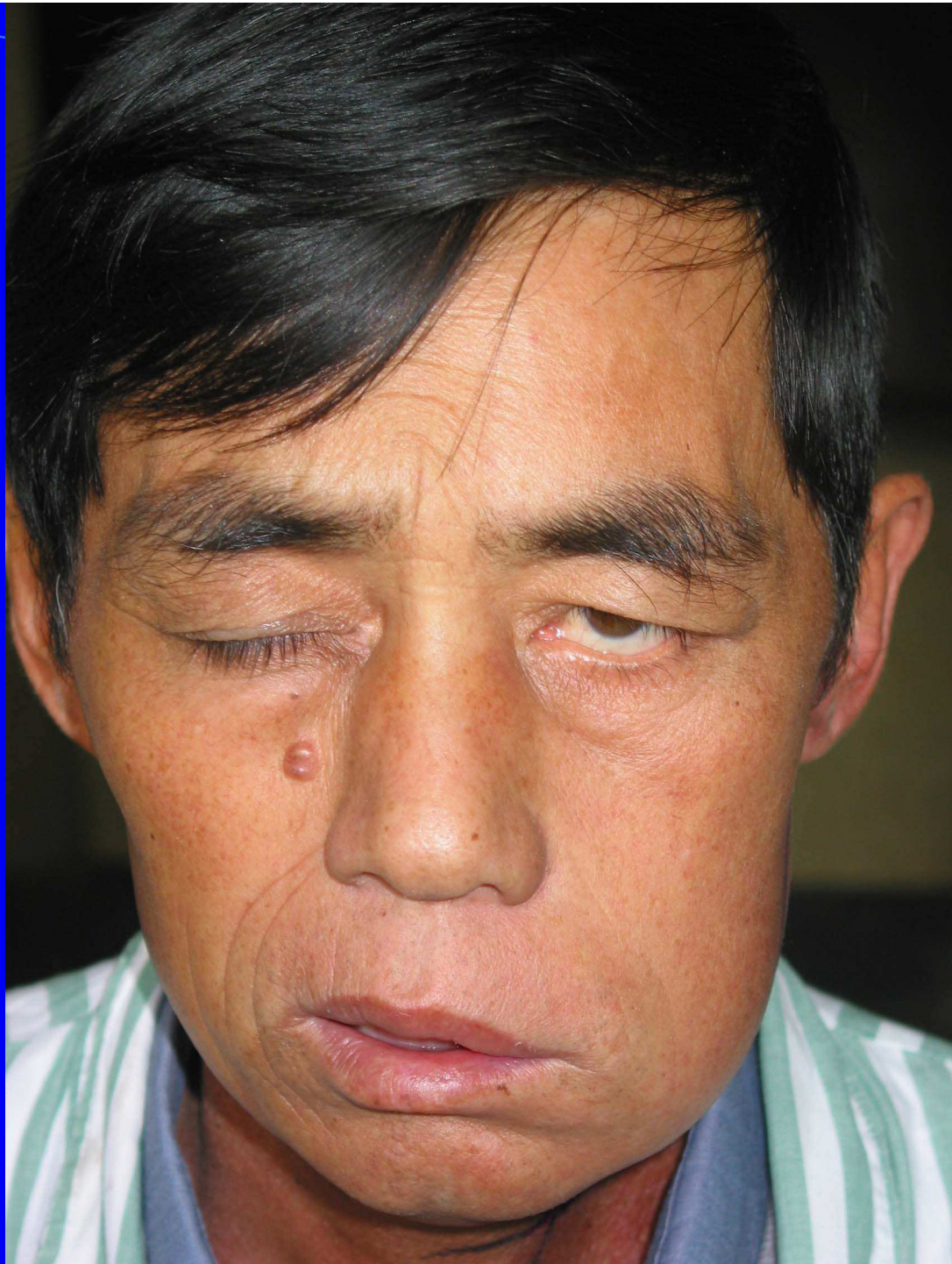- ∨ 病理有粘液样组织、软骨样组织和肌上皮细胞
- ∨ 往往包膜不完整



# 多形性腺瘤的治疗



- ∇ 手术切除肿块及部分腺体
- ∇ 保留神经，忌沿包膜分离



# 腺样囊性癌

(adenoid cystic carcinoma)

- ∨ 常见于腭部及腮腺
- ∨ 生长缓慢，病程长
- ∨ 沿神经扩散，伴神经症状
- ∨ 肺部转移率高
- ∨ 手术为主的综合治疗