



doi:10.7659/j.issn.1005-6947.2014.03.003
http://www.zpwz.net/CN/abstract/abstract3806.shtml

· 胰腺肿瘤专题研究 ·

局部切除治疗 T₁ 和 T₂ 期 Vater 壶腹癌的临床观察

陈继业, 蔡守旺, 董家鸿

(中国人民解放军总医院肝胆外科, 北京 100853)

摘要

目的: 探讨局部切除术在 Vater 壶腹癌治疗中的价值。

方法: 回顾性分析 1997—2005 年间收治的 63 例 T₁、T₂ 期 Vater 壶腹癌患者临床资料, 其中 21 例行局部切除 (观察组), 42 例行胰十二指肠切除 (对照组)。比较两组手术时间、术中出血量、术中输血量、术后并发症、术后住院时间及术后生存情况。

结果: 两组患者临床病理资料具有可比性 (均 $P>0.05$) ; 与对照组比较, 观察组平均手术时间、术中出血量、术中输血量、术后并发症发生率均明显降低 (均 $P<0.05$) , 但平均住院时间差异无统计学意义 ($P>0.05$) ; 两组术后生存率差异无统计学意义 ($P=0.131$) 。

结论: 局部切除术治疗 T₁、T₂ 期 Vater 壶腹癌创伤小、并发症发生率低、术后生存率满意。

[中国普通外科杂志, 2014, 23(3):283-286]

关键词

肿瘤, 肝胰管壶腹; 胰十二指肠切除术; 局部切除术

中图分类号: R657.5

Local resection for T₁-T₂ carcinoma of the ampulla of Vater

CHEN Jiye, CAI Shouwang, DONG Jiahong

(Department of Hepatobiliary Surgery, Chinese PLA General Hospital, Beijing 100853, China)

Corresponding author: DONG Jiahong, Email: dongjh301@163.com.cn

ABSTRACT

Objective: To assess the value of local resection in treatment of carcinoma of the ampulla of Vater.

Methods: The clinical data of 63 patients with T₁ or T₂ ampullary carcinoma treated between the years of 1997 and 2005 were retrospectively analyzed. Of the patients, 21 cases underwent local resection (observational group), while 42 cases were subjected to pancreaticoduodenectomy (control group). The operative time, intraoperative blood loss, intraoperative blood transfusion, incidence of postoperative complications, and length of hospital stay as well as postoperative survival between the two groups were compared.

Results: The clinicopathologic data of the two groups were comparable (all $P>0.05$). In observational group compared with control group, the average operative time, intraoperative blood loss, intraoperative blood transfusion, and incidence of postoperative complications were significantly reduced (all $P<0.05$), while the average length of hospital stay showed no statistical difference ($P>0.05$). There was no statistical difference between the two groups in postoperative survival ($P=0.131$).

Conclusion: Local resection causes less trauma and has a lower incidence of postoperative complications than pancreaticoduodenectomy in treatment of T₁ or T₂ ampullary carcinoma, and with favorable postoperative survival.

[Chinese Journal of General Surgery, 2014, 23(3):283-286]

收稿日期: 2013-06-11; 修订日期: 2013-11-16。

作者简介: 陈继业, 中国人民解放军总医院主治医师, 主要从事肝胆胰外科基础与临床方面的研究。

通信作者: 董家鸿, Email: dongjh301@163.com.cn

KEYWORDS Neoplasms, Ampulla of Vater; pancreaticoduodenectomy; Local resection

CLC number: R657.5

Vater 壶腹癌是壶腹周围恶性肿瘤中第二常见的疾病。目前,胰十二指肠切除术仍是其首选的治疗方式。但胰十二指肠切除术(pancreaticoduodenectomy, PD)由于手术创伤大,其术后病死率及并发症率仍较高。为寻找一种安全有效简便的治疗方法,有学者^[1-6]提出应用局部切除术治疗 Vater 壶腹癌,但其治疗效果及手术适应证目前仍存有争议。本文通过对我院同期施行的局部切除及 PD 术治疗的 Vater 壶腹癌患者的临床资料进行对比分析,以探讨局部切除术在 Vater 壶腹癌治疗中的价值。

1 资料与方法

1.1 临床资料

回顾分析中国人民解放军总医院肝胆外科 1997 年 1 月—2005 年 9 月收治的 63 例 T₁、T₂ 期 Vater 壶腹癌患者临床资料。根据影像学检查结果,患者均术前判定未见明确腹腔淋巴结转移同时肿瘤未侵及胰腺组织,其中 21 例行局部切除术(观察组);42 例行 PD 术(对照组)。所有患者术前均进行腹部增强 CT 或 MRI 检查评估,其中 41 例患者(观察组 17 例,对照组 24 例)术前行 ERCP+ 内镜超声检查明确肿瘤是否侵及胰腺并取组织标本明确病理诊断。

两组患者年龄、性别、淋巴结转移情况、TNM 分期^[7]、肿瘤直径、肿瘤分化情况等临床资料无统计学差异(均 $P>0.05$),具有可比性(表 1)。

1.2 Vater 壶腹癌局部切除手术方法

手术遵照经十二指肠前入路方式进行。首先探查腹腔情况,如可扪及肿大淋巴结,则切除肿大淋巴结。然后纵行切开对系膜侧十二指肠壁,并行胆总管探查,置入胆道探子,以探头引导,确定切除范围。在距肿瘤 1.0 cm 处,环形切除十二指肠全层,包括乳头、部分胆管和胰管末端。从胆总管断端开始,边切边缝,即时缝扎出血点。切断胰管后,应仔细耐心找到胰管断端,于胆总管共壁处用蚊钳钳夹。肿瘤切除后,于十二指肠后壁缺损处辨认各断端,准确止血。十二指肠后壁的重建以胆总

管胰管重建为核心。首先缝合胆总管与十二指肠黏膜,再缝胆胰管共壁,最后缝合胰管与十二指肠黏膜。瘤床基底快速冷冻病理检查保证切缘阴性。于胆总管内置 T 管,胰管内置入胰管支撑管,最后关闭十二指肠前壁切口。

表 1 两组患者临床资料比较

Table 1 Comparison of the clinical data between the two groups of patients

变量	观察组 (n=21)	对照组 (n=42)	P
年龄 (岁)	63.38 ± 8.05	54.14 ± 11.00	0.096
性别			
男	13	27	0.858
女	8	15	
淋巴结转移 (%)	10.0	24.0	0.173
TNM 分期			
I 期	19	32	0.173
II 期	2	10	
肿瘤直径 (cm)	1.93 ± 0.75	1.95 ± 1.04	0.934
肿瘤分化情况			
高	12	14	0.251
中	7	20	
低	2	6	

注:对照组 2 例患者病理资料中缺少分化情况报告

Note: The differentiation profiles of two cases in control group are not available in the pathological data

1.3 观察指标

观察两组手术时间、术中出血量、术中输血量、手术并发症、术后住院时间、术后存活情况。所有患者随访时间均 >6 个月,平均随访时间为 35.2 个月。所有病例术后 3 个月进行常规血清学、超声、CT 检查,此后每年均进行常规复查。

1.4 统计学处理

建立临床病例资料数据库,将上述 12 项观察指标进行量化后输入计算机进行分析。采用 SPSS 16.0 for Windows 分析软件进行统计学处理。采用 Kaplan-Meier 法进行生存分析,应用 Log-rank 法进行生存函数组间比较,连续变量间比较采用独立样本 t 检验,分类变量间比较采用 χ^2 检验或 Fisher's 精确检验,所有统计分析均以 $P<0.05$ 为有显著性检验水准。

2 结果

2.1 术中及术后情况

全组术中出血量平均为 (400 ± 301) mL, 其中观察组为 (242 ± 208) mL, 对照组为 (501 ± 360) mL, 两组间差异有统计学意义 (P=0.000); 全组术中平均输血量为 (353 ± 439) mL, 其中观察组为 (169 ± 322) mL, 对照组为 (467 ± 466) mL, 两组间差异有统计学意义 (P=0.003); 全组平均手术时间为 (5.88 ± 1.76) h。其中观察组为 (4.43 ± 1.21) h, 对照组为 (6.73 ± 1.35) h, 两组间差异有统计学意义 (P=0.000); 全组平均术后住院时间为 (26.23 ± 10.67) d, 其中观察组为 (26.62 ± 5.10) d, 对照组为 (26.05 ± 12.63) d, 两组间差异无统计学意义 (P=0.843)。

2.2 术后并发症情况

观察组中有 2 例患者术后出现 1 项或多项并发症, 并发症率为 9.5%; 对照组中有 16 例患者术后出现 1 项或多项并发症, 并发症率为 38.1%; 两组间差异有统计学意义 (P=0.018) (表 2); 对照组胰瘘发生率为 26.2% (11/42), 而观察组为 4.8% (1/21), 两组间差异有统计学意义 (P=0.038); 两组均无手术死亡病例。

表 2 两组术后并发症情况 [n (%)]

Table 2 The postoperative complications in two groups [n(%)]		
并发症	局部切除组 (n=21)	对照组 (n=42)
胰瘘	1 (4.8)	11 (26.2)
切口感染	1 (4.8)	3 (7.1)
胃排空障碍	—	1 (2.4)
胆瘘	—	2 (4.8)
腹腔出血	—	3 (7.1)
十二指肠瘘	1 (5)	—
十二指肠残端瘘	—	1 (2.4)
腹腔感染	—	1 (2.4)
并发症总例数	3	22
发生并发症病例数	2 (9.5)	16 (38.1)

2.3 术后生存情况

采用 Kaplan-Meier 法进行生存分析, 观察组 1、3、5 年存活率分别为 (81.0 ± 8.6) %、(61.9 ± 10.6) %、(34.1 ± 11.2) %, 而对照组分别为 (90.5 ± 4.5) %、(64.1 ± 8.2) %、(54.3 ± 9.9) % (图 1)。应用 Log-rank 法进行生存函数组间比较, 两组间差异无统计学意义 (P=0.131)。

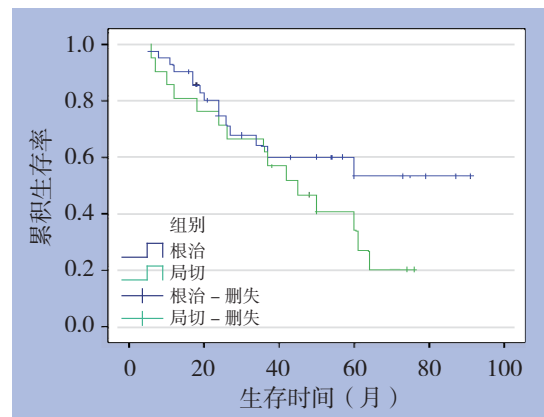


图 1 两组患者术后生存曲线图

Figure 1 The postoperative survival curves of two groups

3 讨论

Vater 壶腹癌是一类较为罕见的肿瘤, 由于其特殊的生长部位以及病理特征, 预后较好^[1-3, 8-11]。多年来, PD 术一直作为标准术式, 但其并发症发生率及病死率较高, 尤其对于难以耐受大手术的患者, 风险较大。据此, Halsted 于 1899 年提出了经十二指肠壶腹肿瘤局部切除术这一术式来治疗 Vater 壶腹癌^[1], 但该术式的适应证及治疗效果目前仍存有争议^[2-6]。

本研究通过对比分析本中心同期行该两项术式的 Vater 壶腹癌患者的临床资料结果显示, 局部切除术手术创伤明显小于 PD 术。尽管随着手术技术的提高, 近 10 年来 PD 术的手术病死率明显降低, 但术后并发症尤其是术后胰瘘的发生仍是困扰外科医生的一项难题。近期相关文献^[8-12]报道显示, Vater 壶腹癌行 PD 术后手术并发症发生率高达 30%~50%, 而其中胰瘘发生率为 20%~26%。本中心统计结果也显示 PD 术后并发症发生率为 38%, 其中胰瘘的发生率高达 26.2%。尽管该统计结果与其他文献报道数据一致, 但 26.2% 胰瘘发生率仍超出笔者预想。相对于 PD 术后高并发症发生率, 局部切除术后并发症发生率明显减少, 仅为 9.5%, 这一结论与其他中心研究数据一致^[1-6]。

为保证手术治疗效果, 局部切除术并不适用于肿瘤已侵犯胰腺组织的患者, 因而本研究均选择为 T₁、T₂ 期患者。同时, 笔者对患者术后病理资料进行统计分析后发现, 两组的肿瘤分期、淋巴结转移情况、肿瘤直径、分化程度均无统计学差异。采用 Kaplan-Meier 法进行生存分析显示患者行局

部切除术后 5 年存活率为 34.1%，行 PD 术后 5 年存活率为 53.4%。这一结果与部分文献^[2, 13-15]报道一致。尽管笔者应用 Log-rank 法进行组间比较发现两组患者术后存活无统计学差异，但考虑到该病较低的发病率，本研究样本量偏少，因而并不能认为局部切除术可以取得与 PD 术相同的治疗效果。但对于一项非根治性手术治疗方案而言，34.1% 的 5 年存活率是令人满意的。笔者认为对于特殊选择病例，局部切除术可以取得良好的治疗效果。

局部切除治疗 Vater 壶腹癌有其局限性：

(1) 无法进行彻底的淋巴结清扫^[1]；(2) R₀ 切除率低于 PD 术^[3]。相关文献^[13-16]结果显示肿瘤大小、肿瘤浸润深度、肿瘤 TNM 分期、肿瘤分化程度及淋巴结转移情况均是影响预后的相关因素。其中，部分文献报道认为肿瘤大小是影响预后的独立相关因素。考虑到 Vater 壶腹癌肿瘤生长部位的特殊性，其局部切除范围受到限制，如肿瘤直径过大则难以行 R₀ 切除，并且增加手术并发症的发生率。回顾分析本中心数据亦显示，发生胰瘘和十二指肠瘘的 2 例患者其肿瘤直径均 >2 cm。综合分析笔者认为：Vater 壶腹癌行局部切除术适用于肿瘤未侵及胰腺、直径小、未发现淋巴结转移、高分化的患者，特别适用于难以耐受大型手术的患者。对该术式，目前仍需积累更多的病例及经验，最终疗效的评定和最佳适应证的选择，尚待进一步临床大样本随机对照前瞻性研究。

参考文献

- [1] Kobayashi A, Konishi M, Nakagohri T, et al. Therapeutic approach to tumors of the ampulla of Vater[J]. *Am J Surg*, 2006, 192(2):161-164.
- [2] Lindell G, Borch K, Tingstedt B, et al. Management of cancer of the ampulla of Vater: does local resection play a role?[J]. *Dig Surg*, 2003, 20(6):511-515.
- [3] Meneghetti AT, Safadi B, Stewart L, et al. Local resection of ampullary tumors[J]. *J Gastrointest Surg*, 2005, 9(9):1300-1306.
- [4] Aiura K, Hibi T, Fujisaki H, et al. Proposed indications for limited resection of early ampulla of Vater carcinoma: clinicohistopathological criteria to confirm cure[J]. *J Hepatobiliary Pancreat Sci*, 2011, Epub ahead of print.
- [5] 尹国锋, 冯留顺, 李捷, 等. Vater 壶腹部肿瘤的局部切除治疗: 附 28 例报告[J]. *中国普通外科杂志*, 2011, 20(3):227-229.
- [6] 郑英键. 十二指肠壶腹部肿瘤早期诊断及术式选择的思考[J]. *中国普通外科杂志*, 2005, 14(5):325-326.
- [7] 成东华, 刘永锋. Vater 壶腹癌的 TNM 分期[J]. *中国实用外科杂志*, 2006, 26(2):160.
- [8] Di Giorgio A, Alfieri S, Rotondi F, et al. Pancreatoduodenectomy for tumors of Vater's ampulla: report on 94 consecutive patients[J]. *World J Surg*, 2005, 29(4):513-518.
- [9] Inoue Y, Hayashi M, Hirokawa F, et al. Clinicopathological and operative factors for prognosis of carcinoma of the ampulla of vater[J]. *Hepatogastroenterology*, 2012, 59(117):1573-1576.
- [10] Shinkawa H, Takemura S, Kiyota S, et al. Long-term outcome of surgical treatment for ampullary carcinoma[J]. *Hepatogastroenterology*, 2012, 59(116):1010-1012.
- [11] Onkendi EO, Boostrom SY, Sarr MG, et al. 15-year experience with surgical treatment of duodenal carcinoma: a comparison of periampullary and extra-ampullary duodenal carcinomas[J]. *J Gastrointest Surg*, 2012, 16(4):682-691.
- [12] Hsu HP, Yang TM, Hsieh YH, et al. Predictors for patterns of failure after pancreaticoduodenectomy in ampullary cancer[J]. *Ann Surg Oncol*, 2007, 14(1):50-60.
- [13] Showalter TN, Zhan T, Anne PR, et al. The influence of prognostic factors and adjuvant chemoradiation on survival after pancreaticoduodenectomy for ampullary carcinoma[J]. *J Gastrointest Surg*, 2011, 15(8):1411-1416.
- [14] Lee JH, Lee KG, Ha TK, et al. Pattern analysis of lymph node metastasis and the prognostic importance of number of metastatic nodes in ampullary adenocarcinoma[J]. *Am Surg*, 2011, 77(3):322-329.
- [15] Hatzaras I, George N, Muscarella P, et al. Predictors of survival in periampullary cancers following pancreaticoduodenectomy[J]. *Ann Surg Oncol*, 2010, 17(4):991-997.
- [16] 陈继业, 蔡守旺, 张文智, 等. 瓦特壶腹癌行胰十二指肠切除术后生存相关因素分析[J]. *中华医学杂志*, 2009, 89(48):3409-3412.

(本文编辑 姜晖)

本文引用格式：陈继业, 蔡守旺, 董家鸿. 局部切除治疗 T₁ 和 T₂ 期 Vater 壶腹癌的临床观察[J]. *中国普通外科杂志*, 2014, 23(3):283-286. doi: 10.7659/j.issn.1005-6947.2014.03.003
 Cite this article as: CHEN JY, CAI SW, DONG JH. Local resection for T₁-T₂ carcinoma of the ampulla of Vater[J]. *Chin J Gen Surg*, 2014, 23(3):283-286. doi: 10.7659/j.issn.1005-6947.2014.03.003