



doi:10.7659/j.issn.1005-6947.2014.06.014
http://www.zpwz.net/CN/abstract/abstract3922.shtml

· 临床研究 ·

急诊腔内修复术治疗合并灌注不良综合征的急性 Stanford B 型主动脉夹层

郭媛媛, 杨斌, 蔡红波, 金辉

(昆明医科大学附属第一医院 血管外科, 云南 昆明 650032)

摘要

目的: 探讨急诊行腔内修复术治疗合并灌注不良综合征的急性 Stanford B 型主动脉夹层的疗效及安全性。

方法: 2006 年 1 月—2013 年 12 月, 共收治 23 例合并灌注不良综合征的急性 Stanford B 型主动脉夹层患者, 患者治疗前均经全主动脉 CT 血管造影确诊。其中男 16 例, 女 7 例, 年龄 42~68 岁; 合并肾动脉灌注不良 8 例(单侧 6 例), 肠系膜上动脉灌注不良 9 例, 单侧下肢动脉灌注不良 5 例, 脊髓灌注不良 1 例; 17 例患者急诊行腔内修复术及相关辅助治疗, 6 例患者拒绝手术, 予保守治疗。

结果: 6 例保守治疗患者均在 2 周内死亡。17 例接受急诊手术患者均予覆膜支架封堵主动脉第一破口, 其中 13 例封堵第一破口后, 分支动脉灌注不良改善; 1 例第一破口位于降主动脉中段, 先植入裸支架, 扩张主动脉真腔后, 再植入覆膜支架封堵第一破口; 3 例封堵第一破口后, 尚需再植入单侧肾动脉或肠系膜上动脉裸支架。术后 30 d 无死亡病例。17 例均随访 3~36 个月, 1 例术后半年死于心肌梗死, 余均存活且未出现支架相关并发症。

结论: 对于合并器官灌注不良的急性 Stanford B 型主动脉夹层患者, 急诊行腔内修复术, 恢复脏器供血, 是挽救生命的重要方法。 [中国普通外科杂志, 2014, 23(6):775-779]

关键词

动脉瘤, 夹层; 主动脉; 急诊处理; 血管腔内疗法
中图分类号: R654.3

Emergent endovascular repair for acute Stanford type B aortic dissection with malperfusion syndrome

GUO Yuanyuan, YANG Bin, CAI Hongbo, JIN Hui

(Department of Vascular Surgery, the First Affiliated Hospital, Kunming Medical University, Kunming 650032, China)

Corresponding author: JIN Hui, Email: jinhui_kmu@126.com

ABSTRACT

Objective: To evaluate the safety and efficacy of emergent endovascular repair for acute Stanford type B aortic dissection with malperfusion syndrome.

Methods: Between January 2006 and December 2013, a total of 23 patients with acute Stanford type B aortic dissection and concomitant malperfusion syndrome were admitted, and all patients were reliably diagnosed by CT angiography of the whole aorta before operation. Of the patients, 16 cases were male and 7 were female,

收稿日期: 2014-03-04; 修订日期: 2014-05-09。

作者简介: 郭媛媛, 昆明医科大学附属第一医院讲师, 主要从事大动脉疾病诊治方面的研究。

通信作者: 金辉, Email: jinhui_kmu@126.com

and aged 42 to 68 years; 8 cases were complicated with renal malperfusion (6 cases were unilateral), 9 cases had malperfusion of the superior mesenteric artery, 5 cases had unilateral lower extremity malperfusion, and one case suffered from spinal cord malperfusion; 17 cases received emergent endovascular repair and associated adjuvant treatment, and 6 cases who refused the procedure underwent conservative treatment.

Results: All the 6 patients undergoing conservative treatment died within 2 weeks. Closure of the primary entry tear with a covered stent-graft was performed in all of the 17 patients who received emergent operation; among whom, malperfusion of the aortic branches was improved in 13 cases after closure of the primary entry tear; in one case with the primary entry tear located at the middle portion of the descending aorta, a bare stent placement was performed first to dilate the true lumen and then the primary entry tear was closed with a covered stent-graft; 3 patients underwent additional bare stent placement for one renal artery or superior mesenteric artery after closure of the primary entry tear. No death occurred in 30 d after operation. During the follow-up period of 3 to 36 months for the 17 patients, one case died due to myocardial infarction 6 months after operation, while all the remaining patients were alive and no stent-related complications were observed.

Conclusion: Emergent endovascular repair with restoration of visceral organ blood flow is important method for saving the lives of patients with acute Stanford type B aortic dissection and concomitant malperfusion syndrome.

[Chinese Journal of General Surgery, 2014, 23(6):775-779]

KEYWORDS

Aneurysm, Dissecting; Aorta; Emergency Treatment; Endovascular Therapy

CLC number: R654.3

急性主动脉夹层患者约有 1/3 可出现灌注不良综合征, 即夹层累及重要分支动脉, 导致供血脏器(脊髓、肾脏、消化道、下肢)缺血^[1]。此类患者病情危急, 病死率可高达 50%。合并灌注不良综合征是夹层预后不良的独立预测因素, 一旦确诊应尽快进行干预, 否则靶器官缺血时间过长, 可能出现缺血坏死, 甚至多器官功能障碍等不良后果^[2-4]。急诊覆膜支架腔内修复(thoracic endovascular aortic repair, TEVAR)夹层第一破口, 可降低假腔内压力, 恢复真腔供血, 是首选的治疗措施^[5]。本文将回顾性分析 7 年来在我院急诊行 TEVAR 术的该类患者资料, 以期评估腔内治疗的安全性及疗效。

1 资料与方法

1.1 一般资料

收集 2006 年 1 月—2013 年 12 月我院确诊的急性 Stanford B 型主动脉夹层合并灌注不良综合征的所有患者资料。所有患者均经全主动脉 CT 血管造影(CT angiography, CTA)确诊。其中肾动脉灌注不良 8 例, 3 例表现为急性肾功能不全, 出现少尿或无尿, 肌酐、尿素氮显著升高, 达到血液透析要求; 5 例为 CTA 提示真腔显著受压迫致

肾动脉供血不足, 肌酐、尿素氮均不同程度升高。肠系膜上动脉灌注不良 9 例, 均有消化道缺血表现, 如剧烈腹痛腹胀, 伴恶心呕吐。单侧下肢动脉灌注不良 5 例, 均有不同程度下肢缺血的表现, 如患侧肢体疼痛, 皮温下降, 股动脉以下动脉搏动消失等, 1 例出现足部坏疽。脊髓灌注不良 1 例, 表现为截瘫, 即双侧下肢运动、感觉障碍。

1.2 治疗方法

6 例患者拒绝手术(脊髓灌注不良 1 例, 肠系膜上动脉灌注不良 3 例, 单侧下肢动脉灌注不良 2 例), 予控制血压, 胃肠减压, 血液透析等保守治疗。17 例患者于确诊后 12~48 h 内急诊行 TEVAR。全麻下, 解剖真腔供血侧的股动脉, 套带备控制血流。穿刺股动脉送入“泥鳅”导丝、猪尾管, 到达升主动脉后退导丝, 造影观察夹层破口、累及范围、锚定区长度及管径、分支动脉供血情况等, 制定具体手术方案。

本组 13 例予直接植入覆膜支架封堵第一破口, 包括 4 枚 Captiva 支架, 6 枚 Talent 支架(Medtronic 公司, 美国), 3 枚 Ankura 支架(深圳先健公司, 中国)。封堵第一破口后, 造影显示真腔管径明显扩大, 缺血的分支动脉供血明显改善, 不再予进一步处理。1 例第一破口位于降主动脉中段, 真腔受

压严重,为避免覆膜支架封堵较多胸髓段肋间动脉,甚至脊髓根大动脉,先予植入Sinus-XL裸支架(OptiMed公司,德国),扩张主动脉真腔,造影见真腔供血恢复,各分支动脉通畅,再予覆膜支架封堵第一破口(图1)。3例以覆膜支架封堵主

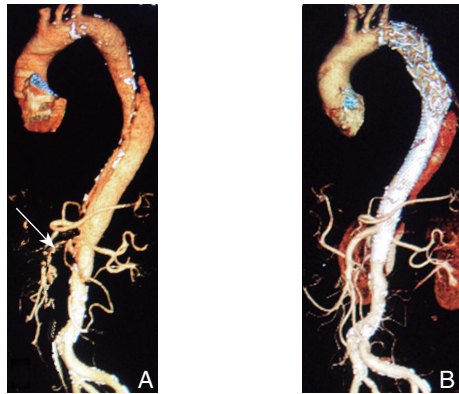


图1 典型病例CTA图像(男,54岁,剧烈腰腹痛,肛门停止排气排便20h入院) A:真腔受压严重,肠系膜上动脉起始段纤细(白色箭头所示);B:急诊先予植入Sinus-XL裸支架,扩张主动脉真腔,再予覆膜支架封堵第一破口,术后1个月假腔血栓化,肠系膜上动脉通畅

Figure 1 CTA images of atypical case of patient (a 54-year-old man presented with severe lumbar and abdominal pain and no passage of flatus and stool for 20 h) A: Serious compression of the true lumen, and narrowing at the beginning of the superior mesenteric artery (as showed by the white arrow); B: Sinus-XL bare stent placement to dilate the true lumen and then closure of the primary entry tear with covered stent-graft, and thrombosis of the false lumen with superior mesenteric artery patency one month after operation

急性肾衰的3例患者术前1d透析1次,术后继续血液透析1~5d,消化道缺血患者术后禁食3~7d,待消化系统症状缓解后逐步进食,其中1例患者术后7d腹痛腹胀未缓解,右中腹压痛明显,予剖腹探查,切除坏死小肠肠段约80cm,后逐渐恢复。患者围手术期均使用硝普钠微量泵入维持血压在130/80 mmHg(1 mmHg=0.133 kPa)以下,术后逐渐过渡为口服多联降压药维持治疗。使用分支支架的患者嘱术后口服阿司匹林1年。

1.3 随访

术后1、6个月,及每年定期复查全主动脉CTA,观察夹层有无发展及逆撕,覆膜支架形态,位置,有无内漏,分支支架通畅情况等。

动脉第一破口后,造影见分支动脉供血无明显改善,继续植入单侧肾动脉裸支架2枚,肠系膜上动脉裸支架1枚(Cordis公司,美国),再次造影,上述动脉血供恢复(图2)。

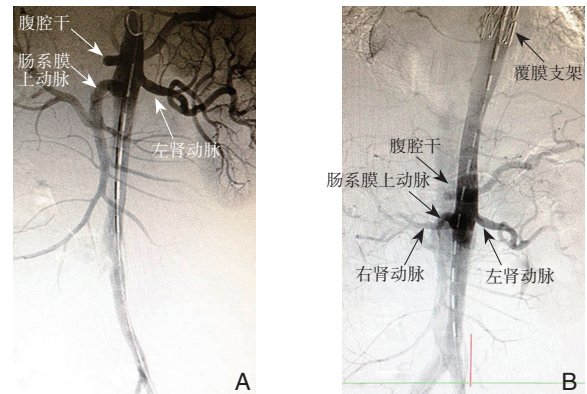


图2 典型病例DSA图像(男,36岁,胸背痛伴左下肢疼痛、麻木、发凉3d入院) A:第一破口位于距左锁骨下动脉起始约2cm处,左髂总动脉,左肾动脉未显影;B:予覆膜支架封堵第一破口后造影,左髂总动脉及左肾动脉显影

Figure 2 DSA images a typical case of patient (a 36-year-old man presented with chest and back pain accompanied by pain, numbness and coldness of the left lower leg for 3 d) A: The primary entry tear locating at about 2 cm distal to beginning of the left subclavian artery, and no visualization of the left common iliac artery and renal artery; B: Radiography showing the visualized left common iliac artery and renal artery following the closure of the primary entry tear

2 结果

2.1 近期治疗效果

6例保守治疗的患者均在2周内死于夹层破裂或多器官功能衰竭。17例接受急诊手术的患者中,3例术前合并急性肾衰竭的患者,术后继续血液透析,肾功能于术后1~7d恢复正常,5例术后次日肾功能即开始好转。3例下肢缺血患者于术后1~7d患肢逐渐恢复血供。6例消化道缺血的患者术后3~14d腹痛腹胀逐渐缓解。术后30d无死亡病例。

2.2 随访

17例患者获随访3~36个月,术后CTA复查示夹层无新发或逆撕,支架段真腔恢复,假腔内血栓形成,支架远端无返血;各分支支架通畅,无移位,

无血栓形成, 1 例肾动脉裸支架术后 1 年出现轻度狭窄, 但肾脏供血及肾功能均可, 嘱延长口服阿司匹林。1 例患者术后半年死于急性心梗, 余均存活且未出现支架相关并发症。

3 讨 论

目前国内对于急性期(发病 2 周内)Stanford B 型主动脉夹层的治疗, 一般主张将患者的血压、心率控制稳定后, 在发病的 2 周后进行 TEVAR, 以避免大动脉撕裂的急性炎症水肿期, 增加手术安全性^[6-8]。但是, 急性期 Stanford B 型主动脉夹层如累及主要分支动脉, 导致急性靶器官缺血症状时, 应尽早恢复分支动脉灌注。否则, 靶器官缺血时间过长, 可能出现肠缺血坏死, 下肢缺血坏死, 不可逆转的脊髓缺血及急性肾功能不全, 甚至多器官功能障碍等不良后果。若超过了治疗“时间窗”, 即使再次开通灌注, 功能也难以恢复甚至出现再灌注损伤加重缺血坏死^[9-10]。

本组未行急诊手术的 6 例患者, 尽管通过积极的对症处理, 如严格控制血压、心率等, 仍然在 2 周内迅速死亡。CTA 提示主动脉一个或多个分支动脉灌注不良, 这些分支动脉或撕裂, 假腔压迫真腔; 或由于主动脉段真腔受压而严重缺血。死亡原因为中毒性休克, 多器官功能衰竭。本组 17 例接受急诊手术的患者, 术后缺血症状均逐步缓解。最长随访时间达 3 年, 未出现新发夹层或支架相关并发症。可见, 及时手术干预, 恢复分支动脉血供, 对于挽救生命有积极意义。

主动脉夹层导致的脏器灌注不良的机制可归纳为两种: 一是在胸腹主动脉处真腔严重受压引起的分支缺血, 二是主动脉夹层累及分支动脉, 真腔被假腔压迫引起的脏器缺血。从夹层的解剖形态学分析, 可分为动力型及静力型^[11-13]。

动力型阻塞往往只有近端破口, 远端无破口或破口相对较小, 缺乏流出道或流出道不畅, 假腔内压力明显高于真腔, 真腔严重受压, 导致主动脉远端血流量不足^[14]。本组 6 例患者属于此型, 覆膜支架封堵第一破口后, 造影提示受累分支血流恢复, 不再进一步处理。

静力型为内膜撕裂至分支血管开口引起, 假腔压迫分支血管真腔, 分支血供可进一步分为真腔供血型、双腔供血型和假腔供血型^[15-17]。本组 11 例属于真腔供血型和双腔供血型, 先行 TEVAR

封堵第一破口, 视受累分支血管的灌注情况, 决定是否同期植入裸支架恢复受累脏器血流灌注。3 例患者同期植入单侧肾动脉裸支架, 肠系膜上动脉支架, 以恢复分支血供。本组尚无分支动脉远端无破口的假腔供血型, 对于此类病例, 封堵主动脉近端撕裂口会隔绝内脏供血来源, 导致缺血加重, 可先予开窗术, 创造返流血供应缺血分支。如果多条分支血管受累, 应优先处理肠系膜上动脉和肾动脉受压迫的情况, 因为胃肠道和肾对缺血的耐受性很差^[18-20]。

手术治疗之外, 尚需配合积极的对症处理。对于合并肾脏缺血的患者, 若术前已达到透析标准, 则积极透析治疗, 以防血钾过高导致猝死, 或尿素氮、肌酐过高对全身各系统造成损害, 并为手术创造条件。术后继续血液透析除了代偿尚未完全好转的肾功能, 还有助于造影剂排出, 减轻造影剂的毒副作用。合并消化道缺血者, 诊断明确以后给予禁食、肠外营养治疗, 以减轻胃肠道血液需求负荷。部分患者术后消化系统缺血症状迅速缓解, 逐步恢复饮食。但也有患者术后腹痛等症状持续, 予继续禁食、肠外营养, 密切观察是否需进一步手术恢复肠系膜上动脉血供。对于肢体缺血患者, 患肢严格保温但避免热敷, 术后适当活动患肢关节, 收缩患肢肌肉, 促进功能恢复并预防静脉血栓形成。

综上所述, 对于合并灌注不良的急性期 Stanford B 型夹层患者, 急诊行 TEVAR 封堵第一破口, 改善分支动脉缺血状态, 是挽救生命的重要方式。一旦确诊, 应尽快根据缺血类型, 选择不同的方式尽快手术干预。

参考文献

- [1] White RA, Miller DC, Criado FJ, et al. Report on the results of thoracic endovascular aortic repair for acute, complicated, type B aortic dissection at 30 days and 1 year from a multidisciplinary subcommittee of the Society for Vascular Surgery Outcomes Committee[J]. *J Vasc Surg*, 2011, 53(4):1082-1090.
- [2] 袁丽琴, 舒畅. 主动脉夹层急诊诊断的研究进展 [J]. *中国普通外科杂志*, 2012, 21(12):1562-1565.
- [3] 舒畅, 方坤. 复杂性 Stanford B 型主动脉夹层的腔内治疗 [J]. *中国血管外科杂志: 电子版*, 2012, 4(4):212-213.
- [4] Lombardi JV, Cambria RP, Nienaber CA, et al. Prospective multicenter clinical trial (STABLE) on the endovascular treatment of complicated type B aortic dissection using a composite device design[J]. *J Vasc Surg*, 2012, 55(3):629-640.
- [5] 舒畅, 罗明尧, 李全明, 等. 急诊腔内修复治疗合并严重并发症

- 的急性 B 型主动脉夹层 [C]// 中国心脏大会 (CHC)2011 暨北京国际心血管病论坛论文集. 北京: 国家心血管病中心, 2011:299.
- [6] 李全明, 舒畅, 姜晓华, 等. Stanford B 型主动脉夹层的血管腔内治疗: 附 158 例报告 [J]. 中国普通外科杂志, 2009, 18 (6):6-9.
- [7] 常光其. 慢性 Stanford B 型主动脉夹层动脉瘤的腔内治疗 [J]. 中国血管外科杂志: 电子版, 2010,2(3):140-142.
- [8] 符伟国, 岳嘉宁. 主动脉夹层腔内治疗的中远期疗效和面临的问题 [J]. 外科理论与实践, 2011,16(2):112-116.
- [9] Doguet F, Canville A, Lebreton G, et al. Repair of intraoperative aortic dissection associated with malperfusion syndrome using a combination of open and endovascular techniques[J]. J Card Surg, 2011, 26(2):212-214.
- [10] Ryan C, Vargas L, Mastracci T, et al. Progress in management of malperfusion syndrome from type B dissections [J]. J VascSurg, 2013, 57(5):1283-1290.
- [11] Loewe C, Czerny M, Sodeck GH, et al. A new mechanism by which an acute type B aortic dissection is primarily complicated, becomes complicated, or remains uncomplicated[J]. Ann ThoracSurg, 2012, 93(4):1215-22.
- [12] Alsac JM, Girault A, El Batti S, et al. Experience of the Zenith Dissection Endovascular System in the emergency setting of malperfusion in acute type B dissections[J]. J VascSurg, 2014, 59(3):645-650.
- [13] Nienaber CA, Kische S, Ince H, et al. Thoracic endovascular aneurysm repair for complicated type B aortic dissection[J]. J VascSurg, 2011, 54(5):1529-1533.
- [14] O'Donnell S, Geotchues A, Beavers F, et al. Endovascular management of acute aortic dissections[J]. J VascSurg, 2011, 54(5):1283-1289.
- [15] Trimarchi S, Tolenaar JL, Tsai TT, et al. Influence of clinical presentation on the outcome of acute B aortic dissection: evidences from IRAD [J]. J CardiovascSurg (Torino), 2012, 53(2):161-168.
- [16] 汪忠镐. 主动脉夹层的治疗策略及手术要点 [J]. 临床误诊误治, 2012,25(11):1-5.
- [17] Sfyroeras GS, Rubio V, Pagan P, et al. Endovascular management of malperfusion in acute type B aortic dissections[J]. J EndovascTher, 2011, 18(1):78-86.
- [18] Nienaber CA. Influence and critique of the INSTEAD Trial (TEVAR versus medical treatment for uncomplicated type B aortic dissection)[J]. SeminVascSurg 2011, 24(3):167-171.
- [19] Midulla M, Renaud A, Martinelli T, et al. Endovascular fenestration in aortic dissection with acute malperfusion syndrome: immediate and late follow-up[J]. J ThoracCardiovascSurg, 2011,142(1):66-72.
- [20] Naughton PA, Garcia-Toca M, Matsumura JS, et al. Complicated acute type B thoracic aortic dissections: endovascular treatment for visceral malperfusion and pseudoaneurysms[J]. Vasc Endovascular Surg, 2011, 45(3):219-226.

(本文编辑 姜晖)

本文引用格式: 郭媛媛, 杨斌, 蔡红波, 等. 急诊腔内修复术治疗合并灌注不良综合征的急性 Stanford B 型主动脉夹层 [J]. 中国普通外科杂志, 2014, 23(6):775-779. doi: 10.7659/j.issn.1005-6947.2014.06.014

Cite this article as: GUO YY, YANG B, CAI HB, et al. Emergent endovascular repair for acute Stanford type B aortic dissection with malperfusion syndrome[J]. Chin J Gen Surg, 2014, 23(6):775-779. doi: 10.7659/j.issn.1005-6947.2014.06.014

《中国普通外科杂志》声明

我们发现, 近期有人假冒《中国普通外科杂志》编辑部的名义, 在互联网上发布征稿信息或谎称能包在本刊发表学术论文, 并向投稿人、作者收取发表费, 这不仅严重损害了我编辑部的声誉, 更严重侵犯了投稿人、作者的合法权益。在此, 本编辑部郑重声明: 本刊没有设立其他采编点和分支机构, 也从未委托任何单位和个人组稿。我刊用稿以文章的学术质量为唯一标准, 实行三审制和匿名审稿制, 不向作者收取审稿费用; 版面费是在稿件经三审定稿、录用、发排后按相关规定收取。敬请各位投稿人、作者在投稿前认真核对本编辑部联系方式, 保护自己的合法权益, 以免上当受骗。

请作者投稿前确认以下信息:

中国普通外科杂志投稿网站: www.zpwz.net

编辑部联系方式: 0731-84327400; Email: pw4327400@126.com

编辑部地址: 湖南省长沙市开福区湘雅路 87 号湘雅医院内 1-102

中国普通外科杂志编辑部