

## · 临床研究 ·

# 聚丙烯酰胺水凝胶注射式隆乳术后 哺乳期感染及其处理

王珍祥 戴霞 任校峰 李世荣 吴军

**【摘要】** 目的 探讨聚丙烯酰胺水凝胶注射式隆乳术后哺乳期感染的最佳处理途径,拟提高该并发症处理的成功率。方法 对28例聚丙烯酰胺水凝胶注射式隆乳术后哺乳期感染患者采用手术取出材料、残腔灌洗、药物连续冲洗、负压引流坏死物等综合治疗手段,彻底控制感染与炎症。结果 28例患者治疗1~2周后,乳腺内感染得到控制,残腔及坏死组织全部被清除,感染炎症愈合,完整保留乳房,未有复发。结论 对注射隆乳感染这类严重并发症,用手术加有效药物控制等方法正确处理,切实有效,能够保持乳房组织结构完整。

**【关键词】** 聚丙烯酰胺水凝胶;注射;隆乳术;哺乳期;感染

**【中图分类号】** R655 **【文献标识码】** A

**Treatment of infection during lactation in patients with augmentation mammoplasty with hydrophilic polyacrylamide gel injection** WANG Zhen-xiang, DAI Xia, REN Xiao-feng, LI Shi-rong, WU Jun. Department of Plastic and Aesthetic Surgery, Southwest Hospital, Third Military Medical University, Chongqing 400038, China

**【Abstract】 Objective** To explore an optimized approach for treatment of breast infection during lactation in women with augmentation mammoplasty with hydrophilic polyacrylamide gel (HPG) injection in order to raise the success rate of treating the complication. **Methods** Twenty-eight patients who had accepted augmentation mammoplasty with HPG injection appeared breast infection during lactation. Operation was performed to remove the HPG and clear the cavities, and treatment with continuous washing with medicine and negative pressure drainage was carried out. After the combined therapy the infection and inflammation were controlled thoroughly. **Results** The treatment time for all patients was 1 to 2 weeks. The breast infection and inflammation were controlled, and the residual cavity and necrotic tissue were cleared out. All patients were cured. The ultrasonic examination showed no visible HPG or infection in the breast and the breast was completely conserved. No recurrence happened. **Conclusion** For breast infection during lactation in women with augmentation mammoplasty with HPG injection, an effective therapeutic method is surgery combined with efficient antibiotic medicine. A complete breast can be preserved with this treatment.

**【Key words】** hydrophilic polyacrylamide gel; injection; augmentation mammoplasty; lactation; infection

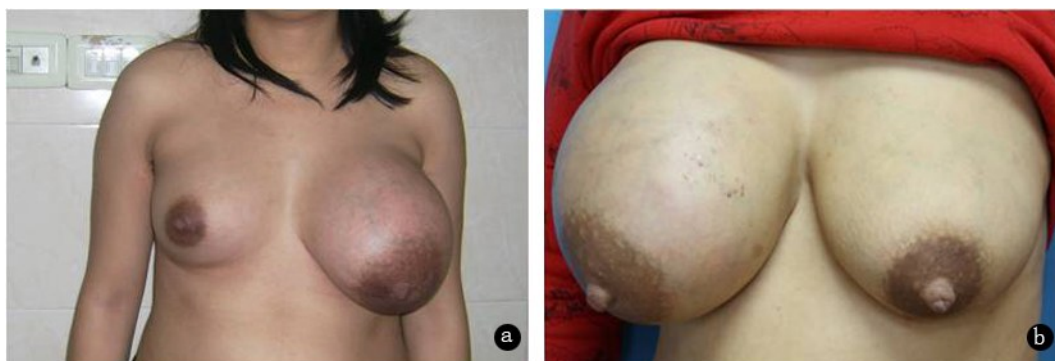聚丙烯酰胺水凝胶 (hydrophilic polyacrylamide gel, HPG) 为隆乳填充材料,

在临床应用已有 20 多年,使用人数超过 15 万,社会人群数量十分庞大,并发症的报道越来越多,处理不当会造成严重后果<sup>[1-3]</sup>。注射式隆乳术后必须禁忌哺乳,但手术医师往往有意回避,导致哺乳期感染发生率超过 50%,因此特别值得关注此问题。2001 年 3 月至 2009 年 12 月,笔者共处理 28 例注射式隆乳术后哺乳期出现感染的患者,采用手术抽吸、残腔灌洗、药物治疗等综合手段,能保持在术后 1~2 周内控制感染,炎症愈合,乳房完整,外形良好,效果满意,处理经验值得借鉴。

## 1 资料和方法

### 1.1 临床资料

患者 28 例,年龄 22~33 岁,平均 26 岁,行 HPG 注射式隆乳时间为 1~7 年,术后乳房外形均呈半球形,手感柔软,无硬结,无发热、疼痛等自觉症状。患者哺乳 1 周至 1 个月时,逐渐出现局部及全身发热,乳房红肿变硬,乳头膨出,伴有胀痛,触压痛,疼痛难忍(图 1)。就诊时表现为患侧乳房进行性肿大,皮肤有暗红色瘀斑或呈青紫色,伴有胀痛和发热,触压痛觉明显,局部发热,皮肤张力高,可有波动感,按压后有浑浊的乳白色液体从乳头流出,闻有异味。患者自觉全身酸软乏力,体温 37.5~39.1 °C,白细胞  $(10.5\sim 27.3)\times 10^9\text{ L}^{-1}$ 。单侧感染者 20 例,双侧感染者 8 例。



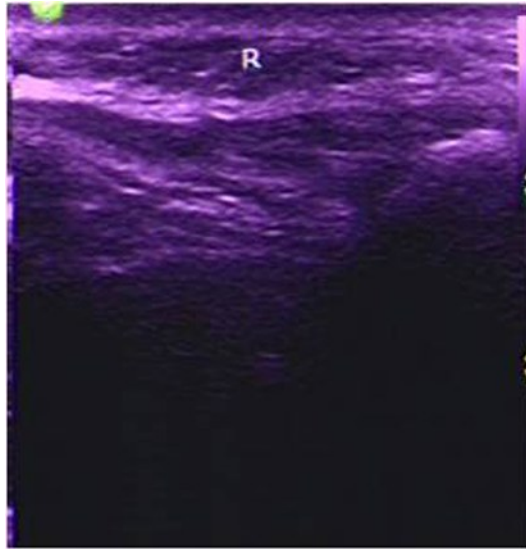
a: 患者哺乳 7 d 时,左侧乳腺出现感染症状,明显肿大,接近右侧乳腺的 3 倍;b: 另一患者哺乳 10 d 时,双侧乳腺出现感染症状,明显肿大,发热,自觉波动感明显。

图 1 患者哺乳后乳腺感染症状明显

术前行乳腺彩色超声检查,定位并标记注射物范围。可见水凝胶散布于皮下、乳腺组织内、乳房后间隙、胸大肌筋膜下、胸大肌内,并与乳汁混合,存在多个腔隙(图 2)。感染后乳房的层次不清,结构混乱,边界不明,内部回声减低,加压后呈流动状,周围血流信号增多。

### 1.2 手术方法

在局部加镇静麻醉下,沿乳晕下半缘设计手术切口,切口长度为 2~3 cm,



乳腺内存在巨大腔隙,回声减低,液化程度高。

图2 患者哺乳7 d时乳腺超声检查结果

沿腺体表面向下分离至乳房下极,切开乳腺组织,进入水凝胶存在的腔隙。术者用手指深入腔隙,充分游离各个囊腔,以特制的刮匙清除囊腔内的水凝胶,并以双氧水及大量生理盐水多次彻底冲洗囊腔。在保证局部形态及功能的前提下尽可能去除肉眼可见的水凝胶组织,直至肉眼不能发现水凝胶成分或变性组织,最后用抗生素液体灌洗。腔内放置负压引流,术区加压包扎。术后在充分引流的基础上以双氧水、生理盐水反复冲洗,并酌情应用抗生素液灌洗,逐渐引导残腔封闭。术中取出的水凝胶及组织行细菌培养并做病理检查。

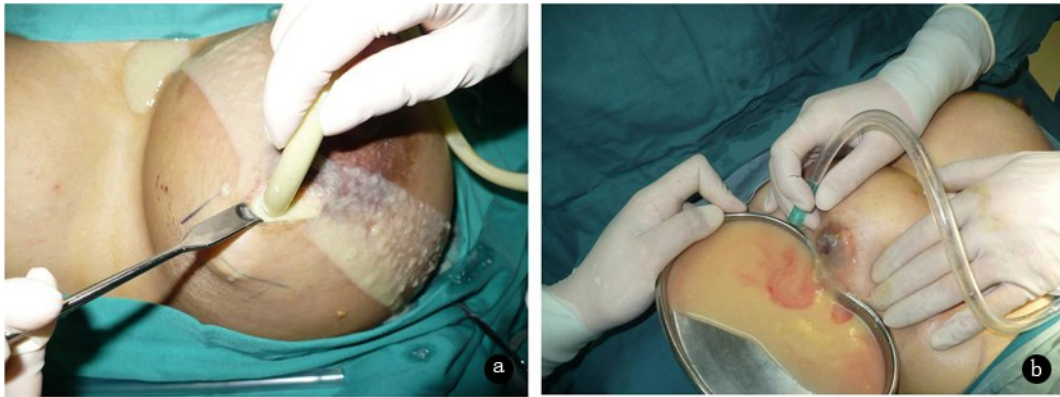### 1.3 病理学检查

切除的乳腺组织与感染交界处组织块,一部分行 HE 常规切片染色,另一部分迅速浸入 3% 戊二醛溶液固定 2 h,用 0.11 mol/L 磷酸缓冲液冲洗,1% 锇酸固定 2 h 后,行逐级酒精、丙酮脱水,环氧树脂 618 包埋,半薄切片定位、超薄切片经醋酸铀和枸橼酸铅双重染色,Philips EM208S 型透射电镜观察。

## 2 结果

### 2.1 术中发现

切开患侧乳房皮肤软组织后见淡黄色或黄白色脓液流出,HPG、乳汁混杂于脓液内(图3)。HPG 清洗后呈“鱼籽样”的乳白色细颗粒,在脓肿以外的皮下层,腺体层和肌层内也见散在分布的 HPG,还见部分掺杂血性分泌物或大小不一的血凝块。术中见 HPG 水凝胶呈淡黄色或淡红色细小半透明颗粒聚集,呈糊状,脓液与乳汁混合,囊壁包膜薄而质脆,广泛散布在组织中,难以彻底清除。结缔组织与 HPG 粘连,部分组织发生变性,呈胶质状。

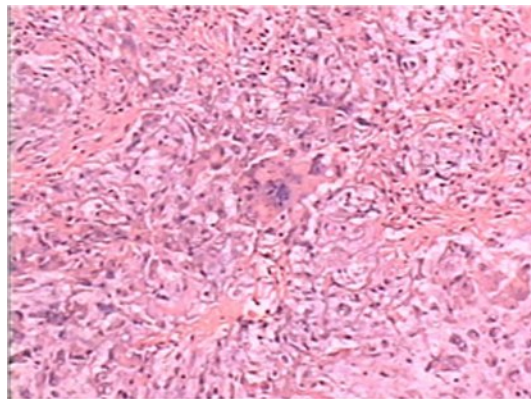


a:切开乳腺组织,大量脓液喷出,HPG 水凝胶呈淡黄色或淡红色细小半透明颗粒聚集;b:脓液与乳汁混合,并有出血。

图 3 术中见乳腺感染症状明显

### 2.2 辅助检查结果

病理检查结果显示,乳腺组织内、肌肉间隙有异物堆积,皮下、胸肌筋膜内异物广泛存留。在乳腺组织和注射的 HPG 周围有大量炎症细胞及少量纤维细胞包绕。受累胸大肌的细胞结构消失,肌浆溶解,呈细颗粒状,相互融合,不规则的紫蓝色异物为 HPG(图 4、5);同时,扫描电镜下可见到体积大、形态不规则、胞质红染的多核细胞及被吞噬的异物(图 6)。细菌培养均为常见病原菌感染,药敏试验选择敏感的抗生素。



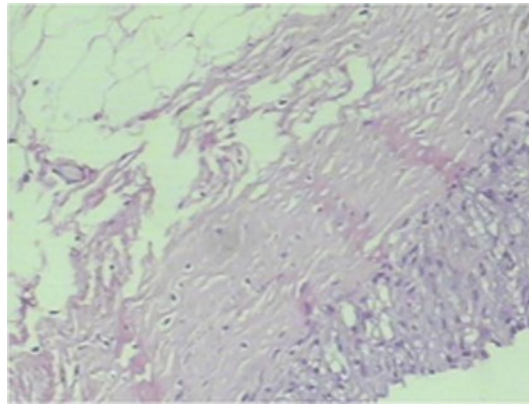
乳腺感染症状明显,出现大量粒细胞、巨噬细胞等炎症性细胞,组织结构不清。

图 4 感染乳腺组织切片检查(HE 染色 ×400)

### 2.3 手术疗效

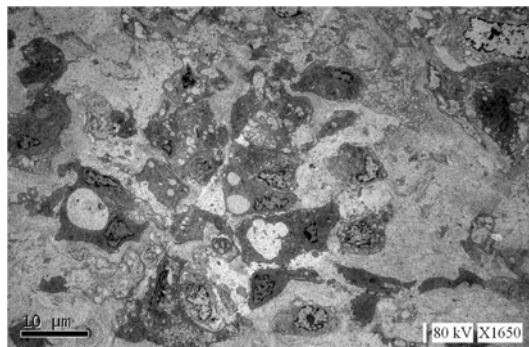
综合治疗后,28 例哺乳期患者乳腺内感染逐渐得到控制,炎性症状渐渐减轻直至完全消失,在拔出负压吸引的引流条时已无分泌物外溢,乳房触诊无包块、无空腔、无波动感,切口愈合。残腔全部被清除,完整保留了乳房组织(图 7)。平均治疗时间为 8 d,最长愈合时间为 14 d。单侧乳腺感染者经抗炎治疗后,另一侧乳房并未出现继发感染。

乳腺彩色超声复查,未见 HPG 散布于皮下、乳腺组织内、乳房后间隙、胸大



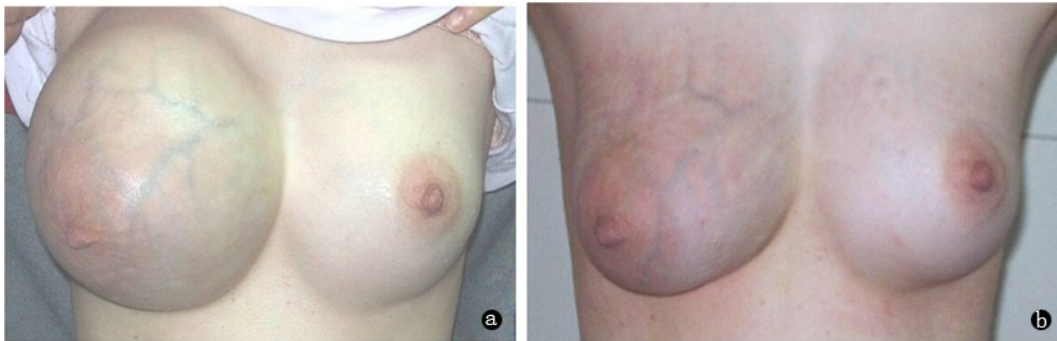乳腺感染症状明显,出现炎症性细胞并伴异物肉芽肿。

图5 感染乳腺肉芽肿组织切片检查(HE染色 ×400)



可见体积大、形态不规则、胞质红染的多核细胞和被吞噬的异物。

图6 透射电镜下乳腺炎性组织细胞的反应(×1650)



a:患者哺乳后出现右乳感染,5 d时逐渐肿大,血管充盈明显,外形达排球大小,约为左侧的2倍;b:手术后14 d右侧乳房已恢复,外形接近左侧,乳腺内无包块、无空腔、无波动感,残腔全部被清除。

图7 注射式隆胸术后哺乳期感染者治疗前后比较

肌筋膜下和胸大肌内,注射后存在的多个腔隙完全消失(图8)。

## 2.4 随访结果

28例哺乳期感染者术后随访3~12个月(中位随访时间为7个月),所有患者的乳房外形满意,手感柔软。超声复查,未见HPG聚集、残存异物散布及再次形成腔隙,感染后乳腺与胸大肌组织部分恢复原有结构。

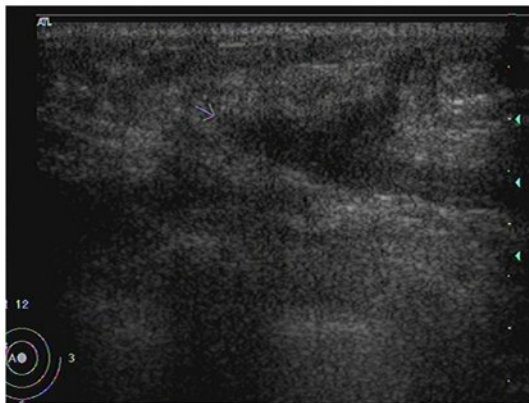


图8 患者手术后14 d时乳腺超声检查结果

### 3 讨论

HPG是一种胶冻状物质,无色透明,pH7.0~8.5,是由丙烯酰胺和甲基丙烯酰胺聚合交联而成的网状结构的多聚体。由于单体丙烯酰胺可使神经、肌肉功能失调和对皮肤有刺激性,因而游离单体的含量不得超过0.05%。方彰林等<sup>[4]</sup>认为,HPG生物相容性好,炎性反应小,周围形成的纤维包膜疏松而完整,呈透明状,张力小,但被纤维组织分割的现象在肌层最明显,因而必须掌握好注射层次。霍孟华等<sup>[5]</sup>认为,丙烯酰胺单体可经皮肤、呼吸道及消化道吸收,分布于肾、肝、脑等处,产生神经毒性作用,引起共济失调、四肢无力,但局部组织反应轻微。由于注射后局部弹力、密度、压力、外力和重力等因素的作用,会有组织间隙发生扩散和移动。

乳腺后间隙是位于腺体层和肌层间的潜在间隙,内含疏松结缔组织、血管和淋巴结等,其厚薄程度一般与皮下脂肪成正比。正常女性的乳腺后间隙较薄,尤其是乳房发育不良者,甚至高频超声也难以分辨。注射式隆乳是在没有影像学引导下进行的手术,很难保证针尖准确地进入乳腺后间隙,过浅或过深都将导致假体被注入在乳腺后间隙外的层次中。在进针时,针尖经过腺体层可能损伤腺叶和输乳管。另外,注射假体形成高压,假体可沿针道扩散,若压迫输乳管可使其狭窄。在哺乳期分泌乳汁时,上述因素将影响乳汁排出而形成淤积,成为感染的基础,有利于细菌的生长繁殖。值得强调的是,对注射隆乳的女性,一定要告之不可哺乳!否则,由于乳汁排出困难而形成淤积,在乳腺内形成极富蛋白质的细菌培养基,极易引起感染,造成非常严重的后果<sup>[6-7]</sup>。

一旦出现感染,由于多种原因合并存在,治疗变得复杂而棘手。保守抗炎治疗大多无效,即使有效,病程漫长而易复发,处理不当会造成组织萎缩、切除乳房等严重后果。所以,手术治疗是首选的方法。多数手术者认为,乳房下皱襞切口较好,原因是易操作,视野暴露好,低位引流效果佳。但下皱襞切口会形成很长一条明显的瘢痕,且乳房形状上半部分多、下半部分少,外观效果很

差。此结果对女性的心理打击很大,影响其生活质量。笔者采用乳晕切口,瘢痕不明显,乳房形状更好,同时通过负压引流,乳房内残留物清除彻底<sup>[8]</sup>。

手术操作的主要步骤为:(1)术前均行乳腺彩色超声检查,将注射物定位并标记范围。根据彩色B超判断其分布情况、分隔多少、组织各层次的储留量<sup>[9]</sup>。(2)用手指钝性分离乳腺内各个分隔,仔细探明每个层次的感染程度,不留死腔,必要时可使用内窥镜。(3)用刮匙尽可能刮除HPG,适当剪除肉芽组织。利用水凝胶的亲水性,以双氧水、含抗生素的生理盐水于残腔内反复冲洗,直到肉眼看不见水凝胶与感染物<sup>[7]</sup>。(4)持续的负压引流。(5)最为关键的是,术后用含敏感抗菌谱的抗生素生理盐水或双氧水反复冲洗乳房内残腔,彻底引流出腔内分泌物。必要时,于内窥镜下彻底清除<sup>[10]</sup>。经过治疗,乳房内残腔会自然愈合。注射式隆乳术后感染是严重的并发症,需要有效、彻底、综合的治疗手段。只要治疗得当,不会导致切除乳房等严重后果。笔者介绍的治疗方法比较有效,随访3~12个月,患者未发生再次感染,其经验可以借鉴。

## 参考文献

- [1] 司亚卿,王佳辰,崔正军,等. 腔镜下聚丙烯酰胺水凝胶隆乳后硬结并发症的处理[J]. 中国内镜杂志, 2009, 15(9): 970-974.
- [2] Lau PP, Chan AC, Tsui MH. Diagnostic cytological features of polyacrylamide gel injection augmentation mammoplasty[J]. Pathology, 2009, 41(5):443-447.
- [3] 黄海滨,陈剑名,郝新光,等. 聚丙烯酰胺水凝胶注射式隆乳术晚期并发症及其处理[J]. 中国美容医学, 2009, 118(2): 145-147.
- [4] 方彰林,罗汇东,孙瑛. 聚丙烯酰胺凝胶作为软组织填充材料的研究及临床应用[J]. 当代医学, 1999, 5(11):33-34.
- [5] 霍孟华,黄金井,戚可名. 聚丙烯酰胺水凝胶毒副作用的实验研究[J]. 中华整形外科杂志, 2002, 18(2):79-81.
- [6] 刘治强,刘立刚. 聚丙烯酰胺水凝胶注射式隆乳术后并发感染的治疗[J]. 中华医学美容杂志, 2005, 11(5):308-309.
- [7] Leung KM, Yeoh GP, Chan KVV. Breast pathology in complications associated with polyacrylamide hydrogel (PAAG) mammoplasty[J]. Hong Kong Med J, 2007, 13(2):137-140.
- [8] 孙东宝,乔群,岳颖,等. 聚丙烯酰胺水凝胶注射式隆乳术后并发症的处理[J]. 中华整形外科杂志, 2004, 20(3): 200-202.
- [9] Ox BS. Autologous fat injection and breast augmentation[J]. Med J Aust, 1988, 149(2):284-296.
- [10] 范林军,姜军,杨新华,等. 全腔镜乳房皮下腺体切除术:附96例报告[J/CD]. 中华乳腺病杂志:电子版, 2008, 2(4): 407-416.

(收稿日期:2010-06-24)

(本文编辑:罗承丽)

王珍祥,戴霞,任校峰,等. 聚丙烯酰胺水凝胶注射式隆乳术后哺乳期感染及其处理[J/CD]. 中华乳腺病杂志:电子版, 2011, 5(1):23-29.