三维 CT 血管造影联合神经内镜辅助显微手术治疗颅内动脉瘤

王知非, 廖达光, 张天一

(中南大学湘雅三医院神经外科, 长沙 410013)

[摘要] **目的:**探讨三维 CT 血管造影(3D-CTA)模拟手术联合神经内镜在颅内动脉瘤外科手术中的应用价值。**方法:**选择经手术证实的颅内动脉瘤 38 例,术前均行 3D-CTA 检查并进行动脉瘤手术模拟,确定动脉瘤位置及其与载瘤动脉的关系,术中手术显微镜下夹闭动脉瘤前后,神经内镜观察动脉瘤蒂结构和穿通支,并证实动脉瘤夹的位置。**结果:**术前 3D-CTA 能清晰地显示动脉瘤及其与周围血管和骨结构的关系,与手术中所见基本一致,在内镜下可清楚观察动脉瘤周围的解剖,特别是细小穿动脉。术后复查 3D-CTA,均显示动脉瘤夹闭满意。**结论:**3D-CTA 模拟手术有助于迅速找到并显露动脉瘤,神经内镜辅助有利于深部血管的保护,二者联合对提高手术成功率,降低手术后并发症有一定价值。

[关键词] 颅内动脉瘤; 三维 CT 血管造影; 神经内镜; 显微手术

DOI:10.3969/j.issn.1672-7347.2010.05.015

Three-dimensional computed tomograph angiography and neuroendoscope assisted microsurgery for intracranial aneurysm

WANG Zhifei, LIAO Daguang, ZHANG Tianyi

(*Department of Neurosurgery, Third Xiangya Hospital, Central South University, Changsha* 410013, *China*)

Abstract: Objective To determine the role of 3-dimensional computed tomograph angiography (3D-CTA) and neuroendoscope in intracranial aneurysm, and to analyze its benefits. **Methods** A total of 38 patients with intracranial aneurysm were confirmed by operation. All the patients were examined by 3D-CTA before the operation and surgical simulation was conducted to ensure the location of aneurysm and its relationship with parent aneurysm artery. Endoscopy was used as an adjunct before and after the microsurgical treatment to observe the neck anatomic features and perforating branches and to verify the optimal clipping position. **Results** Pre-operative 3D-CTA clearly displayed the aneurysm and their relation with the parent aneurysm artery, the aneurysm, the periphery vessel, and bony structures, according to demonstration during the operation. Endoscope clearly showed the anatomy around aneurysm, especially the perforating branches. Postoperative 3D-CTA showed satisfactory aneurysm clipping. **Conclusion** Stimulation surgery of 3D-CTA is helpful in finding and exposing aneurysm. Neuroendoscope is very useful for protecting deep blood vessels.

收稿日期(Date of reception) 2009-12-08

作者简介(Biography) 王知非,硕士,副教授,副主任医师,主要从事脑血管病的外科治疗研究。

通信作者(Corresponding author) 廖达光, E-mail:doctorwangzhifei@163.com

Combination of the two can increase the operation success ratio and reduce postoperative complications.

Key words: intracranial aneurysm; three dimensional computed tomograph angiography; neuroendoscope; microsurgery

颅内动脉瘤手术成功率的提高依赖于显微外科技术的进步、医学影像学的发展和手术设备器械的改进,三维 CT 血管造影(3D-CTA)可以对手术进行模拟,在术前发现手术中可能出现的问题,便于手术中定位,减少手术激惹,降低手术后血管痉挛,提高手术成功率[1]。神经内镜作为微创神经外科的重要分支,在神经外科的应用越来越广泛[2],其在动脉瘤外科手术中的应用,可增强光照并放大动脉瘤周围图像,减少误夹和夹闭不全。中南大学湘雅三医院神经外科从 2007 年 2 月至 2009 年 7 月应用以上 2 种技术配合显微手术夹闭颅内动脉瘤 38 例,现将结果报道如下。

1 材料与方法

1.1 一般资料

患者 38 例,男 23 例,女 15 例,年龄 25~68(47.5±2.8)岁。按动脉瘤的部位分为:颈内动脉、后交通动脉瘤 25 例;大脑前动脉、前交通动脉瘤 11 例;大脑中动脉动脉瘤 2 例。临床表现为典型的蛛网膜下腔出血症状,其中出现不同程度意识障碍 4 例,视物模糊 2 例,眼睑下垂 10 例,复视 2 例,眩晕 1 例,有精神症状 5 例,偏身肢体麻木、瘫痪 3 例。10 例有高血压病史,9 例发病前有明显诱因。入院时 Hunt-Hess 分级:Ⅰ级 16 例,Ⅱ级 18 例,Ⅲ级 4 例。出院时进行格拉斯哥预后评分(GOS)。

1.2 主要仪器

30°成角硬质内镜为德国蛇牌公司产品;手术显微镜为德国卡尔蔡司公司产品;NIKA 摄像机为日本尼康公司产品。64 排螺旋 CT 机及 Extended Brillince Workspace V4.0 三维图像软件为荷兰飞利浦公司产品。

1.3 术前检查

所有患者入院后立即行头颅 CT 平扫和 3D-CTA 检查,均表现为蛛网膜下腔出血,其中 10 例出血破入脑室,6 例脑内血肿。术前 3D-CTA 以常规条件采集数据,用容积显示(VR)技术对原始数据进行重建。用 Extended Brillince Workspace V4.0 三维图像软件处理后期图像,要求显示动脉瘤及其重要毗邻结构;并通过旋转、切割,对手术入路进行术前模拟。

1.4 手术治疗

38 例患者在动脉瘤出血 3 d 内接受手术夹闭术。采用翼点入路。手术经过:硬膜剪开并悬吊固定,上显微镜和自动撑开器,充分解剖侧裂,放出脑脊液,继续向颅底解剖脑池,遇到小静脉可电凝剪断,直至大脑中动脉 1 段(M1)和大脑前动脉 1 段(A1)分叉处,此处蛛网膜常常较厚,锐性切开,再依次打开颈内动脉池内外两部分和视交叉池,完全显露颈内动脉 2 段(C2)、颈内动脉 1 段(C1)、A1、M1(根据手术需要,可以只显露其中一支),这样载瘤动脉的近端随时可以阻断,以防术中动脉瘤破裂出现致命性出血,再依据 3D-CTA 图像,确定动脉瘤的空间位置及其与周围血管和颅底骨性结构的关系,充分松解载瘤动脉的蛛网膜,必要时可以磨除颅底骨质,显露动脉瘤,分离动脉瘤颈,必要时术中临时阻断供瘤动脉。本组 3 例术中临时阻断供瘤动脉近端,最长阻断时间为 15 min,选择合适的动脉瘤夹夹闭动脉瘤。动脉瘤夹闭前后用内镜观察动脉瘤颈周围结构,特别注意瘤颈、载瘤动脉、重要动脉分支和深部穿动脉,保证既夹闭动脉瘤又不损伤正常动脉。在解剖脑池过程中,尽可能清除积血,而且常规局部应用罂粟碱以减轻血管痉挛。

2 结 果

38 例患者手术中均能准确找到动脉瘤并显露,其空间结构与手术前 3D-CTA 模拟手术的图像一致,3 例患者手术中发生动脉瘤破裂出血,均能在第一时间控制载瘤动脉近端临时阻断近段载瘤动脉最长不超过 15 min,其中 1 例前交通动脉瘤,临时阻断双侧 A1,瘤颈宽大,而且已经撕

裂,改行孤立术,术后并发严重血管痉挛致重残。神经内镜可清楚观察载瘤动脉及其细小的穿动脉(包括术前 3D-CTA 未能显示的细小动脉,图1),夹闭动脉瘤后未见误夹和夹闭不全。未出现与使用神经内镜直接相关的并发症。术后复查 3D-CTA,均未发现明显的动脉瘤残颈。出院时 GOS 预后评分:5 分32 例、4 分 3 例、3 分 2 例、2 分 1 例。

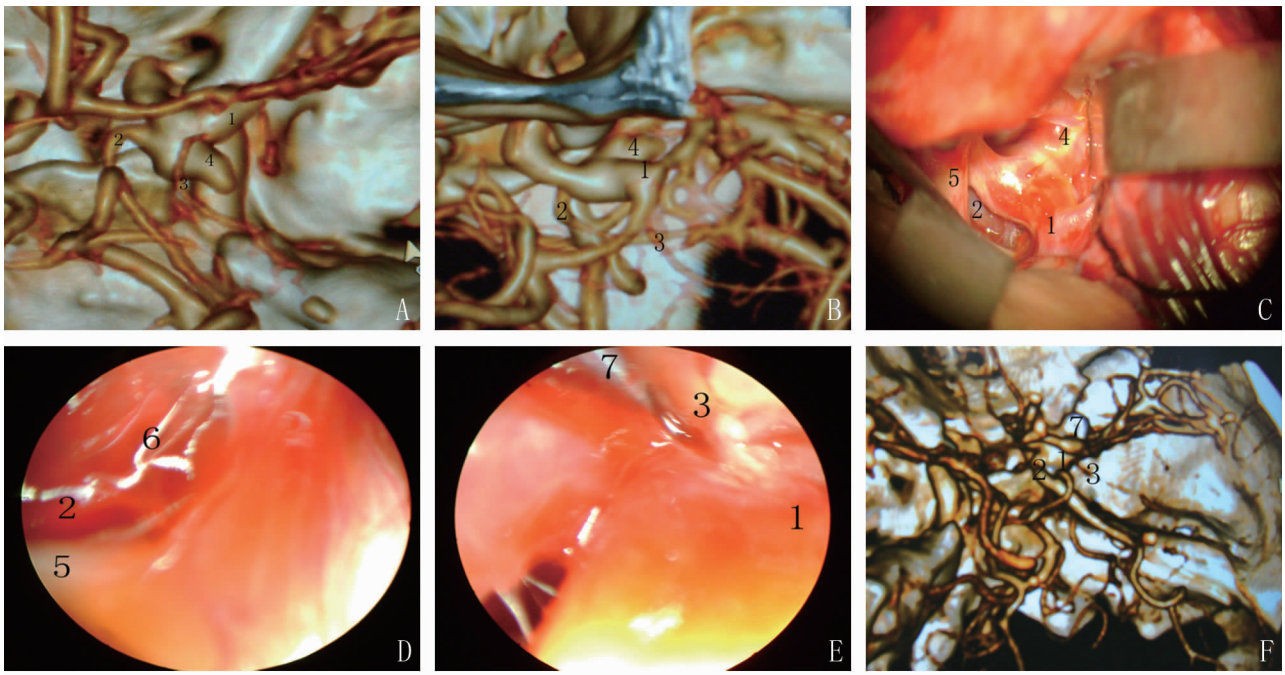

图 1　动脉瘤术前、术中和术后表现。A:术前 CTA 显示,动脉瘤自颈内动脉和后交通动脉之间发出,与脉络膜前动脉关系密切,动脉瘤向后下生长;B:术前 CTA 模拟翼点入路所见;C:术中图像,第二间隙可见后交通动脉;D:动脉瘤夹闭后,第二间隙后方置入内镜,可见后交通动脉和自颈内动脉发出的细小动脉充盈良好;E:动脉瘤夹闭后,颈内动脉后外置入内镜,可见动脉瘤颈夹闭确切,脉络膜前动脉充盈良好;F:术后 CTA 显示后交通动脉和脉络膜前动脉通畅。1:C1;2:后交通动脉;3:脉络膜前动脉;4:动脉瘤;5:视神经;6:自颈内动脉后下发出的细小动脉,包括垂体上动脉;7:动脉瘤夹。

Fig. 1　Aneurysm of pre-,intra- and post-operation. A: CTA of pre-operation shows a aneurysm grows from bifurcation of internal carotid artery and post-communication artery, adjoin to anterior choroidal artery; B: A view of stimulation of trans-pterional approach on CTA of pre-operation; C: Picture during operation shows post-communication artery; D: Endoscopic picture between ICA and optic nerve after clipping; E: Endoscopic picture of lateral ICA after clipping shows satisfactory aneurysm clipping and filled anterior choroidal artery; F: Post-operation CTA shows posterior communicating artery and anterior choroidal artery are unobstructed. 1: C1; 2: Posterior communicating artery; 3: Anterior choroidal artery; 4: Aneurysm; 5: Optic nerve; 6: Tiny perforators from ICA, including superior pituitary artery; 7: Clip.

3　讨　　论

3D-CTA 是虚拟现实技术在血管方面的应用,其最大的特点是图像生动、直观,可进行任意角度的旋转和切割,在国内的大中型医院中,它已经成为诊断和治疗血管病的常规检查,对于颅内动脉瘤,有资料显示:高质量 3D-CTA 可取代数字减影血管造影(DSA)成为颅内动脉瘤诊断和治疗的首选术前检查[3],又由于其创伤轻微,成像速度快,对于急症患者尤其适用。利用 3D-CTA 三维重建功能,可以较详细地了解动脉瘤及其与周围重要结构关系的特征,包括动脉瘤位置、大小、形态、瘤顶指向、瘤颈宽窄等;通过其虚拟功能,可以在术前模拟术中所见,详细地了解手术入路上可能遇到的困难和问题,有助于提高手术成功率,同时避免损伤重要的组织结构而引起各种术后并发症,改善患者的预后[4]。另外,

模拟手术有助于手术入路的选择、骨质结构的处理、确定动脉瘤的空间位置[5]。笔者体会,充分利用 Extended Brillince Workspace V4.0 三维图像软件的特点,多角度旋转,先看动脉瘤位置(结合骨性标志)、形态、指向、瘤颈宽度,再看瘤周血管的走形,特别要注意细小穿动脉的发出位置,最后从计划入路的角度看,此时在头脑中形成动脉瘤及其周围结构的立体图像。本组通过对 38 例患者术前 3D-CTA 模拟手术,手术中均能迅速而准确地找到动脉瘤,减少手术操作及手术对脑血管的激惹,本组只有 3 例发生术中破裂,除 1 例重残患者外,其他均未出现严重的迟发性血管痉挛。但术前 3D-CTA 对细小动脉的保护有一定的缺陷,首先受制于其技术上的分辨率,当血管的直径小于 1 mm 时,3D-CTA 显示不清或者不能显示;其次在术前 3D-CTA 模拟手术中,有些动脉瘤颈后方常发出重要穿动脉,受瘤体、瘤颈和载瘤动脉的遮挡,这些穿动脉不能直视(特别是瘤顶指向后内方的)[6],部分动脉瘤病例往往有一些重要的穿通支与载瘤动脉和动脉瘤关系紧密,或伴行,或直接从动脉瘤颈发出,手术易造成误夹或漏夹,导致严重的并发症或术后复发等[7-8]。神经内镜的应用恰恰可以弥补这一不足。Perneczky 等[9]认为,成角神经内镜可以显示手术显微镜直视下无法看到的景物;增加局部照明;放大图像,显示细小结构和病变,尤其是在狭小间隙内进行深部病变操作(如基底动脉瘤)十分有帮助。笔者利用成角神经内镜在动脉瘤夹闭前后观察动脉瘤周围重要的细小穿动脉,可以确定细小穿动脉的通畅和动脉瘤的完整夹闭。未出现误夹和漏夹的情况,也未发现与使用神经内镜直接相关的并发症。神经内镜在一定程度上可弥补手术显微镜的不足,但在其使用上仍有争议。有学者根据临床分级作为其应用的指标[10],而 Colpan 等[11]认为只要有内镜置入空间,就适宜内镜的应用,笔者赞同后者的观点,因为神经内镜能为显微神经外科操作提供更有价值的信息,提高手术的安全性和可靠性。

总之,显微技术是颅内动脉瘤手术的基础,术前 3D-CTA 的模拟有助于迅速准确地找到动脉瘤,减少其破裂,减少对正常血管的激惹,降低血管痉挛的发生;神经内镜有助于保护细小穿动脉,减少误夹和夹闭不全,二者的结合有利于提高手术成功率,降低手术并发症,有一定的应用价值。

参考文献:

[1] Kumar M V, Karagiozov K L, Chen L, et al. A classification of unruptured middle cerebral artery bifurcation aneurysms that can help in choice of clipping technique[J]. Minim Invasive Neurosurg, 2007, 50(3): 132-139.

[2] 张亚卓. 质量是神经内镜技术发展的保证[J]. 中华神经外科杂志, 2007, 23(3): 161-162.
ZHANG Yazhuo. High quality guarantees technological development of neuro-endoscopy[J]. Chin J Neurosurg, 2007, 23(3): 161-162.

[3] Westerlaan H E, Gravendeel J, Fiore D, et al. Multislice CT angiography in the selection of patients with ruptured intracranial aneurysms suitable for clipping or coiling[J]. Neuroradiology, 2007, 49(24): 997-1007.

[4] Miley J T, Taylor R A, Janardhan V, et al. The value of computed tomography angiography in determining treatmental location for aneurismal subarachnoid hemorrhage[J]. Neurocrit Care, 2008, 9(2): 300-306.

[5] 郭燕舞, 汪求精, 贾洪顺, 等. 虚拟影像手术计划系统在颅内动脉瘤诊断中的应用[J]. 南方医科大学学报, 2008, 28(2): 213-216.
GUO Yanwu, WANG Qiujing, JIA Hongshun, et al. Apllication of virtual imaging technique in diagnosis of intracranial aneurysms[J]. J South Med Univ, 2008, 28(2): 213-216.

[6] Raabe A, Beck J, Rohde S, et al. Three-dimensional rotational angiography guidance for aneurysm surgery[J]. J Neurosurg, 2006, 105(3): 406-411.

[7] Sindou M, Acevedo J C, Trjman F. Aneurysmal remnants after microsurgical clipp ing: classification and results from a prospective ngiographic study(in a consecutive series of 305 operated intracranial aneurysms)[J]. Acta Neurochir, 1998, 140(11): 1153-1159.

[8] Progeta G, De Falco R, Ambrosio G, et al. Endoscope-assisted microneurosurgery for anterior circulation aneurysms using the angle-type rigid endoscope over a 3-year period[J]. Childs Nerv Syst, 2004, 20(11/12): 811-815.

[9] Hiramatsu K, Inui T, Okada M, et al. New device for endoscopicimage display during m icrosurgical clipping of cerebral aneurysms technical note[J]. Neurol Med Chir(Tokyo), 2005, 45(9): 487-490.

[10] 张亚卓. 神经内镜手术技术[M]. 北京:北京大学医学出版社, 2003: 92-99.
ZHANG Yazhuo. Technique of neuron-endoscopic surgery[M]. Beijing: Beijing University Medical Publisher, 2003: 92-99.

[11] Colpan M E, Sekerci Z, Cakmakci E, et al. Virtual endoscope-assisted intracranial aneurysm surgery: evaluation of fifty-eight surgicalcases[J]. Minim Invasive Neurosurg, 2007, 50(1): 27-32.

(本文编辑 彭敏宁)