

# 重复肾及其合并畸形的影像学诊断

## Imaging diagnosis of duplex kidney and malformation

魏月凤, 周 兵

(山东省医学影像学研究所, 山东 济南 250021)

WEI Yue-feng, ZHOU Bing

Shandong Provincial Medical Imaging Research Institute, Jinan 250021, China

**[关键词]** 泌尿生殖系统畸形; 肾; 尿路造影术; 体层摄影术, X 线计算机

**[中图分类号]** R692.1<sup>+</sup>; R814.43

**[文献标识码]** A

**[文章编号]** 1008-1062(2003)03-0215-02

重复肾及其合并畸形属于先天性发育畸形, 较少见。1998 年 5 月~2001 年 8 月我院诊治 18 例, 现对其临床与影像学表现进行回顾性分析, 探讨影像学检查对本病的诊断价值。

### 1 资料与方法

#### 1.1 一般资料

本组 18 例中, 男 6 例, 女 12 例; 年龄 2 个月~55 岁; 病史 1 个月~15 年。重复肾伴输尿管异位开口 6 例, 均为女性, 开口于会阴部 2 例, 阴道 3 例, 1 例开口于阴道口与尿道口之间呈一裂隙; 重复肾伴输尿管囊肿 4 例(女 2 例, 男 2 例); 单纯重复肾(包括完全性和不完全性双输尿管)共 8 例(女 4 例, 男 4 例)。主要临床表现: 腹部囊性包块进行性增大 1 例, 突发血尿 2 例, 不由自主漏尿 6 例, 排尿困难 4 例, 尿路感染 2 例, 腹部钝痛 1 例, 高血压 1 例, 查体发现 1 例。

#### 1.2 影像学检查

IVU 检查 18 例, 逆行肾盂造影 4 例, CTU 检查 6 例。

### 2 结果

#### 2.1 IVU 检查

8 例单纯重复肾, 两侧双肾盂双输尿管 4 例, 显示 4 个肾盂, 4 条输尿管, 双侧上肾盂发育较小, 呈“花蕾状”, 重复的输尿管走行及在膀胱的开口位置均正常; 双肾盂部分双输尿管即“Y”型输尿管 2 例, 均发生于右侧; 双肾盂单输尿管 2 例, 左、右侧各 1 例。该 8 例单纯重复肾(包括完全性和不完全性双输尿管)上肾盂发育均较小, 但功能存在, 无积水征象。

重复肾伴输尿管异位开口 6 例, 重复的上位肾不显影, 延迟摄片达 90 分钟仍未见显影。其中 3 例误诊为肾上极占位性病变, 2 例左侧肾盂肾盏受压下移, 其上方示密度较淡的团块状阴影, 诊断为左肾上极占位性病变, 手术证实为极度扩张的重复肾。1 例右肾上极肾小盏受压, 肾脊角反

位, 肾脏下移, 其上方见类圆形密度较淡阴影, 误诊为右肾上极占位性病变, 手术证实为右侧重复肾。输尿管异位开口均为上肾输尿管, 术中发现上肾输尿管均全程扩张伴有伸长、迂曲。

重复肾伴输尿管囊肿 4 例, IVU 明确诊断 2 例, 因输尿管末端囊肿所致其输尿管扩张、迂曲, 其输尿管来自上肾盂, 重复之上肾盂发育较小如同输尿管的延长部分, 膀胱内示一密度增高影, 呈“蛇头”样, 其周围有一圈透亮区。2 例示膀胱内可见偏向一侧的空泡阴影, 此处造影剂较淡, 呈圆形。重复肾及输尿管未显影。

#### 2.2 逆行肾盂造影

本组逆行肾盂造影 4 例, 均系 IVU 重复的上肾盂未显影者, 而显影的下肾盂受压下移或下肾盂上方密度增高影而疑有重复肾者, 1 例经膀胱镜逆行插管显示为“Y”型输尿管, 重复输尿管汇合平 L<sub>3</sub> 横突水平, 重复的上肾盂显影呈“管状”, 3 例经输尿管的异位开口部注入造影剂, 显示输尿管迂曲、扩张, 连接的肾盂呈“杵状”。

#### 2.3 CTU 检查

6 例行 CTU 检查, 诊断重复肾双输尿管单侧 4 例, 双侧 2 例, 合并重复输尿管末端囊肿 2 例, 合并输尿管异位开口 4 例, 在 CTU 图像上, 可同时显示不同程度扩张的重复肾盂、输尿管和正常肾盂输尿管, 重复肾均位于正常肾上部, 肾盂显示扩张, 重复输尿管不同程度的迂曲、扩张, 上段均走行于内侧, 中下段输尿管与正常输尿管有不同程度交叉伴行, 扩张的重复肾盂输尿管较与之伴行的正常输尿管显影淡, 显影时间延迟, 此 6 例 CTU 诊断均与手术后诊断相符合。

### 3 讨论

重复肾输尿管的发病率并不少见, 由于多无临床症状而发现相对较少, 如合并输尿管异位开口、输尿管囊肿、尿路感染时则出现相应的临床症状, 其合并症是导致患者就诊的原因。

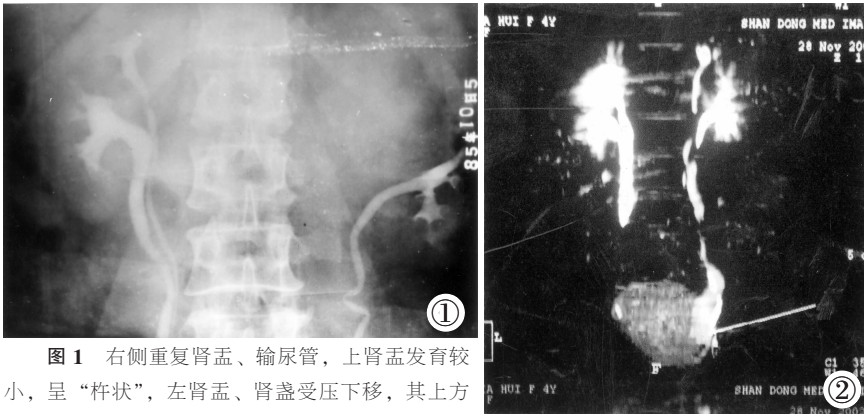


图 1 右侧重复肾盂、输尿管，上肾盂发育较小，呈“杵状”，左肾盂、肾盏受压下移，其上方示密度较淡的团块状阴影。

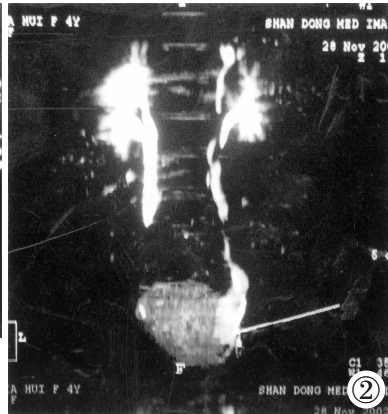

图 2 右侧重复肾盂，部分重复输尿管呈“Y”型，左侧重复肾盂、输尿管、上肾盂发育较小，上肾盂输尿管开口于膀胱前下壁。

IVU 是发现重复肾、输尿管最常用和可靠的方法。重复肾均位于正常肾之上，较小且发育不全，呈“管状”如同输尿管的延长部分。在分析重复肾的 IVU 图像时，可观察到如下情况：双肾盂单输尿管及双肾盂部分双输尿管，上下位肾显影满意，上下位肾及输尿管无积水扩张征象，可为输尿管开口在膀胱位置正常的原因。重复肾伴输尿管异位开口，重复肾伴输尿管囊肿时，易导致明显的尿路梗阻和巨大肾积水，致重复肾不显影或显影较淡的密度增高影并压迫正常肾脏移位，易误诊为肾上腺占位性病变，本组 3 例即因此原因而误诊，有人认为排泄性尿路造影表现为肾盏数目相对减少时，上部肾盂、输尿管积水并压迫下部肾盂、肾盂下移呈所谓“垂花状”表现以及下部输尿管被扩张的上肾输尿管推向侧方，可作出重复肾、输尿管的诊断<sup>[1]</sup>。

我们体会，在常规逆行上尿路造影中发现一个特别高

或特别低的肾盂时，应想到重复肾的可能。IVU 与逆行肾盂造影相结合，可提高重复肾输尿管的诊断准确率。本组 4 例行逆行肾盂造影与 IVU 片对照，逆行肾盂造影所显示的肾盂及输尿管均为 IVU 未显影的上肾盂及其输尿管。

本组行 CTU 检查的 6 例重复肾输尿管畸形，手术前后诊断符合率为 100%，明显高于 IVU。当重复肾输尿管合并畸形时（输尿管异位开口、输尿管囊肿），IVU 不能显示异常的重复肾输尿管影像，而 CTU 可同时显示正常及显影淡的积水上肾输尿管，

CTU 检查无需肠道准备，不受组织重叠的影响，除了平扫、增强图像外还有多种三维后处理图像，既可清晰显示肾实质，也能整体显示上尿路、输尿管及在膀胱开口位置，所以说如遇怀疑重复肾伴输尿管异位开口，输尿管囊肿的患者可直接选择 CTU 检查以达明确诊断。

**[参考文献]**

[1] 许振强, 陈森期, 郑达周. 先天性输尿管异位开口 20 例报告. 临床泌尿外科杂志, 1998, 9: 20.  
 [2] 郭影, 黄澄如, 白继武. 先天性肾发育异常 23 例. 中华小儿外科杂志, 1994, 15 (4): 8.  
 [3] 上村良一. 重复肾盂输尿管合并症的局限性肾萎缩. 临床放射学杂志, 1983, 28: 463-468.

(2002-12-13 收稿)

◁读片窗答案▷

郑加贺, 刘东风

(中国医科大学附属第二医院放射科, 辽宁 沈阳 110004)

本病术前诊断为椎体良性病变，考虑为骨巨细胞瘤可能性大。

术中所见：L<sub>5</sub> 椎体溶骨性破坏，呈粘液状，内有少量肉芽组织及碎骨片。病理诊断：骨髓瘤。

**讨论** 单发性骨髓瘤很少见，临床上主要表现为局部疼痛，可伴有软组织肿块。病变早期均示范围较小的松质骨破坏，随着病变进展可分为单房型、多房型、溶骨型和硬化型。单房型和多房型边界清楚，可有轻度膨胀。多房型内有明显的骨性间隔，粗大扭曲或皂泡状，随病变扩大可转变为溶骨型，表现为虫蚀状或大片状骨破坏，边界清楚或模糊。硬化型则少见。

早期 X 线主要表现为病变椎体骨质疏松，明显者可呈网眼状，颇似血管瘤，破坏严重者骨小梁消失，仅残留骨

皮质包壳或完全破坏消失，肿瘤一般不侵入间盘，故椎间隙不狭窄，但可累及椎体附件，个别呈膨胀型改变，有时可压迫脊髓。CT 检查能够很好显示骨质破坏情况，尤其是对椎体附件破坏的发现明显优于 X 线检查。MR 扫描骨髓瘤信号变化缺乏特征性改变，但其对椎旁软组织肿块及脊髓受压情况显示较好。

对于单发椎体骨髓瘤主要应与骨巨细胞瘤及转移瘤鉴别，本例呈膨胀性、溶骨性破坏且病灶内可见骨性分隔与骨巨细胞瘤相似，但骨巨细胞瘤通常发生在骶椎，膨胀明显，病灶内骨性分隔呈皂泡状改变，可与之鉴别。椎体转移瘤通常有原发肿瘤病史，以溶骨性破坏最为常见，病灶边界不清，无膨胀性改变，常伴椎弓根破坏，横突破坏少见。