[文章编号] 1000-1182(2008)06-0670-03

重组人p53腺病毒注射液治疗口腔黏膜白斑的生物学反应观察

张松涛[1,2]，张媛媛[3]，李小玉[2]，李龙江[2,4]，李 一[2]，高 宁[2]，张 壮[2]
(1.河南省肿瘤医院 头颈肿瘤外科，河南 郑州 450008；2.口腔疾病研究国家重点实验室，四川大学，四川 成都 610041；3.郑州大学口腔医院 口腔内科，河南 郑州 450052；4.四川大学华西口腔医院 头颈肿瘤外科，四川 成都 610041)

[摘要] 目的 观察重组人p53腺病毒注射液Ad-p53治疗上皮异常增生型口腔白斑引起的生物学反应。方法 对18例上皮异常增生型口腔白斑患者进行为期15 d的Ad-p53局部黏膜内注射治疗。每3 d注射1次，以1 cm^2作为一个注射点，每点注射1×10^8 vp，0.5 mL。在最后一次注射后24~48 h内行病变组织活检，并用免疫组化法检测Ad-p53治疗前后组织内P53蛋白和$P21^{CIP/WAF}$蛋白的表达。结果 P53蛋白和$P21^{CIP/WAF}$蛋白在Ad-p53治疗后组织内的阳性表达率分别为100%和89.9%，明显高于治疗前的表达，并且二者的高表达呈正相关(r=0.598，P<0.01)。结论 Ad-p53治疗上皮异常增生型口腔白斑有良好的生物学反应，有广阔的临床应用前景。

[关键词] 腺病毒；基因治疗；口腔白斑
[中图分类号] R739.85 [文献标识码] A

Biologic analysis of recombinant human adenovirus-p53 injection in patients with oral leukoplakia

ZHANG Song-tao[1,2], ZHANG Yuan-yuan[3], LI Xiao-yu[2], LI Long-jiang[2,4], LI Yi[2], GAO Ning[2], ZHANG Zhuang[2]. (1. *Dept. of Head and Neck Oncology Surgery, Henan Province Tumor Hospital, Zhengzhou* 450008, *China*; 2. *State Key Laboratory of Oral Diseases, Sichuan University, Chengdu* 610041, *China*; 3. *Dept. of Oral Medicine, College of Stomatology, Zhengzhou University, Zhengzhou* 450052, *China*; 4. *Dept. of Head and Neck Oncology Surgery, West China College of Stomatology, Sichuan University, Chengdu* 610041, *China*)

[Abstract] Objective Advances in tumor biology and clinical trials indicate that p53 transfer is an alternative therapy for head and neck squamous cell carcinoma. The aim of this study is to evaluate the biologic activity of multiple intraepithelial injections of Ad-p53 in patients with dysplastic oral leukoplakia, which is the most common premalignant lesion of the oral squamous cell carcinoma. **Methods** From 2006 to 2007, 18 Chinese patients clinically and histopathologically diagnosed as dysplastic oral leukoplakia were recruited for this study. On a 15-day cycle, intraepithelial injections of Ad-p53 were administered once every three days at dose levels dependent upon lesion size/dose escalation sequence (1×10^8 vp). 24-48 h after the last injection, incisional biopsy were performed, and immunohistochemistry was used to examine the protein expression of P53 and $P21^{CIP/WAF}$. **Results** In the postreatment patients, P53 protein and $P21^{CIP/WAF}$ protein expression were significantly enhanced (100%, 89.9%, respectively) and statistical analysis revealed the expression of P53 protein had a positive correlation with that of $P21^{CIP/WAF}$ protein (r=0.598, P<0.01). **Conclusion** Intraepithelial injections of gendicine is biologically active in patients with dysplastic oral leukoplakia. It may be a promising treatment for oral leukoplakia.

[Key words] adenovirus; gene therapy; oral leukoplakia

口腔白斑是指不能诊断为其他已知病变的口腔黏膜白色斑块，其在组织病理学上表现为上皮单纯性增生或上皮异常增生，其中伴有上皮异常增生的口腔白斑是目前公认的最常见的口腔鳞癌癌前病变，并且其恶性转化潜能随着上皮异常增生程度的增加而增大[1]。目前口腔白斑的传统治疗手段(包括临床严密观察、全身/局部药物治疗以及各种外科治疗)并未取得理想的长期治疗效果[2]，病变在治疗后的1~5年内局部复发和恶性转化仍保持较高的水平，

[收稿日期] 2008-03-30；[修回日期] 2008-05-24
[基金项目] 国家自然科学基金资助项目(30471903)
[作者简介] 张松涛(1979-)，男，河南人，主治医师，博士
[通讯作者] 李龙江，Tel: 028-85501428

因此开发新型安全有效的治疗手段已成为必然。自20世纪90年代以来，基因治疗的长足发展，使其有望成为恶性肿瘤新的治疗手段[3]。本研究旨在评价重组人p53腺病毒注射液（Ad-p53，商品名：今又生）多次局部注射治疗伴有上皮异常增生的口腔白斑所引起的生物学反应。

1 材料和方法

1.1 病例资料

2006—2007年于四川大学华西口腔医院口腔颌面外科门诊收集患者18例，均为临床医师和病理医师确诊的上皮异常增生型口腔白斑。其中男7例，女11例。年龄35~74岁，平均57.7岁。按病变部位划分，颊黏膜者10例，舌体者5例，其余3例位于口底黏膜。病变面积2~7 cm^2，平均4.1 cm^2。上皮轻度异常增生8例，中度异常增生7例，重度异常增生3例。所有患者均无全身系统性疾病，治疗前3个月内均无相关治疗，治疗前均签署知情同意书。

1.2 治疗方案

重组人p53腺病毒注射液是将野生型p53基因插入缺陷型腺病毒构建而成的国家Ⅰ类新药，由深圳赛百诺基因技术有限公司提供。每支药物剂量为1×10^{12} vp，置于-20 ℃保存，使用时取出，室温静置融化，以生理盐水稀释后使用。整个治疗方案共15 d，分别于第1、4、7、10、13天在局部阻滞麻醉下，行病变黏膜内Ad-p53多点注射。以1 cm^2作为一个注射点，每点注射1×10^8 vp，0.5 mL。于第14~15天在局麻下活检，苏木精-伊红染色观察。

1.3 观察指标

通过免疫组化PV-9000两步染色法观察Ad-p53治疗前后病变组织内P53蛋白和$P21^{CIP/WAF}$蛋白的表达变化。即用型P53鼠单抗、$P21^{CIP/WAF}$鼠单抗、PV-9000试剂盒及DAB显色试剂盒均购自北京中杉生物技术有限公司。所有染色步骤均按试剂盒说明书进行。P53蛋白阳性染色为细胞核棕黄色染色；$P21^{CIP/WAF}$蛋白阳性染色为细胞核和细胞浆棕黄色染色。阳性判定参照Shimizu的半定量评分方法[4]，根据阳性细胞着色的程度和面积判断结果，分别记为阴性（-）、阳性（+）、强阳性（++）。

1.4 分析与统计处理

实验结果运用SPSS 13.0分析软件分析。计数资料用χ^2检验，相关分析采用Spearman检验。

2 结果

2.1 P53蛋白的表达

P53蛋白阳性染色主要定位于细胞核，呈密集的棕黄色颗粒。在Ad-p53治疗前的组织中，有8例呈阴性表达（44%），10例呈低水平表达（56%），且阳性表达细胞分散在上皮各层（图1左）。相反，在经Ad-p53治疗后的18例组织中，所有组织均呈现P53蛋白的强阳性表达（100%），且阳性染色集中位于上皮的基底层和棘层细胞，形成明显的棕黄色染色条带（图1右）。

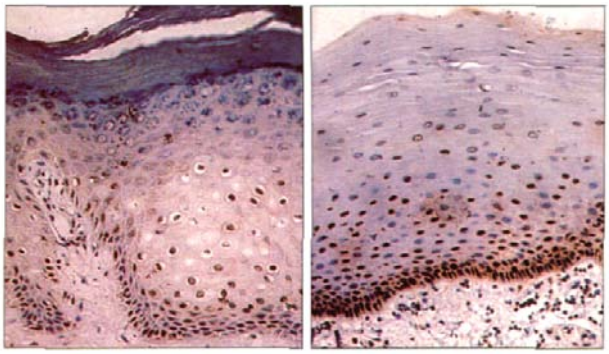

左：治疗前； 右：治疗后

图1 伴有轻度上皮异常增生的口腔白斑患者Ad-p53治疗前后组织中P53蛋白的表达 PV-9000 ×200

Fig 1 P53 expression in pre-treatment and post-treatment by Ad-p53 intraepithelial injection in the patient with mild dysplastic oral leukoplakia PV-9000 ×200

2.2 $P21^{CIP/WAF}$蛋白的表达

$P21^{CIP/WAF}$蛋白阳性染色主要定位于细胞核和细胞浆，呈散在的棕黄色颗粒。与P53蛋白不同，在Ad-p53治疗前的组织中，仅有4例呈弱阳性表达（22%），且阳性表达细胞分散在上皮各层（图2左）。而在经Ad-p53治疗后的组织中，16例呈现$P21^{CIP/WAF}$蛋白的高表达（89.9%），且与P53蛋白染色相似，主要分布在基底层和棘层细胞（图2右）。统计学分析显示，在治疗后的组织中，$P21^{CIP/WAF}$表达明显升高（χ^2=16.2，P<0.01），且与P53蛋白表达呈正相关（r=0.598，P<0.01）。

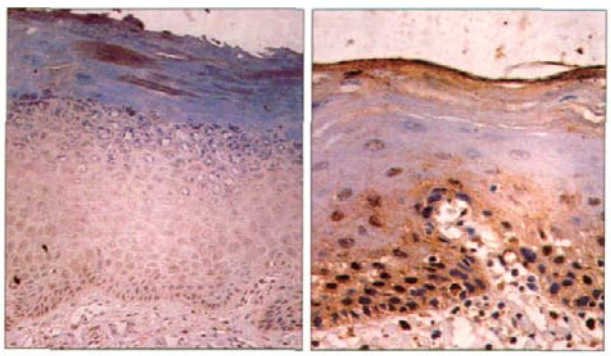

左：治疗前，PV-9000 ×200；右：治疗后，PV-9000 ×400

图2 伴有轻度上皮异常增生的口腔白斑患者Ad-p53治疗前后组织中$P21^{CIP/WAF}$蛋白的表达

Fig 2 $P21^{CIP/WAF}$ expression in pre-treatment and post-treatment by Ad-p53 intraepithelial injection in the patient with mild dysplastic oral leukoplakia

3 讨论

目前，腺病毒介导的重组野生型p53制剂治疗头颈部恶性肿瘤的相关研究已是国内外肿瘤研究的热点，在我国，重组人p53腺病毒注射液先后完成了头颈肿瘤的Ⅰ~Ⅲ期临床试验，并于2004年3月成为世界首个获准上市的基因治疗药物[5]，但在癌前病变领域还未见相关报道。

Vora等[6]研究表明，在口腔鳞癌发生发展的各个时期，均表现有P53蛋白表达的异常，并且，伴有P53突变的口腔白斑，其恶性转化的几率较未有P53突变者明显升高。因此可以认为，上皮异常增生和p53基因异常是评判口腔白斑恶变的可靠指标[7]。本研究随机挑选伴有上皮异常增生的口腔白斑患者作为研究对象，以局部黏膜内多点注射Ad-p53为手段，主要观察Ad-p53治疗口腔白斑的生物学反应。

由于头颈肿瘤的表浅性及局限性，目前此类患者的Ad-p53治疗多采用局部给药（肿瘤组织内多点注射）的方式。韩德民等[8]在Ad-p53治疗喉癌的Ⅰ期临床试验中，采用连续多次瘤内多点注射的方法证实，每次1×10^{12} vp和每疗程5×10^{12} vp的剂量标准是安全的。在本研究中，考虑到口腔白斑病损的局限、薄层样外观，同样采取连续多次黏膜内注射的方法，并且大大降低单次注射剂量及疗程总量。

与以往报告相似[9]，本研究中，在经Ad-p53治疗后的组织中检测到了P53蛋白的大量表达。不能否认，本研究所用的P53抗体，并非特异的野生型P53抗体，因此该结果似乎并不能判定高表达P53蛋白的真正来源。然而值得注意的是，在治疗后的组织中，P53蛋白的阳性染色集中位于上皮的基底层和棘层细胞，形成明显的棕黄色染色条带，这与治疗前组织中P53蛋白染色的散在分布明显不同。同时，经过Ad-p53治疗，即使原来P53染色阴性的组织，也呈现出P53的高表达，进一步说明外源性p53基因转染成功。这也再次验证了外源性p53基因的转染与病变本身的p53基因状态无关的报道[10]。

为了证实转染p53基因的生物学效应，本研究检测了组织中$P21^{CIP/WAF}$蛋白的表达水平。p21基因是最直接的p53的下游靶基因之一，其编码蛋白参与由p53介导的细胞DNA损伤反应，抑制Cyclin E/cdk2复合物活性，使Rb低磷酸化，细胞不能进入S期而停滞于G_1期，从而抑制细胞分裂[11]。Lang等[12]对复发性神经胶质瘤的研究表明，局部注射Ad-p53，可在注射点附近同时检测到明显的P53蛋白和$P21^{CIP/WAF}$蛋白表达。与此相似，本研究中，Ad-p53治疗后组织的基底层和棘层细胞呈现$P21^{CIP/WAF}$蛋白的高表达，与P53高表达的区域相同。且统计分析表明，$P21^{CIP/WAF}$表达的升高与P53蛋白表达呈正相关。由此可以认为，通过对口腔白斑患者进行Ad-p53的黏膜内多点注射，治疗性的外源p53基因可以成功转染至病损细胞，并且发挥其转录因子的作用，诱导$P21^{CIP/WAF}$的表达，进而抑制病变细胞的生长。因而Ad-p53有望成为治疗口腔白斑的新型方法，或用于传统疗法的辅助治疗，具有广阔的临床应用前景。

[参考文献]

[1] Liu SC, Klein-Szanto AJ. Markers of proliferation in normal and leukoplakic oral epithelia[J]. Oral Oncol, 2000, 36(2): 145-151.

[2] Holmstrup P, Vedtofte P, Reibel J, et al. Long-term treatment outcome of oral premalignant lesions[J]. Oral Oncol, 2006, 42(5): 461-474.

[3] Hunt KK, Vorburger SA. Hurdles and hopes for cancer treatment[J]. Science, 2002, 297(5580): 415-416.

[4] Shimizu M, Saitoh Y, Itoh H. Immunohistochemical staining of Ha-ras oncogene product in normal, benign and malignant human pancreatic tissues[J]. Hum Pathol, 1990, 21(6): 607-612.

[5] Peng Z. Current status of gendicine in China: Recombinant human Ad-p53 agent for treatment of cancers[J]. Hum Gene Ther, 2005, 16(9): 1016-1027.

[6] Vora HH, Trivedi TI, Shukla SN, et al. p53 expression in leukoplakia and carcinoma of the tongue[J]. Int J Biol Markers, 2006, 21(2): 74-80.

[7] Lee JJ, Hong WK, Hittelman WN, et al. Predicting cancer development in oral leukoplakia: Ten years of translational research[J]. Clin Cancer Res, 2000, 6(5): 1702-1710.

[8] 韩德民, 黄志刚, 张 伟, 等. 重组人p53腺病毒注射液治疗喉癌的Ⅰ期临床试验及追踪观察[J]. 中华医学杂志, 2003, 83(23): 2029-2032.
HAN De-min, HUANG Zhi-gang, ZHANG Wei, et al. Effectiveness of recombinant adenovirus p53 injection on laryngeal cancer: Phase Ⅰ clinical trial and follow up[J]. Chin J Medicine, 2003, 83(23): 2029-2032.

[9] Pisters LL, Pettaway CA, Troncoso P, et al. Evidence that transfer of functional p53 protein results in increased apoptosis in prostate cancer[J]. Clin Cancer Res, 2004, 10(8): 2587-2593.

[10] Quist SR, Wang-Gohrke S, Köhler T, et al. Cooperative effect of adenoviral p53 gene therapy and standard chemotherapy in oarian cancer cells independent of the endogenous p53 status[J]. Cancer Gene Ther, 2004, 11(8): 547-554.

[11] Rau B, Sturm I, Lage H, et al. Dynamic expression profile of $p21^{WAF1/CIP1}$ and Ki-67 predicts survival in rectal carcinoma treated with reoperative radiochemotherapy[J]. J Clin Oncol, 2003, 21(18): 3391-3401.

[12] Lang FF, Bruner JM, Fuller GN, et al. Phase Ⅰ trial of adenovirus-mediated p53 gene therapy for recurrent glioma: Biological and clinical results[J]. J Clin Oncol, 2003, 21(13): 2508-2518.

（本文编辑 汤亚玲）