

选择性iNOS抑制剂对肝硬化大鼠门脉高压性胃黏膜病变的影响

王凝, 展玉涛, 高福生, 刘宾

王凝, 展玉涛, 高福生, 刘宾, 首都医科大学附属北京同仁医院消化内科 北京市 100730

作者贡献分布: 所有作者对此文贡献均等; 此课题由刘宾、展玉涛及王凝设计; 研究过程由王凝、高福生、展玉涛及刘宾操作完成; 数据分析由王凝与刘宾完成; 本论文写作由王凝、展玉涛及刘宾完成。

通讯作者: 刘宾, 100730, 北京市东城区东交民巷1号, 首都医科大学附属北京同仁医院消化内科. l.b.44@medmail.com.cn
电话: 010-58268473

收稿日期: 2009-01-18 修回日期: 2009-02-16

接受日期: 2009-02-16 在线出版日期: 2009-03-18

Effect of iNOS inhibitor on portal hypertensive gastropathy in cirrhotic rats

Ning Wang, Yu-Tao Zhan, Fu-Sheng Gao, Bin Liu

Ning Wang, Yu-Tao Zhan, Fu-Sheng Gao, Bin Liu, Department of Gastroenterology, Beijing Tongren Hospital Affiliated to Capital Medical University, Beijing 100730, China

Correspondence to: Bin Liu, Department of Gastroenterology, Beijing Tongren Hospital Affiliated to Capital Medical University, Beijing 100730, China. l.b.44@medmail.com.cn

Received: 2009-01-18 Revised: 2009-02-16

Accepted: 2009-02-16 Published online: 2009-03-18

Abstract

AIM: To investigate the effect and mechanism of aminoguanidine (AG) on the portal hypertensive gastropathy in cirrhotic rats.

METHODS: Thirty male SD rats were randomly divided into three groups: control group ($n = 10$), model group ($n = 10$) and AG treatment group ($n = 10$) (AG group). The model group was induced through subcutaneous injection of CCl_4 for 12 weeks, AG group was given subcutaneous injection of CCl_4 together with oral administration of AG. The morphological and histological changes in gastric mucosa were evaluated. The expression of iNOS in gastric mucosa was detected by SABC immunohistochemical methods. And the ulcer-index (UI) of gastric mucosa, and portal pressure were measured in each group.

RESULTS: Histological changes of gastric mu-

cosa was milder and ulcer index of gastric mucosa was significantly lower in AG group than in model group (3.00 ± 2.31 vs 10.60 ± 3.47 , $P < 0.01$). The expression of iNOS (optical density and area density) in gastric mucosa was significantly higher in model group than in control group (0.64 ± 0.04 vs 0.25 ± 0.03 ; 0.344 ± 0.068 vs 0.017 ± 0.008 , both $P < 0.01$). Optical density and area density were significantly lower in AG group than in model group (0.46 ± 0.09 vs 0.64 ± 0.04 ; 0.159 ± 0.021 vs 0.344 ± 0.068 , both $P < 0.01$), and the portal pressure were lower in AG group than in model group.

CONCLUSION: Aminoguanidine may ameliorate the development of portal hypertensive gastropathy through significantly inhibiting the expression of iNOS in gastric mucosa.

Key Words: Aminoguanidine; Inducible nitric oxide synthase; Cirrhosis; Portal hypertensive gastropathy

Wang N, Zhan YT, Gao FS, Liu B. Effect of iNOS inhibitor on portal hypertensive gastropathy in cirrhotic rats. *Shijie Huaren Xiaohua Zazhi* 2009; 17(8): 813-816

摘要

目的: 探讨选择性诱导型一氧化氮合酶抑制剂氨基胍(aminoguanidine, AG)对肝硬化大鼠门脉高压性胃黏膜病变的防治作用及其机制。

方法: 将SD大鼠30只随机分为对照组($n = 10$)、模型组($n = 10$)和AG组($n = 10$), 予400 mL/L CCl_4 皮下注射12 wk建立肝硬化大鼠模型, AG组为皮下注射 CCl_4 同时予AG饮用. 观察比较各组大鼠胃黏膜形态及组织学变化, 应用免疫组化法检测胃黏膜诱导型一氧化氮合酶(iNOS)的表达, 并测定胃黏膜溃疡指数、门静脉压力。

结果: AG组胃黏膜病变程度较模型组减轻, 溃疡指数明显低于模型组(3.00 ± 2.31 vs 10.60 ± 3.47 , $P < 0.01$); 模型组胃黏膜iNOS吸光度、面密度值均较对照组增高(0.64 ± 0.04 vs $0.25 \pm$

背景资料

门脉高压性胃病是引起肝硬化上消化道出血的重要病因之一, 目前缺乏有效治疗手段。

同行评议者

刘绍能, 主任医师, 中国中医科学院广安门医院消化科; 郑鹏远, 教授, 郑州大学第二附属医院消化科

■研发前沿

NO, iNOS在PHG形成中的重要作用是近年研究热点,其他尚包括TNF- α 、IFN- γ 、ET-1、CO等热点因子,但其形成机制复杂,尚未寻找到合适的治疗切入点,本研究尚处于初步探索阶段,缺乏大样本及更细致深入研究,最终希望能进入临床研究阶段。

0.03; 0.344 ± 0.068 vs 0.017 ± 0.008 , 均 $P < 0.01$), AG组胃黏膜iNOS吸光度值、面密度值(0.46 ± 0.09 , 0.159 ± 0.021)均较模型组明显下降(均 $P < 0.01$)。AG组门脉压力较模型组降低。

结论: AG可在一定程度上减轻门脉高压性胃黏膜病变,其机制可能主要通过抑制胃黏膜iNOS表达。

关键词: 氨基胍; 诱生型一氧化氮合酶; 肝硬化; 门脉高压性胃病

王凝, 展玉涛, 高福生, 刘宾. 选择性iNOS抑制剂对肝硬化大鼠门脉高压性胃黏膜病变的影响. 世界华人消化杂志 2009; 17(8): 813-816

<http://www.wjgnet.com/1009-3079/17/813.asp>

0 引言

门脉高压性胃病(portal hypertensive gastropathy, PHG)是肝硬化常见并发症,且已成为重要致死病因^[1],目前尚缺乏有效治疗手段。近年研究表明NO是肝硬化及门脉高压形成的重要因素,并可能参与门脉高压性胃病的形成^[2],参与致病的NO则主要在病理状态下由诱导型一氧化氮合酶(inducible nitric oxide synthase, iNOS)合成。氨基胍(aminoguanidine, AG)是近年发现的一种特异性iNOS抑制剂,国外学者已在动物实验中观察到AG可改善门脉高压时的高动力循环状态^[3-4],但其对门脉压力及门脉高压性胃病有无防治作用目前尚无深入研究。本实验应用CCl₄制备大鼠肝硬化模型,旨在观察AG对门脉高压性胃黏膜病变的作用及可能机制。

1 材料和方法

1.1 材料 健康♂SD大鼠30只,体质量 200 ± 50 g,由北京同仁医院实验动物中心提供。CCl₄及橄榄油购自北京化学试剂公司;氨基胍购自美国SIGMA公司;iNOS试剂、SABC试剂盒及DAB显色剂购自武汉博士德生物工程有限公司。

1.2 方法

1.2.1 分组与造模: 健康♂SD大鼠随机分为模型组($n = 10$),予sc 3 mL/kg的400 mL/L CCl₄橄榄油溶液,每周2次,共12 wk; AG组($n = 10$)按模型组注射CCl₄同时予氨基胍50 mg/(kg·d)饮用(即予1/1000氨基胍水溶液自由饮用^[5]);对照组($n = 10$)予sc橄榄油3 mL/kg,每周2次。

1.2.2 门脉压力测定: 氯氨酮40 mg/kg ip麻醉后正中切口开腹,分离门静脉主干,以26号套管针

穿刺,接测压管。

1.2.3 组织标本制备及胃黏膜溃疡指数测定: 处死后迅速取出肝脏及胃,将胃沿大弯侧剪开,生理盐水冲洗后展平,观察糜烂、出血情况,按Guth标准^[6]记录溃疡指数。将部分肝脏及胃放入100 g/L甲醛中固定,常规石蜡包埋,连续4 μ m切片行HE染色。

1.2.4 胃黏膜iNOS染色及图像分析: 按照SABC试剂盒提供的操作方法进行免疫组化染色,一抗为兔抗-iNOS IgG多克隆抗体,工作浓度1:200, PBS为阴性对照,二抗为生物素化山羊抗兔IgG,最后以DAB显色(显微镜下控制反应时间约5 min),苏木精复染,脱水透明封片。应用医学图像分析管理系统测定iNOS阳性反应产物染色强度,以吸光度值(A)表示;测量阳性反应产物的面积与其窗口面积的比值,记做面密度值(area density, AD)。每张切片随机选取10个视野,取均值。

统计学处理 应用SPSS11.5统计软件进行数据分析,检测数据以mean \pm SD表示,计量资料两组间比较采用t检验。 $P < 0.05$ 为差异具有显著性。

2 结果

2.1 肝脏组织形态学改变 模型组大鼠肝脏呈黄褐色无光泽,体积缩小,表面呈大小不等结节样改变,门静脉明显增粗、迂曲,组织学证实肝硬化形成。AG组大鼠肝脏表面呈均一细小结节,组织学示肝纤维化程度减轻。

2.2 门脉压力测定 文献报道大鼠门静脉压力(portal vessel pressure, PVP)大于16 cmH₂O可诊断门脉高压^[7]。模型组PVP水平较对照组明显增高(19.23 ± 3.64 cmH₂O vs 9.25 ± 1.30 cmH₂O, $P < 0.01$),均存在门脉高压; AG组PVP较模型组明显降低,有非常显著性差异(15.21 ± 2.10 cmH₂O vs 19.23 ± 3.64 cmH₂O, $P < 0.01$)。

2.3 胃黏膜组织形态学观察 对照组大鼠胃黏膜光滑;模型组大鼠胃黏膜充血、糜烂明显,溃疡形成伴出血,组织学改变可见上皮细胞脱落、灶性坏死,毛细血管扩张,黏膜下水肿等,黏膜下血管尤以小静脉扩张、迂曲明显; AG组大鼠胃黏膜充血、糜烂病变及组织学改变均较模型组明显减轻。胃黏膜溃疡指数测定示模型组胃黏膜溃疡指数较对照组明显增高,有非常显著性差异($P < 0.01$); AG组胃黏膜溃疡指数明显低于模型组,有非常显著性差异($P < 0.01$, 表1)。

2.4 胃黏膜iNOS表达 iNOS阳性表达细胞为胞质

■相关报道

国外动物实验中观察到AG对内毒素休克性肝损伤或免疫性肝损伤有一定保护作用,并可改善肝硬化门脉高压时的高动力循环状态。

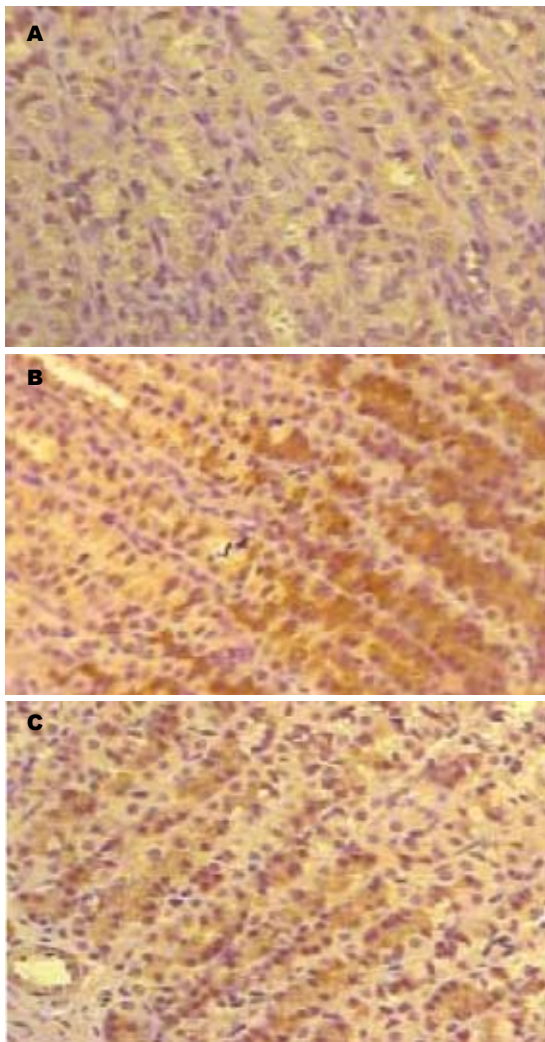


图1 大鼠胃黏膜iNOS染色(×200)。A: 对照组; B: 模型组; C: AG组。

内有棕黄色颗粒, 主要见于黏膜上皮、腺上皮和血管内皮细胞。模型组染色强度及范围均明显高于对照组($P<0.01$), AG组明显低于模型组($P<0.01$), 均有非常显著性差异(表1, 图1)。

3 讨论

本研究示肝硬化模型组大鼠均出现明显胃黏膜病变, 胃黏膜iNOS表达较对照组明显升高。在肝硬化形成过程中给予AG干预治疗, 则可见AG组大鼠胃黏膜病变程度较肝硬化模型组明显减轻, 胃黏膜iNOS表达较模型组明显降低($P<0.01$), 提示AG对胃黏膜iNOS合成有明显抑制作用, 导致NO生成减少, 胃黏膜病变程度减轻; 另一方面我们也观察到AG组大鼠PVP水平较模型组降低, 肝脏纤维化程度减轻, 提示AG对降低门脉压力、改善肝脏病理变化也有一定作用, 与Tsubawa *et al*^[8]报道一致。

目前研究认为NO参与了肝硬化门脉高压的

表1 各组大鼠溃疡指数、胃黏膜iNOS表达比较($n=10$)

分组	溃疡指数	吸光度	面密度
对照组	0.37 ± 0.21	0.25 ± 0.03	0.017 ± 0.008
模型组	10.60 ± 3.47 ^d	0.63 ± 0.04 ^d	0.344 ± 0.068 ^d
AG组	3.00 ± 2.31 ^b	0.44 ± 0.06 ^b	0.159 ± 0.021 ^b

^b $P<0.01$ vs 模型组; ^d $P<0.01$ vs 对照组。

形成, 而门脉高压所致门-体分流引起内毒素血症, 内毒素刺激TNF- α 、IFN- γ 、ET-1、IL-1等细胞因子大量产生, 可刺激包括肝内及胃黏膜iNOS的表达及活性明显增强^[9], 使局部及循环血内NO合成增加, 并持续大量产生形成恶性循环。过量合成的NO一方面使胃黏膜及黏膜下血管显著扩张, 即“主动充血”; 另一方面由于门脉高压, 致胃黏膜血液回流受阻、血液淤滞, 即“被动充血”, 二者的共同作用导致胃黏膜有效循环血流量显著减少; 同时Tarnawski *et al*经实验证实^[10]过量NO通过细胞毒作用可引起细胞和组织的炎性损伤; 过量NO还可破坏胃黏膜的防御机制^[11], 导致胃肠运动障碍^[12], 并可能增加胃酸分泌^[13-14]等。

病理状态下产生的过量NO通过多个途径参与PHG发生, 是PHG发生中的一重要因素, 而病理状态NO主要由iNOS生成, AG正是选择性iNOS抑制剂。1992年Corbett *et al*^[15]首先做了这一报道, 发现AG可在NO的合成过程中起竞争性抑制作用。结合本实验, AG明显抑制了胃黏膜iNOS表达, 从而有效减少过量NO生成, 随着NO生成减少, 即可通过改善黏膜充血、淤血状态, 减轻组织炎性损伤, 保护线粒体功能, 改善胃肠道的动力^[16-17], 减少有害物质与胃黏膜接触的时间等途径减轻PHG程度, 这可能是AG防治作用的主要机制。另一方面, 从本次实验结果看, AG可有效降低门脉压力, 减轻肝硬化程度, 我们先前的研究也证实AG可通过减少晚期糖基化终末产物减轻肝脏病变^[18]。这可能是AG减轻PHG的另一机制。

总之, 在肝硬化门脉高压时胃黏膜iNOS表达显著增加, 胃黏膜病变严重; 应用AG干预后, 胃黏膜iNOS表达显著降低, 胃黏膜病变相应减轻。认为AG对门脉高压性胃病的形成有一定防治作用, 其主要机制是通过减少胃黏膜iNOS表达及NO合成, 他可能为PHG的临床治疗提供一条新的途径。而AG防治PHG可能还存在其他一些途径如降低门脉高压、改善肝功能、减轻肝

■应用要点

本文通过动物实验证明氨基胍可明显减轻PHG病变程度, 为临床应用提供实验依据及新的治疗思路。

■同行评价

本研究用选择性iNOS抑制剂对肝硬化大鼠门脉高压性胃黏膜病变的影响抑制剂对肝硬化大鼠门脉高压性胃黏膜病变的影响进行研究,对消化内科常见的肝硬化的并发症立题,选题准确,有一定的理论意义和实用价值。

硬化程度等,值得我们进一步深入研究。

4 参考文献

- 1 de Franchis R, Primignani M. Natural history of portal hypertension in patients with cirrhosis. *Clin Liver Dis* 2001; 5: 645-663
- 2 余立凯, 尹朝礼, 唐望先, 但自力. 一氧化氮与大鼠门脉高压胃粘膜病变关系的实验研究. *同济医科大学学报* 2001; 30: 160-162
- 3 Wei CL, Hon WM, Lee KH, Khoo HE. Chronic administration of aminoguanidine reduces vascular nitric oxide production and attenuates liver damage in bile duct-ligated rats. *Liver Int* 2005; 25: 647-656
- 4 Lee FY, Wang SS, Tsai YT, Lin HJ, Lin HC, Chu CJ, Wu SL, Tai CC, Lee SD. Aminoguanidine corrects hyperdynamic circulation without ameliorating portal hypertension and portal hypertensive gastropathy in anesthetized portal hypertensive rats. *J Hepatol* 1997; 26: 687-693
- 5 Soulis-Liparota T, Cooper M, Papazoglou D, Clarke B, Jerums G. Retardation by aminoguanidine of development of albuminuria, mesangial expansion, and tissue fluorescence in streptozocin-induced diabetic rat. *Diabetes* 1991; 40: 1328-1334
- 6 Lo SK, Leung FW, Guth PH. Protection against absolute-ethanol-induced gastric antral and corpus mucosal injury. A gross and histologic study. *Dig Dis Sci* 1988; 33: 1403-1408
- 7 Schneider AR, Benz C, Adamek HE, Jakobs R, Riemann JF, Arnold JC. Minilaparoscopy versus conventional laparoscopy in the diagnosis of hepatic diseases. *Gastrointest Endosc* 2001; 53: 771-775
- 8 Tsugawa K, Hashizume M, Migou S, Kishihara F, Kawanaka H, Tomikawa M, Tanoue K, Sugimachi K. Role of nitric oxide and endothelin-1 in a portal hypertensive rat model. *Scand J Gastroenterol* 2000;

35: 1097-1105

- 9 Helmer KS, West SD, Shipley GL, Chang L, Cui Y, Mailman D, Mercer DW. Gastric nitric oxide synthase expression during endotoxemia: implications in mucosal defense in rats. *Gastroenterology* 2002; 123: 173-186
- 10 Tarnawski AS, Tomikawa M, Kawanaka H. Increased oxygen free radicals, nitrotyrosine and enhanced lipid peroxydation in portal hypertensive gastric mucosa: A key to increased susceptibility to injury. *Gastroenterology* 1999; 116: A1282
- 11 Baatar D, Kitano S, Yoshida T, Bandoh T, Ninomiya K, Tsuboi S. The role of nitric oxide in the inhibition of gastric epithelial proliferation in portal hypertensive rats. *J Hepatol* 1999; 30: 1099-1104
- 12 Guslandi M. Nitric oxide: an ubiquitous actor in the gastrointestinal tract. *Dig Dis* 1994; 12: 28-36
- 13 越晓蓉, 秦玉兰, 齐琼. 大鼠胃伤害性刺激后胃壁一氧化氮合酶的变化. *解剖学杂志* 2001; 24: 278-282
- 14 贺启贵, 王宝林, 郭俊岗, 刘东华, 王全红, 李光. 门静脉高压性胃病病理分析. *山西医药杂志* 2004; 33: 552-556
- 15 Corbett JA, Tilton RG, Chang K, Hasan KS, Ido Y, Wang JL, Sweetland MA, Lancaster JR Jr, Williamson JR, McDaniel ML. Aminoguanidine, a novel inhibitor of nitric oxide formation, prevents diabetic vascular dysfunction. *Diabetes* 1992; 41: 552-556
- 16 Patel S, Berrada D, Lembo A. Review of tegaserod in the treatment of irritable bowel syndrome. *Expert Opin Pharmacother* 2004; 5: 2369-2379
- 17 Karras PJ, Michalos A, Smith ME. The role of nitric oxide in esophageal and gastric motor function in the cat. *Gastroenterology* 1993; 104: 530A
- 18 高福生, 刘宾, 展玉涛, 史小林, 张京秀, 王凝, 丁燕, 谢新纪. 肝纤维化大鼠晚期糖基化终末产物变化及氨基胍的干预作用. *中华肝脏病杂志* 2006; 14: 178-182

编辑 李军亮 电编 何基才

ISSN 1009-3079 CN 14-1260/R 2009年版权归世界华人消化杂志

• 消息 •

世界华人消化杂志中文摘要要求

本刊讯 本刊中文摘要必须在350字左右,内容应包括目的(应阐明研究的背景和设想、目的),方法(必须包括材料或对象、应描述课题的基本设计,双盲、单盲还是开放性,使用什么方法,如何进行分组和对照,数据的精确程度,研究对象选择条件与标准是否遵循随机化、齐同化的原则,对照组匹配的特征,如研究对象是患者,应阐明其临床表现,诊断标准,如何筛选分组,有多少例进行过随访,有多少例因出现不良反应而中途停止研究),结果(应列出主要结果,包括主要数据,有什么新发现,说明其价值和局限,叙述要真实、准确、具体,所列数据经用何种统计学方法处理;应给出结果的置信区间和统计学显著性检验的确切值;概率写 P ,后应写出相应显著性检验值),结论(全文总结,准确无误的观点及价值)。(常务副总编辑:张海宁 2009-03-18)