

症例報告

—ベストハイジニスト賞受賞—

歯間乳頭の回復を試みた一症例

佐藤ゆかり

木村歯科医院(東京都国立市)

A Case Report : Recovery of Interdental Papillae

Yukari Sato

Kimura Dental Clinic

Abstract : This case study reports on the successful recovery of interdental papillae, which had previously receded during the initial periodontal recovery, through appropriately-timed cleaning with oral self-care items. A 43-year old woman visited our clinic complaining of a detached restoration of the lower right second premolar. First the relevant tooth was treated and she was diagnosed as requiring care involving the periodontal treatment of the full mouth, and the initial periodontal therapy was thus started. At the beginning the patient was poorly motivated to present the esthetically compromised anterior segment with destroyed interdental papillae. As the treatment proceeded, she became gradually motivated to worry about the growing interdental spaces. Conservative reconstruction of the papilla was attempted, with appropriately-timed and site-selected use of an interdental brush concomitantly with the recovery of the gingival tissue, and yielded a successful result. Subsequently, maintenance therapy was prescribed to maintain the patient's general periodontal health in good condition. The recovery of the interdental papilla not only provided better esthetics but also allowed for less-frequent interdental cleaning. In addition, in the case of patients such as the one in the present study, their satisfaction with the recovery is expected to help maintain their motivation to continue with regular oral care practices and hygiene.

Nihon Shishubyo Gakkai Kaishi (J Jpn Soc Periodontol) 50(4) : 255-260, 2008.

Key words : interdental papilla, initial periodontal therapy, self-care

要旨 : 本報では、歯周治療で消失した歯間乳頭が、セルフケア用具の使用時期を術者が入念にコントロールすることにより、回復してきた過程を報告する。患者は43歳の女性で、45の修復物の脱離を主訴に来院した。主訴への対応後、全顎的な歯周治療が必要と判断し、歯周基本治療を開始した。当初はモチベーションも低く、上顎前歯部の歯間乳頭は消失し審美性も失われていたが、治療が進むにつれモチベーションが上がり、歯間空隙を気にするようになった。そこで、歯肉の回復の時期に合わせて歯間乳頭の回復を妨げないように歯間ブラシの使用を中止したところ、歯間乳頭の回復がみられた。その後サポータティブペリオドンタルセラピー(以下SPTと略す)に移行し、全顎的に良好な状態を維持している。歯間乳頭を回復させることは審美性の追求だけでなく、隣接面の清掃性の向上や患者負担の軽減につながる。また、患者も満足するためにモチベーションの維持としても効果が期待できる。

日本歯周病学会会誌(日歯周誌)50(4) : 255-260, 2008

キーワード : 歯間乳頭, 歯周基本治療, セルフケア

連絡先 : 佐藤ゆかり

〒186-0001 東京都国立市北1-7-1-121

木村歯科医院

Yukari Sato

Kimura Dental Clinic

1-7-1 Kita, Kunitachi City, Tokyo, 186-0001, Japan

E-mail : ys@shikai.jp

緒 言

歯間乳頭を含む歯肉の炎症は、生体の防御反応としての滲出という形の応答である。細菌が侵入すると毛細血管が拡張して発赤し、血管外へ滲出液の漏出が認められるようになる。その結果、浮腫が起り歯間乳頭の腫脹を認めるものの、歯周基本治療により原因が除去されると、周囲組織の環境改善により炎症が消退、歯肉の退縮が生じ、時として歯肉の形態が平坦となる場合も認められる¹⁾。このような結果として生じた平坦な歯間乳頭の形態は、審美的に患者を満足させないだけでなく、プラークや食物残渣の停滞を助長し、発音障害を起こすこともある。また、ブラッシングを困難にさせるなどの弊害が生じる可能性もある²⁾。このように、審美的な不満や清掃効率の低下は、患者の歯周治療に対するモチベーションの低下につながり、我々は歯間乳頭に対する配慮を常に心がける必要がある。

隣接歯間空隙の清掃に用いる補助器具として、デンタルフロスや歯間ブラシなど種々のものがあるが、その中でも歯間ブラシは、凹んだ形態の隣接面や広い歯間空隙の清掃に短時間で効果を挙げることができる³⁾。また、歯肉の健康は、歯の表面からプラークを周期的に除去することにより維持できる観点からみると、口腔全体のプラーク除去に歯ブラシに加えて歯間ブラシを用いることは有効である。しかし、使用方法や導入時期を考慮しなければ、歯肉を圧迫させることによる歯間乳頭の喪失を助長させる道具にもなりかねない。

本症例では、患者のメンタルケアにも留意しながらプラークコントロールの安定を待ち、ルートプレーニングの終了部位から順次歯間ブラシを導入させた。歯間乳頭は、一旦平坦化したのが、辺縁歯肉の炎症の後戻りに注意しながら歯間ブラシの使用を中止させることにより、徐々に回復してくる様子が見られた。本報では歯周基本治療中のプラークコントロールから、スケーリング・ルートプレーニングを進めていく課程における、歯肉の状態の変化及び歯間ブラシの使用法についての経過などを報告する。

症 例

患者：43歳 女性
初診日：2004年10月2日
主 訴：45の修復物脱離で来院
既往歴：前医にてう蝕により47を抜歯

1. 現症

- 1) 口腔内所見：上顎前歯部の歯間乳頭は消失しており、全顎的にプラーク、歯石、ステインの付着が認められた。17は対合歯を失っていたため挺出しており清掃不良が目立った。16, 17間に歯間離開と食片圧入が認められた(図1)。
- 2) エックス線所見：全顎的に水平性骨欠損が認められた。16は根尖病巣と思われる透過像が認められた(図2)。
- 3) 歯周組織検査：4mm以上の歯周ポケットが全体の25%に、プロービング時の出血(BOP)が54%に認められた(図3)。

2. 診断および治療方針

以上の検査結果から、慢性歯周炎と診断した。治療方針決定にあたり、口腔清掃指導では縁上プラークコントロールを徹底させること、スケーリング・ルートプレーニングではできる限り歯肉を退縮させない配慮をすること、禁煙指導は患者のモチベーションのレベルに合わせて導入することなどを考慮した。16の根尖病巣は自覚症状がないため経過観察、16, 17間の歯間離開は歯周基本治療後の歯牙の自然移動とセルフケアで解決できるか検討することとし、患者の同意を得て治療を開始した。

治療経過

- 1) 2004年10月～口腔清掃指導、スケーリング
- 2) 2005年1月～ルートプレーニング開始
- 3) 2005年6月～再評価
- 4) 2005年7月～う蝕処置
- 5) 2006年5月～サポータティブペリオドンタルセラピー

1. 歯周基本治療

患者のこれまでのセルフケアは、自己流による1日2回歯ブラシの使用であった。また上下前歯唇側に歯石が沈着しているものの患者の自覚はなく、また審美的要求もなかった。そこで、口腔清掃指導を行う前に自己の口腔内をよく観察することを目的とし、歯周治療に対するモチベーションを賦活させた。そこで、自己の口腔内の観察と同時に毛先が小さく手鏡を見なければ正確に当たっている場所が確認できないシングルタフトブラシを採用した。ブラッシング方法は生活歯ということと将来の審美的要求を考慮し、歯ブラシ圧による歯肉退縮の影響が比較的少ない1歯縦磨きを指導した。具体的な清掃方法として、シングルタフトブラシの毛先部分が歯面に垂直に当たるようにし、毛先が押しつけられて開かない程度の力で小刻みに動かす

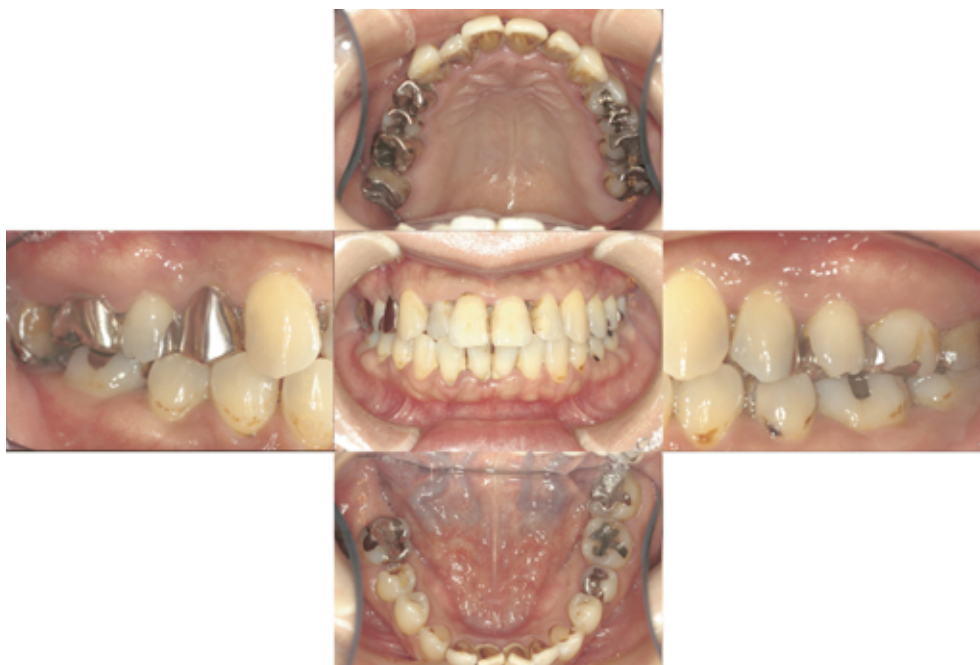

図1 初診時の口腔内写真 (2004年10月)

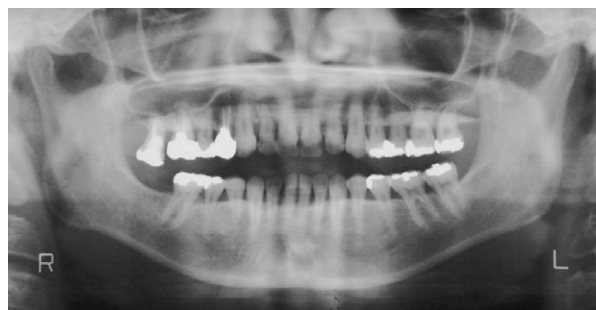

図2 初診時のパントモX線写真 (2004年10月)

よう指導した。前歯部の歯間部から歯頸部に沿って、小刻みに上下に動かしながらゆっくりと隣の歯へ移動させるようにした。このブラッシング法を行うことにより、患者に自身の歯肉を見る習慣を身につけてもらい、より歯肉の変化に気付いてもらえるように考慮した。

臼歯部に関しては歯間部のプラークコントロールも期待できるバス法を歯ブラシで指導した。ルートプレーニングに移行する前に浮腫性の炎症を取り除くためにポビドンヨード洗口薬(イソジン[®]ガーグル：明治製薬)をそれぞれのブラシにつけて磨いてもらい、1日3～4回の含嗽を行った。その後歯間部におけるプラークコントロールの安定が得られたのでルートプレーニングを行い、終了した部位から随時歯間ブラシ(S)の使用を開始した。使用方法については1日2回

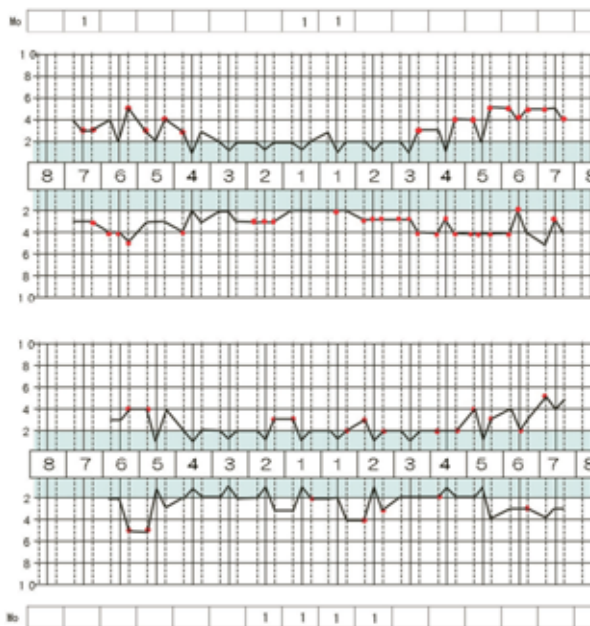


図3 初診時の歯周組織検査所見 (2004年10月)

セルフケアの一番最後に使用、隣接面に沿わせてゆっくり動かし、歯肉にはあまり押し付けないよう指導した。(図4上、図6上)。

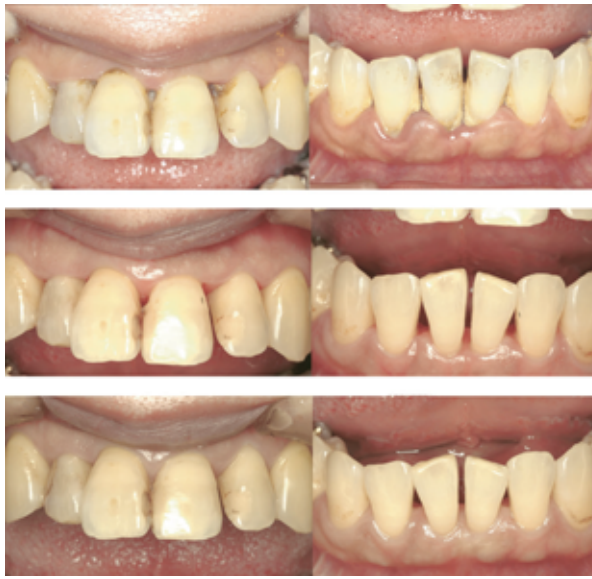

図4 前歯部口腔内写真
(上から2004年10月,2005年1月,2006年5月)

2. 再評価

歯周基本治療により，歯周ポケットが4mm以上の部位は2%に改善した。BOPは6%の部位にみられた。また，この時点で歯間乳頭はほぼ全顎的に消失し，歯周ポケットが5mmであった部位はクレーターとなった。治療前は自己の口腔内に無関心だった患者がブラクトライアングルを気にするようになった。また，1日10本～15本の喫煙によるステイン沈着も気にするようになったことから審美的な方向から禁煙指導を行うことにした。患者自身の禁煙に対する自覚が向上し，モチベーションも維持できていることが確認された。しかし，患者の職場環境や精神的なストレスなどから完全な禁煙に至ってはいない。この時期のセルフケアにおいて，白歯部では歯間ブラシを継続してもらい，クレーター消失期に入っていた上下前歯部では歯間ブラシの使用を中止させ，シングルタフトブラシから歯ブラシに変更し歯間乳頭の回復をはかった。使用方法として上下前歯部は歯ブラシによる1歯縦磨きで歯頸部に沿わせて動かす，白歯部の歯間ブラシはこれまでと同様に使用していくことにした。プロフェッショナルケアではヨシダのプロフィーカップ#104スクエアリブ&ウェブ(カップの硬さ：ソフト)で前歯部を，#105リブ&ウェブ(カップの硬さ：ややハード)で白歯部のPMTCを行った。またクレーターのある部位はプラークが残存しやすいため根面のデブライドメントを行った。(図4中，図5上，図6中)。

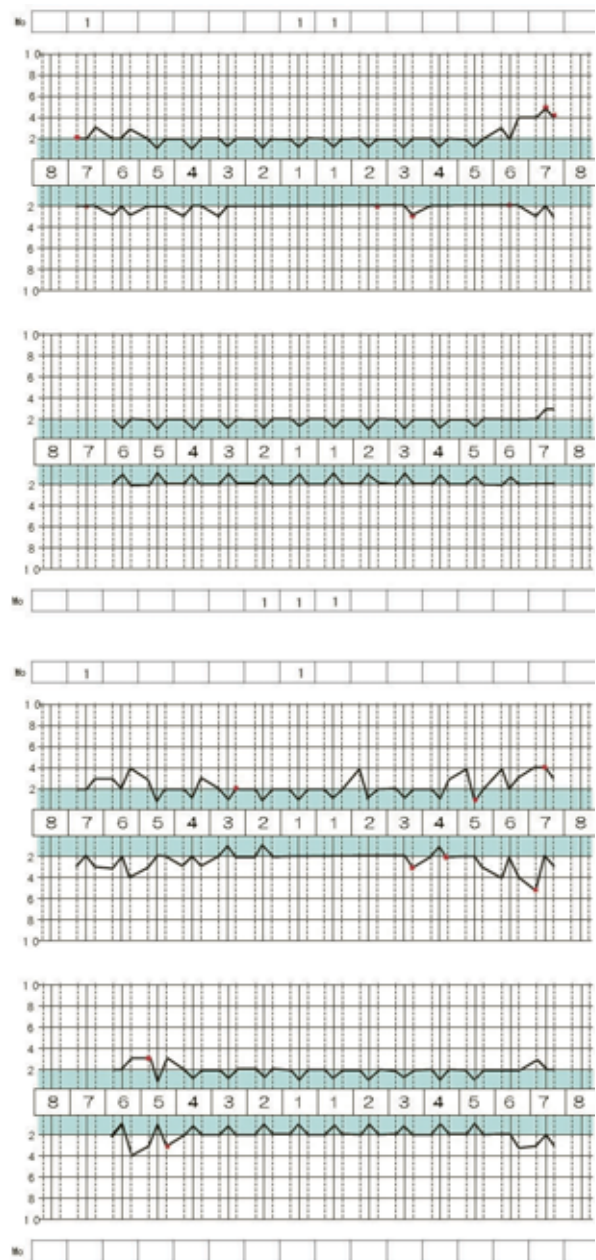


図5 歯周組織検査所見
(上から2005年1月,2006年5月)

3. サポートベリオドンタルセラピー(SPT)

初診より1年7ヶ月後にSPTへ移行した^{4, 5)}。歯周ポケットが4mm以上の部位は6%，BOPは7%の部位に見られた。また，これまでの口腔内の変化を写真などを提示し再度モチベーションを行った。セルフケアでは歯間ブラシの使用を継続していた白歯部もクレーターの消失期に入ったので歯間ブラシの使用を中止し，歯ブラシに変更した。使用方法として白歯部はバス法を指導した。プロフェッショナルケアでは#

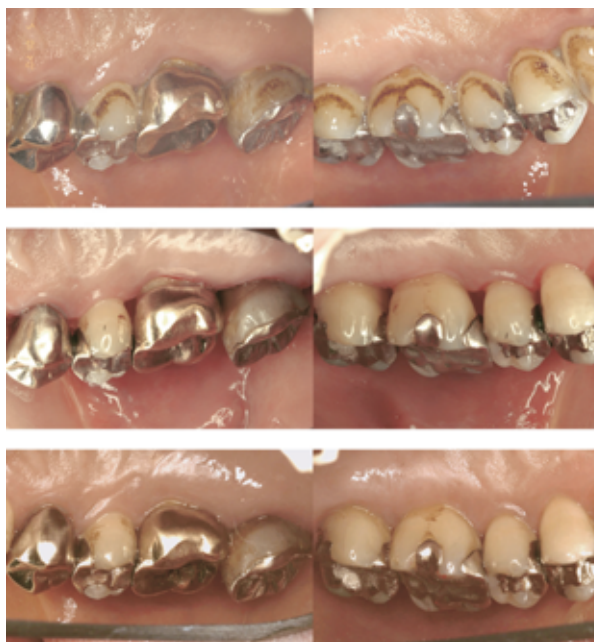

図6 白歯部口腔内写真
(上から2004年10月, 2005年1月, 2006年5月)

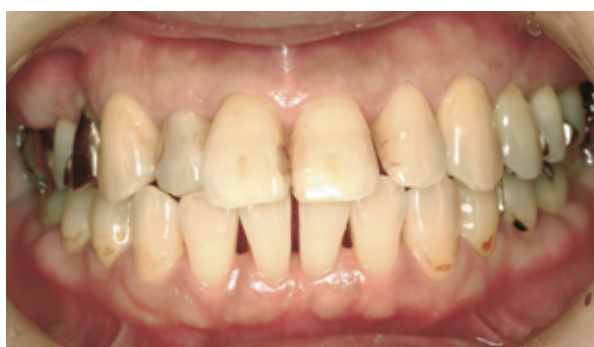

図7 SPT時の正面観口腔内写真
(2006年5月)

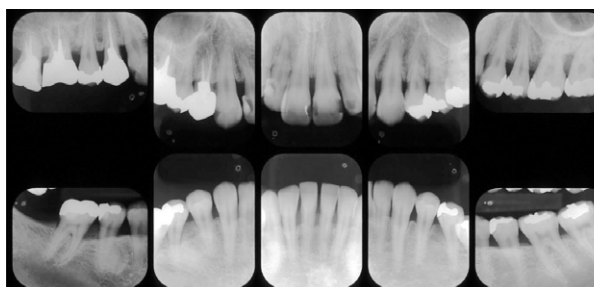


図8 SPT時のデンタルX線写真
(2007年1月)

104で全顎のPMTCを行い、出血が認められる部位はポケット内洗浄を行った。再評価時、歯間乳頭は全顎にわたり消失していたが、再評価から11ヶ月が経過したとき歯間乳頭が回復してきた。また、16に違和感

が生じたため根管治療を行った。現在は歯間離開のある16, 17間のみ歯間ブラシ(SS)を使用しており、その他の部位は歯ブラシのみのセルフケアとなっている。初診時口腔内に関心のなかった患者が自身の口腔内が変化していくにつれて審美面を気にするようになり、最後にはブラクトトライアングルが閉鎖され歯間乳頭が回復してきたことにとても満足的那样であった。しかしながら禁煙指導を行ってはいるが現在も禁煙は成功できずにいる。なお、患者の職場が全面禁煙になり喫煙回数が減り、この状況を1つの動機付けの強化の時期と考え今後もSPTにおける禁煙指導を取り入れていく予定である。(図4下, 図5下, 図6下, 図7, 図8)。

考 察

歯科医師または歯科衛生士による口腔清掃指導なくして歯周治療は成り立たない事は、世界的にコンセンサスの得られているところである。Løeらは、口腔清掃を中止させ歯肉炎を惹起させた被験者の口腔内細菌叢について調べている。清掃の中止と共にスピロヘータ菌等のコロニー数や大きさが増加したが、口腔清掃を再開させたのちには減少していると報告し、歯ブラシによる歯肉縁上のプラークコントロールが、歯肉縁細菌叢に影響を及ぼすと報告している⁶⁾。また、Smulowらは、5mm以上の歯周ポケットを持つ被験者に対して、歯肉縁上プラークコントロールが深い歯周ポケット内の嫌気性細菌叢を減少させることを確認した⁷⁾。歯周病に感受性が高い患者では、隣接面の適切なプラーク除去は特に重要である。この部位はプラークの蓄積がより早く出現しやすいからである⁸⁾。よって、歯間清掃を指導する際には歯肉組織の外形や歯間空隙の大きさ、歯の位置及び歯列などの口腔内状況と、患者の能力を考慮する必要がある⁸⁾。

本症例では、プラーク除去の効果と将来起こると予想された審美的要求を考慮し、ブラッシング指導の初期の段階では、シングルタフトブラシによる1歯縦磨きとバス法を導入した。歯間ブラシの導入時期には細心の注意を払い、プラークコントロールの後戻りや歯肉の炎症の出現などを注意深く観察した。

セルフケアと歯肉の状態の安定が得られた時期に、部分的に歯間ブラシの使用を中止させた。その結果、歯間乳頭が徐々に回復する様子が観察され、患者の満足感とモチベーションの維持につながったと推察される。

Pageらは歯肉炎、歯周病の病理組織学的状態の臨床像を5つに分類している。すなわち、組織学的に完全に健康な正常歯肉、臨床的に健康な健康歯肉、臨床

的に歯肉炎が確認できる早期歯肉炎, 歯肉ポケットは認められるが骨喪失および上皮の根尖側移動もない確立期歯肉炎, 骨の喪失と上皮の根尖側移動を伴う歯周炎の5つである。このうち早期歯肉炎, 確立期歯肉炎, 歯周炎の3つは, それぞれ破壊程度が異なるため, 治癒過程も異なると考えられる⁹⁾。

本症例では, 初診時におけるエックス線所見において全顎的に水平性の骨欠損が認められ, プロービング検査において4mm以上のポケットが全体の25%に認められたため, 慢性歯周炎と診断した。歯周炎における組織の治癒課程は, 「急性症状消失期」「歯間空隙現出期」を経て「根尖側歯肉の癒痕化」すなわち「治癒」へと至る⁹⁾。本症例においても, 歯周基本治療終了後には歯間乳頭の喪失(歯間空隙現出期)が見られた。このうち歯間乳頭の回復の可能性を妨げる歯間ブラシの使用を一時的に中止させた。

本症例では初診時のエックス線写真所見において水平性の骨欠損が認められたため, 歯周基本治療終了後に歯間乳頭部も平坦化するものと予想していた。Holmesは健康な歯間乳頭部に対する調査において, 32カ所中30カ所は陥凹しており, 2カ所のみが凸型であり¹⁰⁾, 歯間乳頭歯肉の外形は歯槽骨の外形やCEJの形態と一致していなく, またTarnowらは, 接触点から歯槽骨頂部までの距離が5mm以内であれば, 歯間乳頭部は歯間部を埋めていると述べている¹¹⁾。これらの報告は, 本症例で再生した歯間乳頭の形態が, エックス線から予想される形態と異なっていることを示すものと思われた。

本症例は歯周組織の破壊程度が軽度であり, 患者がプラークコントロールに意欲的であったこと, 清掃状態と歯肉の状態の変化を注意深く読み取り, 意図的な歯間ブラシの使用の中止時期を考慮したことが歯間乳頭回復という結果を導いたものと思われた。また, 回復した歯間乳頭を維持するためには, SPT時における清掃状態の確認, 喫煙の増減¹²⁾, 炎症の有無など細かいチェックが不可欠であると考えている。本症例では, 歯周基本治療中に患者のプラークコントロールの後戻りが見られた。理由を尋ねたところ, 歯科医師より歯周疾患により歯槽骨の吸収が認められたことを伝えられ, ショックでその後のセルフケアの程度が低くなったとのことであった。以降, 来院のたびに些細なことでも褒めるようにし, プラークコントロールが向上するのを待った。すなわち, 良好なセルフケアの維持には心理的な要因が深く関わっていることを知らされた症例でもあり, SPT来院時には, セルフケアの技

術的な側面だけでなく, 生活面, 精神面においても繊細なアプローチを行うことが重要であると思われた。

謝 辞

本症例を発表させて頂くにあたり木村歯科医院院長木村博幸先生, ならびに御指導, 御教示いただきました関係各位の皆様に深謝いたします。

なお, 本論文は, 第50回春季歯周病学会(2007年5月19日)において口演発表した。

文 献

- 1) 松坂賢一, 井上孝: 歯間乳頭再生と Biologic width. 日本歯科評論, 734: 54-58, 2003.
- 2) 申基喆: 歯肉歯槽粘膜療法による歯間乳頭の形成. 日本歯科評論, 734: 59-67, 2003.
- 3) Ramfjord SP, Ash MM. 編 / 加藤 熙, 小林 義典, 山田 好秋監訳: 歯周病の基礎と臨床, 第1版, 医歯薬出版, 東京, 1984, 388-389.
- 4) 黒田昌彦, 品田和美: 歯科衛生士さんのための成功する定期健診のすすめ方, 第1版, デンタルダイヤモンド社, 東京, 25-35, 2007.
- 5) Axelsson P, Nyström B, Lindhe J: The long-term effect of a plaque control program on tooth mortality, caries and periodontal disease in adults. Results after 30 years of maintenance. J Clin Periodontol, 31: 749-757, 2004.
- 6) Løe H et al.: Experimental gingivitis in man, J Periodontol, 36: 177-187, 1965.
- 7) Smulow et al.: The effect of supragingival plaque removal on anaerobic bacteria in deep periodontal pockets, JADA, 107: 737-742, 1983.
- 8) J Lindhe / 岡本 浩監訳: 臨床歯周病学とインプラント, 第4版 [臨床編], クインテッセンス出版, 東京, 2005, 496-497.
- 9) J Lindhe / 岡本 浩監訳: 臨床歯周病学とインプラント, 第4版 [基礎編], クインテッセンス出版, 東京, 2005, 165-173.
- 10) Holmes, C. H: Morphology of the interdental papillae, J Periodontol, 36: 455-460, 1965.
- 11) Tarnow, D. P., Magner, A. W. and Fletcher, P.: The effect of the distance from the contact point to the crest of bone on the presence or absence of the interproximal dental papilla, J Periodontol, 63: 995-996, 1992.
- 12) Kaldahl WB, Johnsön GK, Patil KD, et al.: Levels of cigarette consumption and response to periodontal therapy. J Periodontol, 67: 675-681, 1996.