

文章编号:1000-7423(2009)-01-0094-01

HIV感染合并肺孢子虫肺炎 1 例

田利光¹, 陈家旭¹, 汪峰峰², 程国金³, 汪天平², 周晓农^{1*}

中图分类号: R531.5 文献标识码: D

肺孢子虫病 (pneumocystosis) 是由肺孢子虫 (*Pneumocystis* spp.) 寄生于人和哺乳动物肺组织引起的临床疾病。肺孢子虫肺炎 (*Pneumocystis carinii* pneumonia, PCP) 是艾滋病 (AIDS) 患者和肿瘤化疗患者常见的合并症和死亡原因之一^[1,2], 目前国内临床诊断主要依靠患者体征和 X 光片进行, 缺乏病原学诊断的报道。现将 1 例依靠病原学方法确诊的人类免疫缺陷病毒 (HIV) 感染者合并肺孢子虫肺炎的病例报告如下。

1 临床资料

患者, 男, 16 岁, 安徽阜阳市人。2008 年 8 月 12 日因发热、咳嗽、胸闷气促和喘息入院。患者既往反复腹泻、发热、咳嗽 2 年, 曾以疑似肺结核治疗, 效果欠佳。2008 年 8 月 9 日, 患者在安徽省人民医院检出 HIV 阳性。家属主诉: 该患者 3 岁时曾在当地医院输血, 供血者已于 2002 年因艾滋病死亡。

查体: 体温 36.4 °C、脉搏 82 次/min、呼吸 21 次/min、血压 100/80 mm Hg、体重 25 kg、身高 138 cm。患者神志清, 浅表淋巴结未触及, 心律齐, 气促, 双肺呼吸音粗, 两肺底有湿啰音, 腹软, 无压痛, 肝脾未触及。实验室检查: 白细胞 $6.63 \times 10^9/L$ 、单核细胞 $0.127 \times 10^9/L$ 、嗜酸粒细胞 $0.016 \times 10^9/L$ 、淋巴细胞 $1.02 \times 10^9/L$ 、红细胞 $4.18 \times 10^{12}/L$ 、血红蛋白 117 g/L、血小板 $410 \times 10^9/L$ 和 CO_2 分压 25.7 mmol/L。胸部 X 光检查: 两肺毛玻璃状阴影呈弥漫性分布, 以中上肺明显, 支气管壁明显增厚。临床拟诊为: ① 两肺弥漫性病变, ② 间质性肺炎, ③ II 型肺结核, ④ 肺泡蛋白沉着症。给予抗炎和营养支持治疗。病原学诊断: 入院后第 3 天取患者 24 h 痰液涂片, 吉氏染色镜检, 可见肺孢子虫包囊 (图 1)。根据患者临床表现、胸部 X 光片特征、病原学诊断结果, 结合 HIV 阳性病史, 诊断为肺孢子虫肺炎。治疗措施: ① 面罩吸氧, 呼吸急促改善后改为低流量吸氧; ② 静脉给予盐酸克林霉素、注射用头孢西丁钠、核黄素磷酸钠注射液和氨茶碱; ③ 口服复方新诺明 (SMZ-TMP) 2 片/次, 3~4 次/d; 强的松 45 mg/d, 3 d 后改为 15 mg/d。治疗 2 周后患者症状明显改善。实验室复查: 白细胞 $4.18 \times 10^9/L$ 、单核细胞 $0.334 \times 10^9/L$ 、嗜酸粒细胞 $0.024 \times 10^9/L$ 、淋巴细胞 $0.767 \times 10^9/L$ 、红细胞 $4.03 \times 10^{12}/L$ 、血红蛋白 116 g/L、血小板 $283 \times 10^9/L$ 和 CO_2 分压 19.3 mmol/L。胸部 X 光片可见两肺病变明显改善, 痰液检查未发现肺孢子虫, 患者痊愈出院。未随访。

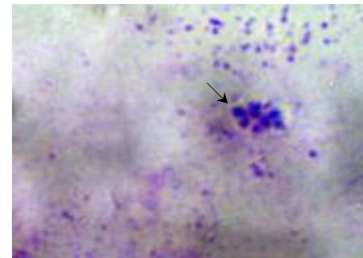


图 1 痰液中检测出的肺孢子虫包囊 (×1000)

2 讨论

肺孢子虫病是一种机会性感染性疾病, 在免疫力低下人群, 如艾滋病患者、肿瘤化疗病人及器官移植患者中多见。国外研究显示, 肺孢子虫肺炎是艾滋病最主要的先兆症状, 艾滋病患者肺孢子虫肺炎发生率高达 60%~80%, 位居其他机会性感染寄生虫病之首^[2,3]。随着 HIV/AIDS 在我国的蔓延和流行, 我国有关艾滋病患者合并感染肺孢子虫肺炎的报道不断增多, 但多根据临床症状结合胸部 X 光片进行临床诊断, 缺乏病原学诊断。随着我国艾滋病病例的不断增多以及抗病毒治疗水平的不断提高, 艾滋病患者的存活时间越来越长, 如何预防和早期诊断各种机会性感染成为提高艾滋病患者生命质量的一个重要内容。国外研究者认为肺孢子虫肺炎应列为艾滋病患者的常规检测项目^[4], 在国内由于痰液检出率低以及支气管灌洗和肺组织活检的实施难度较高等原因, 大多数医院尚未开展此项检查, 而早期诊断和及时治疗是降低该病死亡率的有效手段。该例患者在痰液中查见病原体而确诊, 提示在患者痰液中检测肺孢子虫病原体的方法, 具有简便易行、无创伤、患者易接受等优点, 建议作为艾滋病患者的一个常规临床检测项目。

参 考 文 献

- [1] King LK, Padley SPG. Imaging of the thorax in AIDS[J]. Imaging, 2002, 14(1): 60-76.
- [2] Thomas CF, Limper AH. *Pneumocystis pneumonia*[J]. N Engl J Med, 2004, 351(4): 408.
- [3] Boisselle PM, Crans Jr CA, Kaplan MA. The changing face of *Pneumocystis carinii* pneumonia in AIDS patients. Am J Roentgenol, 1999, 172(5): 1301-1309.
- [4] Masur H, Kaplan JE, Holmes KK, et al. Guidelines for preventing opportunistic infections among HIV infected persons-2002. Recommendations of the U.S. Public Health Service and the Infectious Diseases Society of America[J]. Ann Intern Med, 2002, 137(5): 435-478.

(收稿日期: 2008-10-14 编辑: 衣凤芸)

作者单位: 1 中国疾病预防控制中心寄生虫病预防控制所, 世界卫生组织疟疾、血吸虫病和丝虫病合作中心, 卫生部寄生虫病原与媒介生物学重点实验室, 上海 200025; 2 安徽省血吸虫病防治研究所, 芜湖 241000; 3 安徽省阜阳市京九开发区卫生院, 阜阳 236000

* 通讯作者, E-mail: ipdzhouxn@sh163.net