

·基础研究·

可控性心肌缺血动物模型的制作*

吴涛¹ 励建安^{1,2} 陆晓¹ 黄澎¹ 邱峰¹ 孟祥博¹ 高晶¹

摘要 目的:建立小型猪可控性心肌缺血的动物模型。**方法:**健康成年小型猪 10 只,开胸安置自制水囊缩窄器,建立钝缘支可控性缺血的动物模型。术后行缺血心电图试验、冠脉造影、微球技术检测缺血区心肌水囊加压前后 CCBF 以及靶血管支配区心肌 HE 染色观察。**结果:**制作成功的 8 只小型猪在水囊加压后均可出现明显的缺血性心电图表现,同时钝缘支下游显影延迟、稀疏,钝缘支近乎完全闭塞,水囊压力撤除后心电图迅速恢复正常,钝缘支远端灌注恢复到水囊加压前状态。水囊加压前后靶血管支配区域 CCBF 明显减少($P<0.05$)。HE 染色无心肌梗死表现。**结论:**采用该自制水囊缩窄器可以成功制作可控性心肌缺血动物模型。

关键词 可控性心肌缺血;动物模型;小型猪

中图分类号:R49,R541.4 **文献标识码:**A **文章编号:**1001-1242(2006)-12-1068-04

Experimental animal model of controllable myocardial ischemia/WU Tao,LI Jian'an,LU Xiao,et al//Chinese Journal of Rehabilitation Medicine,,2006,21(12):1068—1071

Abstract Objective:To establish an animal model of controllable myocardial ischemia in piglet. **Method:**Thoracotomy and pericardiectomy were performed in 10 piglets. A home-made hydraulic occluder was then implanted around the oblique marginal artery. Selective coronary angiography,pressure-EKG test,CCBF and pathological examination were performed after surgery to evaluate the degree of stenosis.**Result:**Pressure induced EKG change of ischemia could be found in all subjects. Selective coronary angiography demonstrated a significant reduction in myocardial blood flow in the oblique marginal artery after hydraulic occluder was inflated. Simultaneously,CCBF of the hazardous zone was obviously decreased ($P<0.05$). There was no evidence of myocardial infarction.**Conclusion:**The home-made hydraulic occluder is applicable to make an animal model of controllable myocardial ischemia. It may create an important approach in research of cardiac rehabilitation.

Author's address Dept. of Rehabilitation Medicine, the First Affiliated Hospital of Nanjing Medical University, Nanjing ,210029

Key words controllable myocardial ischemia;animal model;mini swine

冠心病是最常见的心血管疾病之一,也是造成功能障碍或残疾的重要原因。心肌缺血动物模型的建立是进行冠心病研究的前提条件。目前国内外多采用 Ameroid 缩窄器放置在冠状动脉第一级分支上造成冠脉慢性狭窄^[1-2]。但是 Ameroid 缩窄器最后是导致冠脉完全或近乎完全的闭塞,和临床中常见的冠脉部分狭窄有区别^[3]。本文旨在建立一个冠脉部分狭窄的动物模型,该模型可以复制可控性心肌缺血,为冠脉疾病相关康复基础研究提供有力的保障。

1 材料与方法

1.1 实验动物

健康广西巴马小型猪 10 只,体重 23.3±4.4kg,雌雄各 5 只,由上海市农业科学院提供。

1.2 水囊缩窄器

选用合适的 PTCA 球囊(直径 4.0mm,长 15—20mm),用七号线将水囊固定于自制的不锈钢环(内径 4.0mm,厚 1.0mm,开口 1mm,图 1,见前置彩色插

页 8)。

1.3 模型制作

见图 2。

1.3.1 术前准备以及麻醉:术前禁食 12h;氯胺酮 20mg/kg,阿托品 0.5mg,肌注;打开耳缘静脉通路,缓慢推入 3%戊巴比妥 5ml,密切观察动物呼吸,随后戊巴比妥给药量根据手术需要调节;用绳牵开动物上下颌,暴露咽喉部,局部快速喷入 2%利多卡因以冲开声门。喉镜挑起会咽后行气管插管,确认插入气管无误后接呼吸机,呼吸频率 18 次/分钟,潮气量 350—400ml/次;右侧仰卧位固定动物,静脉推入琥珀胆碱(司可林)100mg 和芬太尼 0.1mg,随后司可

* 基金项目:国家自然科学基金资助项目(30370687)

1 南京医科大学第一附属医院康复医学科,江苏省级机关医院内(省人民医院集团康复医学科),南京市珞珈路 30 号,210024

2 通讯作者:励建安(南京医科大学第一附属医院康复医学科,210029)

作者简介:吴涛,男,硕士研究生

收稿日期:2006-05-29

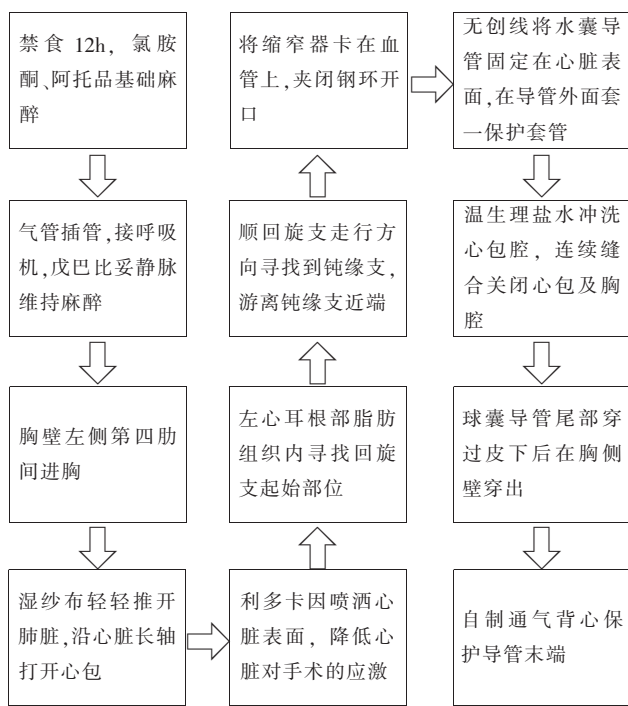


图2 可控性心肌缺血动物模型制作的手术操作流程
林 200mg, 芬太尼 0.1mg 加入 100ml 生理盐水中静脉维持, 青霉素 640 万 U 加入 5%GS 250ml, 静脉点滴。

1.3.2 开胸安置水囊:取胸壁左侧第四肋间切口, 从腋前线向胸骨左侧, 刀片划开皮肤, 电刀逐层切开皮下、胸上肢肌、肋间外肌, 血管钳插入肋间内肌进入胸腔, 撑开, 电刀切开肋间内肌和壁层胸膜; 打开胸腔后用胸廓撑开器撑开, 手术切口约 8cm; 用大湿纱布轻轻推开肺脏, 暴露心包; 血管钳提起心包, 剪开后纵行上下扩大心包切口。暴露心脏, 变换动物体位, 使心脏左侧壁和高侧壁暴露清晰。利多卡因喷洒心脏表面, 降低心脏对手术的应激; 在左心耳根部脂肪组织内寻找回旋支起始部位, 顺回旋支走行方向寻找钝缘支。游离钝缘支近端约 10mm, 将水囊缩窄器卡在血管上, 随即用力夹闭钢环开口。游离血管和上缩窄器时操作必须轻柔, 当出现血管痉挛时停止操作, 必要时滴入硝酸甘油, 血管表面喷洒利多卡因。检查器械敷料无误后, 温生理盐水冲洗心包腔, 用 3-0 无创线将水囊导管在心脏表面固定一道, 在水囊后续部分套一保护套管, 四号线连续缝合心包, 同时将套管和心包紧密缝合在一起。套管内口必须塞入心包以防止气胸; 撤出胸廓撑开器, 双七号线缝合上下肋骨, 将气囊软管缓缓塞入胸腔约 10cm; 七号线从切口两头向中间连续紧密缝合肌层, 在最后一针打结前手捏气囊鼓肺使肺复张, 当确认肺已经复张时迅速牢固结扎; 球囊导管尾部由钢针引导穿过皮下后在胸侧壁穿出, 缝合固定, 自制背心保护导

管末端。

1.4 微球

微球 (Dye-Trak Microsphere, Triton Technology, US) 为直径 15 μ m 的塑料球生理盐水混悬液 (300 万粒/ml), 可用不同颜色染料标记。在术中水囊注水加压前后分别于左心耳注入红色、黄色微球各 1.33ml (400 万粒), 可随血流均匀分布到全身毛细血管网。因其直径稍大于毛细血管网, 所以在第一次循环即可全部滞留在毛细血管网内。因此在某一局部组织滞留量即可反映当时该组织血流量。因其理化性质稳定, 故不会引起弥散性微循环栓塞, 也不会被溶解吸收。

1.5 动物饲养和缺血刺激

术后连续 3 天予以青霉素 640 万 U, 肌注。每天测量肛温, 待体温低于 39 $^{\circ}$ C 时停止给药。定期用碘伏消毒切口以及皮下隧道出口。所有动物于术后 2 周行缺血刺激: 在无应激状态下给予每天 2 次、每次 2min、5 次/周、共 8 周的缺血刺激, 两次缺血间隔 15min。

1.6 球囊加压前后心电图变化

动物麻醉后取仰卧位, 选择监护导联: (+) 右上肢内侧根部, (-) 左下肢内侧根部^[4]。水囊加压行缺血刺激前以及缺血刺激完成即刻、2min、5min、10min 时记录 EKG 以及水囊压力值。每两周调整一次水囊压力并为下阶段缺血刺激的压力值。

1.7 冠状动脉造影

在模型制作成功的动物中随机选取 3 头猪行冠状动脉造影检测。猪麻醉后, 平卧位, 股动脉穿刺置管, 取心脏左前位角度行冠脉选择性造影。于水囊注水加压前、后注入造影剂欧乃派克, 显示冠脉狭窄程度, 同时记录心电图, 记录心肌缺血变化。

1.8 病理检查

实验终止时, 予以氯胺酮 400mg 肌注, 行胸骨正中切口迅速开胸, 取出心脏, 从 LCX 血管分支钝缘支下方 1cm 处取该支血管支配区心肌^[5], 酒精脱水, 石蜡包埋, 切片作 HE 染色, 光镜检察靶血管支配区心内膜、心外膜下心肌。

1.9 局部血流量测定

从 LCX 血管分支钝缘支下方 1cm 处取该支血管支配区心肌 1.0g, 用 KOH (1mol/L) 消化后提取微球, 再用二甲酰胺萃取微球上染料。然后分别在各颜色所对应的波长下用分光光度计 (Ultrospec 2000 型, Pharmacia Biotech, US) 检测, 所得吸光度值通过标准方程转化为微球粒数 (粒/克·心肌), 即代表微球注射时的局部心肌血流。

1.10 统计学分析

数据均以均数±标准差表示,经 SPSS10.0 软件检验呈正态分布且方差齐性。采用配对 *t* 检验分析水囊加压前后心率、血流变化 (coronary collateral blood flow, CCBF)。

2 结果

1 只猪在术中游离血管时发生室颤而死亡,另 1 只猪在术后 5 周造影时出血过多而死亡,故共有 8 头猪造模成功。

2.1 球囊加压前后心电图变化

60%的猪在水囊注水加压后,心电图表现为 ST 段的水平上抬,有 20%的猪表现为 ST 段的下移,另有约 20%猪表现为 T 波深倒置、ST 段时限延长等。心电图变化多于水囊压力撤除后 2min 恢复正常(图 3, 见前置彩色插页 8)。

2.2 冠状动脉造影结果

术后 5 周选择性冠脉造影显示,钝缘支在水囊注水加压前即有不完全狭窄,在水囊加压至 $1.0 \times 10^5 \text{Pa}$ 时,钝缘支远端显影稀疏、延迟,近乎完全闭塞。压力撤除后,钝缘支远端显影恢复至水囊加压前水平(图 4, 见前置彩色插页 8)。

2.3 病理检查结果(大体肉眼观察)

钝缘支支配区心肌和前降支供血区域心肌颜色没有明显差异,肌肉弹性无明显下降。光镜检查:心外膜以及心内膜下心肌细胞结构完整,均未见明显的核融解和炎症细胞浸润,未见明显胶原增生等心肌梗死变化的表现(图 5, 见前置彩色插页 8)。

2.4 局部心肌血流量(CCBF)

水囊加压前后靶血管支配区域心肌血流明显减少($P < 0.05$),心率变化差异无显著性意义(表 1)。

表 1 水囊加压前后局部心肌血流以及心率变化 ($\bar{x} \pm s$)

	水囊加压前	水囊加压后
心肌局部血流(粒/克·心肌)	764±212	541±150 ^①
心率(次/分)	111±21	114±22 ^②

与水囊加压前比较: ① $P < 0.05$, ② $P > 0.05$

3 讨论

目前慢性心肌缺血动物模型的制作多采用 Ameroid 环法^[1-3]。在动物选择上采用猪是因为猪先天侧支循环就不发达,和人类更加接近^[4]。Ameroid 环内垫以酪蛋白,卡在血管上后吸水缓慢膨胀,在 14—30 天后形成冠脉的完全闭塞^[7-8]。使用该缩窄器最大的缺点是无法控制冠脉狭窄的程度^[9],并且心室侧壁有不同程度的梗死^[10]。Ameroid 环造成的冠脉完全闭塞本身可以使冠脉侧支循环动员^[10],从而在安静状态

下心肌并没有缺血。James D 等^[11]在制作慢性冬眠心肌动物模型时一改以往的 Ameroid 缩窄器法,使用了水囊压迫法制作冠脉的不完全狭窄。他们在成年小型猪左旋支近端安置了水囊和超声流量探头,于术后 3 天给水囊注水,同时监测冠脉血流,当血流减少 90%时即停止注水。在随后的 2 天用同样的方法调整水囊注水量,以后直到实验结束不再变动水囊体积。不足的是 James 没有观察水囊压迫造成部分狭窄的长期效果(只观察了 30 天),并且该狭窄程度不能在实验进程中按照需要进行调节,所需设备也较复杂。本研究使用自制水囊制作可控性心肌缺血动物模型,可以克服以上方法的不足:造影显示冠脉狭窄的程度可控,避免冠脉的长期闭塞这一干扰因素本身促发的侧支动员。实验周期中心肌缺血的可控性较好(8 周),操作也较简易。形态学检测危险区心肌未见梗死变化。

3.1 可控性水囊制作心肌缺血动物模型的要点

3.1.1 手术入路: 在本课题组前期研究采用 Ameroid 环制作猪心肌缺血模型的手术中曾经采用经胸骨正中^[12]和胸骨左侧切口入路^[12]。胸骨正中切口虽然不易损伤胸膜,手术空间较大,但是有手术损伤大,劈开及缝合胸膜时操作困难的缺点。而胸骨左侧切口入路则容易伤及胸廓内动脉,暴露回旋支不够理想。本研究采用胸廓左侧第四、五肋间进胸,术野暴露回旋支较理想,游离血管方便。术后动物恢复快,不影响动物的运动。

3.1.2 术中注意事项。

麻醉: 本研究采用静脉复合麻醉,简单可行。需要注意的是肌松剂必须在气管插管完成后给予,以免插管不成功导致猪的死亡。同时必须控制肌松剂的用量,司可林用量要控制在 400mg 以内,否则术后动物恢复较慢,拔管困难。控制肌松剂用量的关键是提高手术操作熟练程度,缩短手术时间。

游离靶血管: 猪的回旋支走行相对变异稍多,但大多在左冠状动脉主干根部发出后沿左心耳根部左行,一般分离此处的心外膜下脂肪后均可见到。游离血管时必须避免使用暴力,游离前可用利多卡因喷洒在心脏表面以降低心脏对压迫的反应。术中必须有电监护,一旦出现持续 ST 段抬高或者肉眼可见血管痉挛时,立刻停止手术操作,由静脉滴入硝酸甘油。术中有时会出现室性期前收缩,室颤乃至心脏停搏等表现。轻者可以通过暂停手术,少量使用利多卡因,肾上腺素等缓解,重者可以行胸内心脏按压,同时多次静脉给予利多卡因,肾上腺素等药物治疗,如果有条件可予心内电除颤治疗。

关胸;必须紧密缝合肋间内肌以及胸壁肌层,要待胸腔内残气排尽后方可牢固结扎最后一针缝线。若胸壁缝合不紧密,术后动物常死于气胸。

3.1.3 水囊导管的保护:由于水囊导管是空心钢丝,虽然埋在动物皮下,但是猪有蹭痒、撕咬的习性,所以必须加以一定的保护措施。水囊出心包前即外套一硬质测压连接管,连接管缝入心包约1cm。手术结束后给猪穿戴一特制背心。背心由通气性较好的布料缝制而成,在保护皮下隧道部分再内垫一海绵。实践证明该背心可以较好保护由于撞击、撕咬等因素造成的水囊导管损坏。

3.2 该动物模型的特点及价值

现有的研究表明运动可以诱发心肌缺血从而促进侧支循环的生成^[13],但是运动训练、缺血负荷和侧支循环三者之间的确切关系目前尚未明确。因此目前在临床上无法利用合理的心肌缺血而不造成心肌坏死,限制了运动训练在冠心病康复治疗中的应用。本研究采用小型猪制作可控性心肌缺血模型,为运动、缺血促进冠脉侧支循环生成的研究提供了良好的动物模型。此外,该模型还具有以下特点:①该水囊缩窄器制作简单,缺血效果可靠,缺血刺激程度可控、重复性强;②该模型应用前景广泛,为运动、药物、各种生长因子、以及基因治疗促进冠脉血管新生(angiogenesis and arteriogenesis)从而为治疗冠心病的研究提供有效的动物模型,③该水囊缩窄器也可以制作肢体、内脏的可控性缺血模型。

3.3 本研究的局限性

由于采用不锈钢环制作水囊缩窄器,所以在造影时无法直接判断冠脉狭窄程度,未能建立水囊压力和血管狭窄程度关系。心肌缺血效果只能通过水囊加压时监测心电图加以判断。由于手术操作中游离血管的过程,有可能损伤血管内膜,实验终点时尸检证实水囊缩窄器周围有粘连,这些内在、外在的因素都会导致在水囊注水加压前,血管即有一定程度狭窄。如何尽可能减少这些手术操作中带来的不利

影响,将是下一步实验需要解决的关键问题。

参考文献

- [1] 徐国会,励建安,陈亦江,等. 慢性冠状动脉狭窄及侧枝循环动物模型的建立[J]. 中国康复医学杂志,2001,16(3):137—141.
- [2] Yang HT, Ogilvie RW, Terjung RL. Exercise training enhances basic fibroblast growth factor-induced collateral blood flow[J]. Am J Physiol, 1998, 274:H2053—2061.
- [3] O'Konski MS, White FC, Longhurst J, et al. Ameroid constriction of the proximal left circumflex coronary artery in swine. A model of limited coronary collateral circulation [J]. Am J Cardiovasc Pathol, 1987, 1:69—77.
- [4] 张才骏. 家畜心电图学[M]. 第1版. 北京: 华文出版社, 2001.31.
- [5] Roth DM, Maruoka Y, Rogers J, et al. Development of coronary collateral circulation in left circumflex Ameroid-occluded swine myocardium[J]. Am J Physiol, 1987, 253 (Heart Circ. Physiol. 22) :H1279—H1288.
- [6] Schaper W, Jageneau A, Xhonneux R. The development of collateral circulation in the pig and dog heart [J]. Cardiologia, 1967, 51:321—335.
- [7] Elzinga WE. Ameroid constrictor: uniform closure rates and a calibration procedure[J]. J Appl Physiol, 1969, 27:419—421.
- [8] Inou T, Tomoike H, Watanabe K, et al. A newly developed X-ray transparent ameroid constrictor for study on progression of gradual coronary stenosis [J]. Basic Res Cardiol, 1980, 75:537—543.
- [9] Shen YT, Vatner SF. Mechanism of impaired myocardial function during progressive coronary stenosis in conscious pigs. Hibernation versus stunning[J]. Circ Res, 1995, 76:479—488.
- [10] O'Konski MS, White FC, Longhurst J, et al. Ameroid constriction of the proximal left circumflex coronary artery in swine. A model of limited coronary collateral circulation[J]. Am J Cardiovasc Pathol, 1987, 1:69—77.
- [11] James D. St. Louis, MD, G. Chad Hughes, MD, et al. An experimental model of chronic myocardial hibernation [J]. Ann Thorac Surg, 2000, 69:1351—1357.
- [12] 黄澎, 励建安, 王红星. 应用改良法建立冠状动脉慢性狭窄模型的研究[J]. 中国临床康复, 2004, 8(27):5809—5811.
- [13] 黄澎, 励建安, 袁红洁, 等. 有氧运动训练对冠状动脉狭窄后侧枝循环生成的初步研究 [J]. 中国康复医学杂志, 2001, 17(1): 22—25.