兽类学报，2007，27（1）：80－85
Acta Theriologica Sinica

川金丝猴脑的动脉供应

俞诗源　贾宗平　夏冰芝　魏仲梅　王芳春
（西北师范大学生命科学学院，兰州　730070）

摘要：为了探讨川金丝猴脑动脉供应的形态学特征，为脑生物学研究提供结构基础，用血管铸型和组织透明方法追踪观察了川金丝猴幼体脑动脉的来源和分支分布。结果表明川金丝猴与人脑的动脉供应基本相同，也由颈内动脉和椎动脉供应。上述动脉的分支于垂体周围形成大脑动脉环。颈内动脉通过大脑前动脉和大脑中动脉主要供应大脑半球前部的血液，椎动脉参与形成基底动脉、小脑动脉系和大脑后动脉，供应脑干、小脑和大脑后部的血液。另外，川金丝猴幼体左、右大脑前动脉间缺少前交通动脉。

关键词：川金丝猴；脑；动脉供应
中图分类号：Q954　　**文献标识码**：A　　**文章编号**：1000－1050（2007）01－0080－06

The arterial supply to the brain of *Rhinopithecus roxelana*

YU Shiyuan，JIA Zongping，XIA Bingzhi，WEI Zhongmei，WANG Fangchun
（*College of Life Sciences*，*Northwest Normal University*，*Lanzhou* 730070，*China*）

Abstract：We explore the morphological characteristics of the blood supply to the brain of *Rhinopithecus roxelana*，providing a basis for study of the morphology of the brain vasculature of the animal. We observed the origin and branches and distribution of the brain arteries of *Rhinopithecus roxellana* by arterial vascular casting and tissue transparance methods. Results showed the blood supplies to the brain in *Rhinopithecus roxellana* are basically as same as those to the human brain，and come from the internal carotid and vertebral artery. The above mentioned branches contribute to the formation of cerebral artery circle. The blood supply to the anterior cerebrum is mainly provided by the middle and anterior cerebral arteries which arise from the internal carotid. Basilar，cerebella and caudal cerebral arteries are formed by the vertebral artery，and supply the brain stem，cerebellum and posterior cerebrum. But the brain of the *Rhinopithecus roxelana* does not have the anterior communicating artery.

Key words：Arterial supply；Brain；*Rhinopithecus roxelana*

川金丝猴（*Rhinopithecus roxelana*）属于国家一级保护动物，是我国特产的稀有珍贵动物，又是名贵的观赏动物，研究其脑的形态结构、生理活动和血液供应等，对于神经生物学和生理学研究及保护生物学都具有重要的理论价值和生物学意义。Bear（2002）和 Elaine（1998）等研究了人脑的血液供应情况，Getty（1975）研究了家畜脑的血液供应情况，Kassel（1965）研究了猕猴（*Macaca mulatta*）大脑动脉环的组成情况，邵宝平等（2005）、中国水牛研究组（1984）、谢铮铭（1987）等分别研究了牦牛（*Bos grunniens*）、水牛（*Bubalus* spp.）、马（*Equus* spp.）脑的血液供应情况，Masashi 等（2005）通过建立猕猴大脑中动脉血栓模型，研究了猕猴大脑中动脉的血流和大脑皮质的损伤情况，有关川金丝猴的系统解剖等方面的研究已有报道（叶智彰等，1987），但目前尚未见到有关川金丝猴脑动脉供应的专门研究报道。本研究对川金丝猴脑动脉供应的起源、走向和分支分布等形态特征作了进一步的解剖追踪研究，以丰富稀有珍贵动物形态学和比较解剖学方面的资料，并为稀有珍贵动物临床应用提供参考。

1　材料与方法

用 2 只刚出生不久（分别是出生后2 d和5 d）因病而死的川金丝猴幼体，从主动脉灌注10 % 福尔马林溶液进行整体固定，一周后再从颈总动脉插管灌注15 % ABS 丙酮溶液，待其头部各动脉及其分支充盈后，再固定、漂白、透明，制成透明标本，

基金项目：国家自然科学基金资助项目（30370163）；甘肃省自然科学基金（ZS031－A25－005－Z）及甘肃省创新人才基金资助项目
作者简介：俞诗源（1957－），男，博士，教授，主要从事组织学和发育生物学研究．E－mail：syyu@nwnu.edu.cn
收稿日期：2006－03－02；　**修回日期**：2006－06－21

然后在解剖显微镜下解剖观察，追踪颈内动脉和椎动脉的走行及分支分布，并绘图分析。各动脉及其分支沿用人脑动脉所用名称并参照其行径和分布区域命名。

2　结果

川金丝猴的脑具有复杂而发达的血液供应系统，其脑的营养来自颈内动脉和椎动　（图版Ⅰ—A）。颈内动　和椎动脉　别在脑底　方、视交　、灰结节及　头体周围　支，并借交通动脉相互吻合成大脑动脉环。

2.1　颈内动脉（internal carotid artery）

颈内动脉起自颈总动脉，经颈部向上至颅底，穿颞骨岩部的颈内动脉管入海绵窦，紧贴海绵窦的内侧壁向上至后床突处转向前，至前床突处又向上行穿出硬脑膜后发出眼动脉供应眼球的营养，主干向前外侧弯曲行一短距离后分为大脑前动脉和大脑中动脉（图版Ⅰ—A）。

2.1.1　大脑前动脉（anterior cerebral artery）

大脑前动脉在视交叉外侧由颈内动脉发出，经视神经上方向前内行，进入大脑纵裂与对侧的同名动脉吻合，形成单一的大脑前总动脉。它在大脑纵裂内向前行至胼胝体膝处又分为左右大脑前动脉，大脑前动脉呈弓形弯曲向后行，在胼胝体表面与大脑镰之下后行达胼胝体压部的前方，直角弯曲向上，斜过扣带回经顶下沟继续后行，越过楔前回入顶枕沟，沿顶枕沟向后上行越至枕叶背面。沿途发支供应顶枕沟以前的半球内侧面和额叶底面的一部分以及额、顶两叶上外侧面的上部；中央支自大脑前动脉的近侧段发出，经前穿质进入脑实质，供应尾状核、豆状核前部和内囊等（图版Ⅰ—A，B，C，D）。

（1）额前动脉　在胼胝体膝附近由大脑前动脉发出，再沿额叶内侧面向前方行0.6 cm左右分为2 支，即额极支和额前支，额极支继续向前行分为2 ~3 支，分布于额叶内下缘及眶部内侧半等；额前支呈弓形向上行分为3 支，第1、第2 支分别经额叶前部越过脑的上内缘至背外侧面，横过额上回深入至额上沟，末梢扩布至额中回前部的上缘或上半，与大脑中动脉的分支交错超越，第3 支沿额叶内侧面上缘后行，额前支分布于扣带回前部、额上回内外侧面及额中回上半及上缘等的前部。

（2）额后动脉　在胼胝体中部附近由大脑前动脉发出，向上后行斜过扣带回分为3 支，各支越过额上回后部上内缘至背外侧面，其中，第1 支深入至额上沟后部分支分布，第2 支至额上回后部分支分布，第3 支深入中央前沟向前下行分支分布，额后动脉分布至扣带回中部、额上回后部、额中回后部上缘或上半及中央前回中上部等。

（3）旁中央动脉　从胼胝体后部由大脑前动脉发出，向后上斜过扣带回入扣带沟继续向上行，至旁中央小叶分为3 支，并越过半球上内缘达中央后回上部和顶上小叶，分布至扣带回后部、旁中央小叶、中央后回上部及顶上小叶等处。

（4）楔前动脉　在扣带沟后部由大脑前动脉发出后，向上后行并越过顶叶上缘至顶上小叶后部，分支分布于楔前叶前部及顶上小叶后部。

（5）胼胝体动脉（corpors callus artery）　细小，在胼胝体压部前方，由大脑前动脉下缘发出，后沿胼胝体沟向后行，分布至胼胝体及附近的皮质，并有小支达顶枕裂与距状裂汇合处。

另外，大脑前总动脉再次分为大脑前动脉之前，发出眶内侧动脉，分支分布于额叶眶面的内侧半。

大脑前动脉的分布范围包括半球内侧面顶枕沟以前的全部、背外侧面达额中回上缘或上半、额上回、中央前后回中上部、顶上小叶、枕叶外上部及眶部内侧半等区域。

2.1.2　大脑中动脉（middle cerebral artery）

大脑中动脉是颈内动脉的直接延续，自视交叉外侧向外行进入外侧沟内，在岛叶附近分成上、中、下三干，各干均在外侧沟内向后行，每干再分支成数条皮质支，营养大脑半球外侧面的大部分和岛叶及额叶眶面外侧部（图版Ⅰ—A，C，D）。大脑中动脉途经前穿质时，发出一些细小的中央支，垂直向上穿入脑实质，供应尾状核、豆状核、内囊等。

（1）上干　上干由大脑中动脉发出后，沿外侧沟内向后行，沿途分出眶动脉、眶额动脉、中央前动脉和中央动脉。

眶动脉　由大脑中动脉上干近端发出后向前上行，分为3 个终支，分布于额下回的盖部及眶回等处。

眶额动脉　由大脑中动脉上干发出后向上行，末端分为2 支，分布于额叶中回前部和下回的三角部、盖部等。

中央前动脉　由大脑中动脉上干发出后向上行，末端通常分成2 支，分布于额下回盖部后部、额中回后部及中央前回的下部等处。

中央动脉　是大脑中动脉上干的直接延续，绕过从下方闭合的中央沟的回，进入中央沟向上行

进，发小支分布于中央前、后回的中下方大部。

（2）中干　中干由大脑中动脉发出后，在外侧沟内向后行，分为中央后动脉和顶下动脉。

中央后动脉　由大脑中动脉中干发出后向后行进入中央后沟，在中央后沟内向上行，有的可达顶间沟前部，布于中央后回中、下部的大部及缘上回等处。

顶下动脉　是由大脑中动脉中干的直接延续，分支分布于缘上回及顶下小叶的角回等处。

（3）下干　由大脑中动脉发出后，亦在外侧沟内向后行，沿途分出颞前动脉、颞中动脉、颞后动脉和枕外动脉。

颞前动脉　由大脑中动脉下干近端发出后，越颞上回斜向前下行，分支分布于颞上回和颞中回的前部。

颞中动脉　从外侧沟由大脑中动脉下干近端发出后，越颞上回斜向下行，末端分为 2 支，分布于颞上回和颞中回的中部。

颞后动脉　由大脑中动脉下干远端发出后，从外侧沟后端浅出，即从上向下越颞上回进入颞上沟后行一小段再浅出，常分为 3 ~ 4 支，分布于颞中回和颞下回的后部。

枕外动脉　是大脑中动脉下干的直接延续，在外侧沟内向后行，越过颞上回后部至枕叶前部，分成 2 ~ 3 支分布于枕叶外侧面的前中部。

另外，大脑中动脉的近端还发出颞极动脉，分支分布于颞极内外面、眶部外侧半及脑岛皮质等。

大脑中动脉的分布范围包括半球外侧面的额中回、额下回、中央前、后回的中下部、顶下小叶、颞叶及枕叶前中部、眶回和尾状核、豆状核、内囊等处。

2.1.3　后交通动脉（posterior communicating artery）

后交通动脉在视交叉后外侧起自颈内动脉，向后行与基底动脉的分支大脑后动脉吻合，是颈内动脉系与椎—基动脉系的吻合支（图版Ⅰ—A）。

2.1.4　脉络丛动脉（chorioidea artery）

脉络丛动脉为一细支，自后交通动脉与大脑中动脉之间颈内动脉外侧壁发出，经大脑脚与海马回沟之间向后进入侧脑室终止于脉络丛。沿途发支供应外侧膝状体、内囊后肢、大脑脚底的中 1/3 及苍白球等结构。因该动脉细小，行程较长，易被血栓阻塞。

2.2　椎动脉（vertebral artery）

椎动脉起自锁骨下动脉，在前斜角肌内侧上行，穿第 6 至第 1 颈椎横突孔，经枕骨大孔入颅腔。在脑桥与延髓交界处，左右椎动脉汇合成一条基底动脉，后者沿脑桥腹侧面的基底沟上行，至脑桥上缘分为两大终支——左、右大脑后动脉。沿途发出小脑下前动脉、迷路动脉、脑桥动脉、小脑上动脉等（图版Ⅰ—A，B）。

2.2.1　大脑后动脉（posterior cerebral artery）

大脑后动脉在脑桥上缘附近由基底动脉发出后，在小脑上动脉的上方并与之平行向外，绕大脑脚向后，沿海马回沟转至颞叶和枕叶的内侧面。皮质支分支分布于颞叶的内侧面和底面及枕叶。中央支由根部发出，由脚间窝穿入脑实质，供应丘脑，内、外膝状体，下丘脑、底丘脑等。大脑后动脉借后交通动脉与颈内动脉末端交通（图版Ⅰ—A，B）。

（1）颞下前动脉　由大脑后动脉发出后向外下行，分支分布于海马旁回、海马回沟、枕颞内、外侧回的前部。

（2）颞下中动脉　由大脑后动脉发出后向后下行，分支分布于海马旁回、枕颞内侧回的中部。

（3）颞下后动脉　由大脑后动脉发出后向后下行，越过海马旁回深入侧副沟后又分为上、下两支。上支在侧副沟内后行一段后再次浅出，分支分布于枕叶内侧面的舌回下部；下支浅出侧副沟后向下行，分支分布于枕颞内、外侧回的后部。

（4）距状沟动脉　由大脑后动脉发出后向后，在距状沟内向后行并越过大脑后缘至大脑枕叶外侧面，分支分布于距状沟两侧的脑回和枕叶外侧面的后下部等。

（5）枕动脉　是大脑后动脉的直接延续，末端常分为两支，分布于楔叶。

2.2.2　小脑上动脉（superior cerebellar artery）

小脑上动脉近基底动脉的末端分出，行向外侧，绕过大脑脚向后，沿小脑膜下侧外行，供应小脑上部（图版Ⅰ—A）。

2.2.3　脑桥动脉（pontem artery）

脑桥动脉为 3 ~ 4 支细小分支，直接由基底动脉发出，供应脑桥基底部（图版Ⅰ—A）。

2.2.4　迷路动脉（labyrinthi artery）

迷路动脉或内听动脉，很细，由基底动脉发出后伴随面神经和前庭蜗神经进入内耳门，供应内耳迷路（图版Ⅰ—A）。

2.2.5　小脑下前动脉（inferior cerebellar anterior artery）

小脑下前动脉自基底动脉始段发出，行向外

侧，越过展神经根到小脑，分布于小脑下面的前部（图版Ⅰ—A）。

2.2.6　小脑下后动脉（inferior cerebellar posterior artery）

小脑下后动脉为椎动脉颅内段最大的分支，在两侧椎动脉汇合成基底动脉之前发出。供应小脑下面后部和延髓后外侧部（图版Ⅰ—A）。该动脉行程弯曲，较易发生栓塞。

2.2.7　延髓动脉（medullares artery）

延髓动脉为若干细支，分布于延髓（图版Ⅰ—A）。

2.2.8　脊髓前动脉（anterior spinal artery）

脊髓前动脉自椎动脉发出后，沿延髓腹侧下降，并向中线靠拢，在枕骨大孔上方汇成一干，经枕骨大孔下降入椎管，沿脊髓腹面的前正中裂下行。

2.2.9　脊髓后动脉（posterior spinal artery）

脊髓后动脉自椎动脉发出后，绕延髓向后下走行，经枕骨大孔下降入椎管，沿脊神经后根内侧平行下降。

2.3　大脑动脉环（cerebral arterial circle）

大脑动脉环的血液来自两侧颈内动脉和两侧椎动脉合并的基底动脉，由两侧的后交通动脉把它们连接起来，形成一个连通的动脉环。动脉环由两侧大脑前动脉起始段、两侧颈内动脉末端、两侧后交通动脉和两侧大脑后动脉起始段共同组成，位于脑底下方、视交叉、灰结节及乳头体周围（图版1—A）。此环使两侧颈内动脉系与椎—基底动脉系互相交通。

3　讨论

人和兔脑的动脉供应来源于颈内动脉和椎动脉（Bear，2002；Elaine，1998；戴惠娟等，1995；李肖等，2005），而牦牛、公牛、水牛、马（Getty，1975；中国水牛研究组，1984；谢铮铭，1987；邵宝平等，2005）脑的动脉供应来源于颈内动脉、上颌动脉、枕动脉和椎动脉。本研究表明，川金丝猴幼体脑的动脉供应亦来源于颈内动脉和椎动脉，因此川金丝猴幼体脑的动脉供应与人相同，而与牦牛、公牛、水牛、马脑的动脉供应有差异。但猕猴（Kassel，1965）、川金丝猴幼体、叶猴、牦牛、公牛、水牛、兔等动物的左、右大脑前动脉直接吻合成前总动脉，左、右大脑前动脉间不存在前交通动脉，滇金丝猴（*Rhinopithecus bieti*）、黔金丝猴（*R. brelichi*）在大脑前动脉联合成前总动脉之前，存在前交通动脉连接两侧的大脑前动脉（叶智彰等，1987），由于左、右大脑前动脉合并成单一的前总动脉，如果阻塞或结扎前总动脉将导致两半球内侧面顶枕沟以前的部分、背外侧面额中回上缘或上半、额上回、中央前后回中上部、顶上小叶、枕叶外上部及眶部内侧半等区域致死性脑缺血。而人左、右大脑前动脉并未联合成前总动脉，且左、右大脑前动脉间存在有前交通动脉，单一大脑前动脉阻塞，不会造成两侧半球的致死性脑缺血。

人和川金丝猴、猕猴、叶猴、牦牛、公牛、水牛、马等多种动物的大脑动脉环为完整封闭的环（Bear，2002；Elaine，1998；Kassel，1965；Getty，1975；许政成等，2001；叶智彰等，1987；叶智彰，1993；邵宝平等，2005；中国水牛研究组，1984；谢铮铭，1987），此环具有调节脑血液供应和均衡血流分配的作用，以维持脑的营养供应和机能活动。在正常情况下，动脉环各动脉的血液互不混流，但当环的某一动脉血流减少或阻塞时，血流可通过此环重新分配和代偿，以保证脑各部的血液供应，但蒙古沙土鼠有1/3缺少前交通动脉，而且后交通动脉十分细小，若结扎其双侧颈总动脉，可造成致死性脑缺血（曾小鲁，1994）。川金丝猴幼体左、右大脑前动脉间缺少前交通动脉，在某些病理情况下（如阻塞或结扎颈内动脉）可能会影响脑血液的重新分配和代偿作用。由于川金丝猴大脑动脉环的结构与人的基本相似，因此，通过对川金丝猴脑动脉血管的实验性研究，可为临床提供一些参考资料。

致谢：兰州市动物园提供实验材料，西北师范大学生命科学学院白建鲁同志绘图，谨致谢意。

参考文献：

Bear M F. 2002. Neuroscience（影印版）. 北京：高等教育出版社，200－252.

Dai H J, Gu Q, Zeng X L. 1995. Observation on the cerebral arterial circle in the rabbit. *Journal of Nanchang University*, **19**（4）：363－368.（in Chinese）

Elaine N M. 1998. Human Anatomy and Physiology. 4th. New York：Benjamin/Cummings Publishing, 718－731.

Getty R M. 1975. The Anatomy of the Domestic Animals. 5th London：W. B. Sauunders Company, 980－981.

Kassel N F. 1965. Variations on the circle of Willis in *Macaca mulatta*. *Anat Rec*, **152**：257－264.

Li X, Guan Y S, Zhou X P, Xiang T. 2005. Observation of the arteries on the base of the brain and their application in interventional radiol-

ogy. *Chinese Journal of Clinical Anatomy*, **23** (2): 145 – 148. (in Chinese)

Masashi M, Hiroyuki T, Yasuhisa F, Akihiko N. 2005. Characterization of a novel thrombotic middle cerebral artery occlusion model in monkeys that exhibits progressive hypoperfusion and robust cortical infarction. *Journal of Neuroscience Methods*, **146**: 106 – 115.

Shao B P, Ding Y P, Yu H X, Wang J L. 2005. The arterial supply to the brain of the Yak. *Acta Anatomica Sinica*, **36** (5): 573 – 576. (in Chinese)

Xu Z C, Cui G, Su B C, Zheng K D, Ke C L, Cai Y Y, Wang R Z. 2001. Morphomentric Study of the posterior communicating artery in cerebral arterial circle of willis. *Acta Anatomica Sinica*, **32** (3): 283 – 285. (in Chinese)

中国水牛研究组主编. 1984. 中国水牛解剖学. 长沙: 湖南科学技术出版社, 273 – 277.

叶智彰, 彭燕章, 张耀平, 刘瑞麟. 1987. 金丝猴解剖. 昆明: 云南科学出版社, 166 – 195.

叶智彰. 1993. 叶猴生物学. 昆明: 云南科学出版社, 212 – 226.

许政成, 崔冈, 苏柏诚, 郑可大, 柯翠玲, 蔡永裕, 王任直. 2001. 大脑动脉环后交通动脉的形态观察. 解剖学报, **32** (3): 283 – 285.

李肖, 官泳松, 周翔平, 项涛. 2005. 脑底动脉观测及其在介入放射学中的意义. 中国临床解剖学杂志, **23** (2): 145 – 148.

邵宝平, 丁艳平, 俞红贤, 王建林. 2005. 牦牛脑的动脉供应. 解剖学报, **36** (5): 573 – 576.

曾小鲁. 1994. 神经解剖学基础. 北京: 高等教育出版社, 204 – 201.

谢铮铭. 1987. 驴马实地解剖. 北京: 农业出版社, 271 – 358.

戴惠娟, 辜清, 曾小鲁. 1995. 兔大脑动脉环的观察. 南昌大学学报, **19** (4): 363 – 368.

(上接第85页)

9. 中央后动脉; 10. 顶下动脉; 11. 颞前动脉; 12. 颞中动脉; 13. 颞后动脉; 14. 枕外动脉; 15. 额前动脉第1支; 16. 额前动脉第2支; 17. 额后动脉第1支; 18. 额后动脉第2支; 19. 额后动脉第3支; 20. 旁中央动脉第1支; 21. 旁中央动脉第2支; 22. 旁中央动脉第3支; 23. 楔前动脉; 24. 大脑前动脉终末支; 25. 距状裂动脉.

D. 大脑上面观

1. 额前动脉第1支; 2. 额前动脉第2支; 3. 额后动脉第1支; 4. 额后动脉第2支; 5. 额后动脉第3支; 6. 旁中央动脉第1支; 7. 旁中央动脉第2支; 8. 旁中央动脉第3支; 9. 楔前动脉; 10. 大脑前动脉终末支; 11. 眶额动脉; 12. 中央前动脉; 13. 中央动脉; 14. 中央后动脉; 15. 顶下动脉; 16. 枕外动脉

Explanation of plate

A. View of the ventral cerebral

1. vertebral artery; 2. internal carotid artery; 3. basilar artery; 4. anterior cerebral artery; 5. middle cerebral artery; 6. posterior cerebral artery; 7. anterior common cerebral artery; 8. posterior communicating artery; 9. inner ophthalmic artery; 10. pole temporal artery; 11. ophthalmic artery; 12. anterior temporal artery; 13. middle temporal artery; 14. posterior temporal artery; 15. inferior temporal anterior artery; 16. inferior temporal middle artery; 17. inferior temporal posterior artery; 18. calcarine sulcus artery; 19. superior cerebellar artery; 20. inferior cerebellar anterior artery; 21. pontem artery; 22. labyrinthi artery; 23. medullares artery; 24. anterior spinal artery; 25. inferior cerebellar posterior artery

B. View of the medial cerebral hemisphere

1. anterior cerebral artery; 2. middle cerebral artery; 3. posterior cerebral artery; 4. anterior forehead artery; 5. pole forehead branch; 6. anterior forehead branch; 7. posterior forehead artery; 8. paracentral artery 9. anterior wedge artery; 10. corpors callus artery; 11. pole temporal artery; 12. inferior temporal anterior artery; 13. inferior temporal middle artery; 14. inferior temporal posterior artery; 15. calcarine sulcus artery 16. occipital artery; 17. back branch of posterior temporal artery; 18. front branch of posterior temporal artery.

C. View of the lateral cerebral hemisphere

1. middle cerebral artery; 2. superior trunk of middle cerebral artery; 3. middle trunk of middle cerebral artery; 4. lower trunk of middle cerebral artery; 5. ophthalmic artery; 6. ophthalmic forehead artery; 7. anterior central artery; 8. central artery; 9. posterior central artery; 10. inferior parietal artery; 11. anterior temporal artery; 12. middle temporal artery; 13. posterior temporal artery; 14. lateral occipital artery; 15. first branch of anterior forehead artery; 16. second branch of anterior forehead artery; 17. first branch of posterior forehead artery; 18. second branch of posterior forehead artery; 19. third branch of posterior forehead artery; 20. first branch of paracentral artery; 21. second branch of paracentral artery; 22. third branch of paracentral artery; 23. anterior wedge artery; 24. terminal branch of anterior cerebral artery; 25. calcarine sulcus artery.

D. View of the dorsal cerebral

1. first branch of anterior forehead artery; 2. second branch of anterior forehead artery; 3. first branch of posterior forehead artery; 4. second branch of posterior forehead artery; 5. third branch of posterior forehead artery; 6. first branch of paracentral artery; 7. second branch of paracentral artery; 8. third branch of paracentral artery; 9. anterior wedge artery; 10. terminal branch of anterior cerebral artery; 11. ophthalmic forehead artery; 12. anterior cerebral artery; 13. central artery; 14. posterior cerebral artery; 15. inferior parietal artery; 16. lateral occipital artery.

俞诗源等：川金丝猴脑的动脉供应 …… **图版 Ⅰ**

Yu Shiyuan *et al.*：The arterial supply to the brain of *Rhinopithecus roxelana* …… Plate Ⅰ

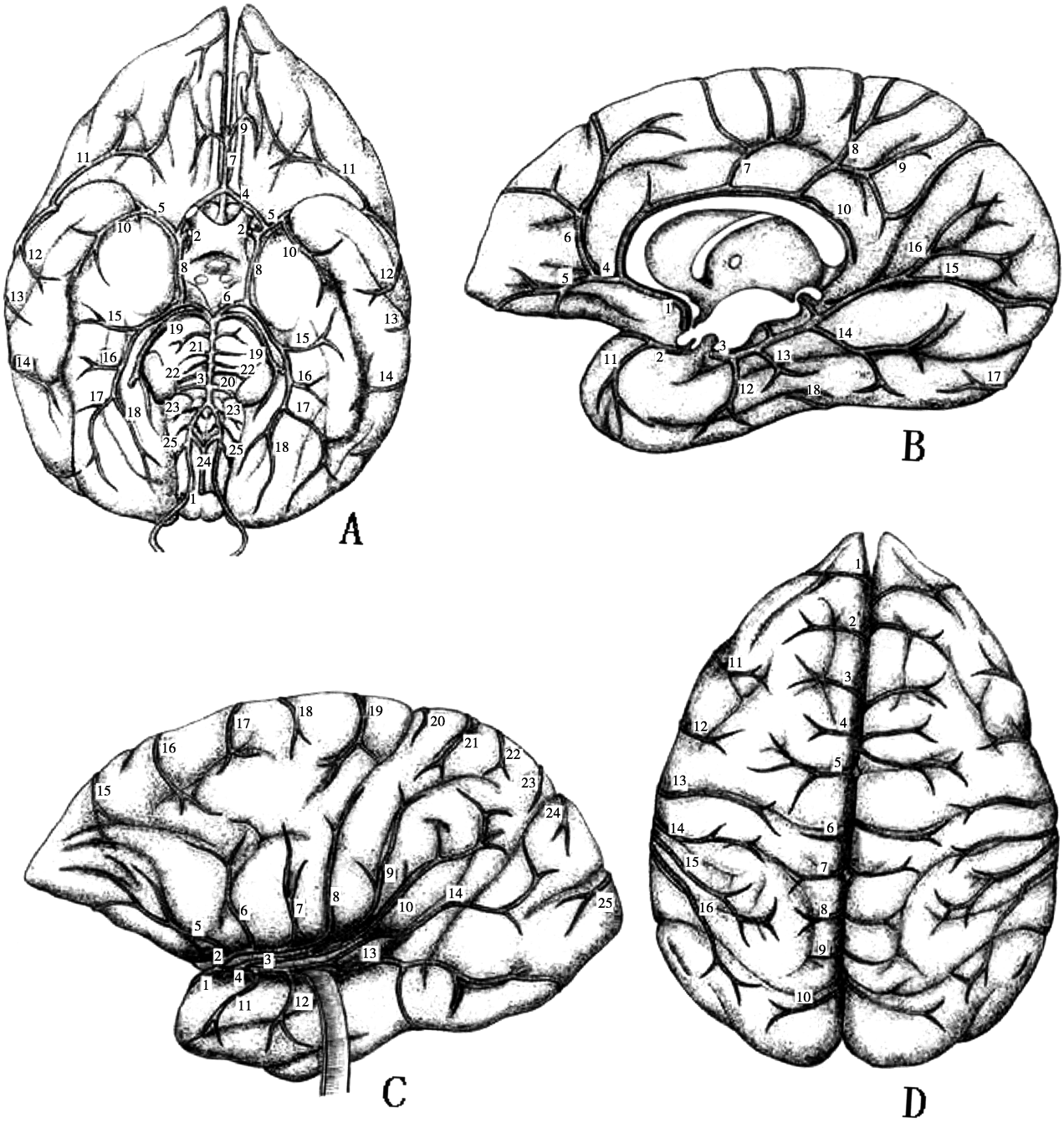

图版说明

A. 大脑底面观

1. 椎动脉；2. 颈内动脉；3. 基底动脉；4. 大脑前动脉；5. 大脑中动脉；6. 大脑后动脉；7. 大脑前总动脉；8.（后）交通动脉；9. 眶内侧动脉；10. 颞极动脉；11. 眶动脉；12. 颞前动脉；13. 颞中动脉；14. 颞后动脉；15. 颞下前动脉；16. 颞下中动脉；17. 颞下后动脉；18. 距状裂动脉；19. 小脑上动脉；20. 小脑下前动脉；21. 脑桥动脉；22. 迷路动脉；23. 延髓动脉；24 脊髓前动脉；25. 小脑下后动脉。

B. 大脑半球内侧面观

1. 大脑前动脉；2. 大脑中动脉；3. 大脑后动脉；4. 额前动脉；5. 额极支；6. 额前支；7. 额后动脉；8. 旁中央动脉；9. 楔前动脉；10. 胼胝体动脉；11. 颞极动脉；12. 颞下前动脉；13. 颞下中动脉；14. 颞下后动脉；15. 距状裂动脉；16. 枕动脉；17. 颞后动脉后支；18. 颞后动脉前支.

C. 大脑半球外侧面观

1. 大脑中动脉；2. 大脑中动脉上干；3. 大脑中动脉中干；4. 大脑中动脉下干；5. 眶动脉；6. 眶额动脉；7. 中央前动脉；8. 中央动脉；

（下转第 84 页）