

子宫内膜异位症患者核转录因子 κ B 及细胞间粘附分子 -1 的表达

王芳,何援利,彭冬先,刘木彪(南方医科大学珠江医院妇产科,广东广州 510282)

摘要:目的 检测核转录因子(NF- κ B)及细胞间粘附分子-1(ICAM-1)在子宫内膜异位症(内异症)中的表达,探讨其在内异症发病中的作用。方法 采用免疫组化 SP 法分别检测 NF- κ B 及 ICAM-1 在 35 例正常子宫内膜、48 例内异症患者的在位内膜及 76 例内异症患者的异位内膜中的表达,并对检测结果进行统计学分析。结果 ①NF- κ B 和 ICAM-1 主要表达于三组内膜的腺上皮细胞,在正常子宫内膜表达最弱,而在异位内膜的表达最强($P<0.001$);②NF- κ B 和 ICAM-1 在正常子宫内膜、在位内膜及异位内膜中的表达呈正相关,相关系数分别为 $r=0.688$ 、 $r=0.773$ 及 $r=0.777$ ($P<0.01$)。结论 NF- κ B 和 ICAM-1 在内异症在位内膜和异位内膜的高表达及二者之间的正相关性提示其在内异症发生发展过程中起重要的作用。

关键词:核转录因子;细胞间粘附分子-1;子宫内膜异位症;免疫组织化学

中图分类号:R711.71 文献标识码:A 文章编号:1000-2588(2005)06-0703-03

Expressions of nuclear factor-kappaB and intercellular adhesion molecule-1 in endometriosis

WANG Fang, HE Yuan-li, PENG Dong-xian, LIU Mu-biao

Department of Obstetrics and Gynecology, Zhujiang Hospital, Southern Medical University, Guangzhou 510282, China

Abstract: Objectives To investigate the association of nuclear factor-kappaB (NF- κ B) and intercellular adhesion molecule-1 (ICAM-1) with endometriosis. **Methods** Immunohistochemistry was used to examine the NF- κ B and VEGF protein expression in 35 specimens of normal endometrium, 48 eutopic endometrium of endometriosis and 76 ectopic endometrium, and the results were analyzed statistically. **Results** The expressions of NF- κ B and ICAM-1 were found mainly in the glandular epithelial cells of the three endometrium specimens, with the ectopic endometriotic tissues showing the highest and normal endometrium the lowest expressions ($P<0.001$). NF- κ B and ICAM-1 expressions were positively correlated to normal, eutopic and ectopic endometrium ($r=0.688$, 0.773 and 0.777 , respectively, $P<0.01$). **Conclusion** NF- κ B and ICAM-1 may participate in the process of the pathogenesis in endometriosis.

Key words: endometrium; endometriosis; nuclear factor-kappaB; intercellular adhesion molecule-1; immunohistochemistry

子宫内膜异位症(内异症)是一种生育期妇女常见的良性病变,但异位的子宫内膜却具有类似于恶性肿瘤侵袭、种植、转移等生物学特性。细胞间粘附分子-1(ICAM-1)是一种高糖基化的整合膜蛋白,对介导细胞和胞外基质之间相互粘附有重要的作用^[1],目前研究已证实 ICAM-1 参与了恶性肿瘤细胞的侵袭、种植、转移等行为^[2]。核转录因子 κ B(NF- κ B)是一种关键性核转录因子,通常由有丝分裂原激活,参与细胞因子、粘附分子、血管活性调节因子的调节^[3]。本研究采用免疫组织化学的方法检测内异症患者异位、在位子宫内膜及正常子宫内膜中 NF- κ B 和 ICAM-1 的表达情况,以探讨两者与内异症发病的关系。

1 材料与方法

1.1 对象

收稿日期:2004-12-23

作者简介:王芳(1973-),女,1995年毕业于兰州医学院,主治医师,主要从事妇科内镜技术及子宫内膜异位症的研究,电话:020-33043369, E-mail:wangfang1973_8@hotmail.com

以 1998 年 1 月~2002 年 12 月南方医院及珠江医院病理科保存的 76 例内异症异位内膜标本和 48 例异位症在位内膜的标本作为研究对象。选择同期经腹腔镜确诊 35 例单纯输卵管性不孕症的患者正常子宫内膜标本作为对照组,其中增生期 20 例、分泌期 15 例。研究组和对照组的平均年龄无显著差异,月经周期规则,除外其他内外科疾病,术前 3 个月无甾体类激素治疗史。

1.2 方法

标本经 10%福尔马林固定,石蜡包埋,4 μ m 切片,分别作 HE 染色和 NF- κ B 和 ICAM-1 免疫组化标记(兔抗人 NF- κ B 多克隆抗体购自北京中山生物公司,即用型工作液,鼠抗人 ICAM-1 单克隆抗体购自福建迈新生物公司,工作浓度为 1:50;采用 SP 法,按试剂盒说明书步骤进行。经 DAB 显色后,苏木素复染,中性树胶封固。用已知的阳性片做为阳性对照,每组均用 PBS 代替一抗作阴性对照。

1.3 结果判断

NF- κ B 和 ICAM-1 以细胞胞质中出现棕黄色颗

粒为判断标准, FDA 推荐的染色强度分级: (1) 阴性 (-): 细胞无着色或阳性细胞数 <5% 为 (-); (2) 弱阳性 (+): 细胞轻度着色呈淡黄色, 阳性细胞数 5%~25%; (3) 阳性 (++) : 细胞着色呈深黄色, 阳性细胞数 25%~50%; (4) 强阳性 (+++) : 细胞明显着色, 呈棕黄色, 阳性细胞数 >50%。结果判断在双盲下进行, 每张切片由两名病理科医生分别计数。

1.4 统计学处理

应用 SPSS11.0 统计软件, 行 Kruskal-Wallis test 秩和检验和 Spearman 相关分析。

2 结果

2.1 3 组内膜 NF-κB 和 ICAM-1 的表达情况

NF-κB 和 ICAM-1 主要表达于 3 组内膜的腺上皮细胞, 在异位内膜的间质及血管内皮细胞中亦有表达。ICAM-1 也表达于对照组的血管内皮细胞; 三组子宫内膜 NF-κB ($\chi^2=75.2, P<0.001$) 和 ICAM-1 ($\chi^2=65.12, P<0.001$) 表达强度有显著性差异, 对照组表达最弱, 异位内膜组表达最强。

NF-κB 在对照组增殖期子宫内膜以阴性表达为主, 在分泌期以弱阳性表达为主, 两者相比差异有显著性 ($\chi^2=24.3, P<0.05$); 对照组增殖期与分泌期的 ICAM-1 表达强度均为弱阳性, 两者比较差异无显著性 ($\chi^2=2.8, P>0.05$)。见表 1。

ICAM-1 在 3 组内膜组织的表达情况见图 1~4, NF-κB 在 3 组内膜组织的表达情况见图 5, 6。

表 1 NF-κB 和 ICAM-1 在内异症患者的异位、在位内膜及正常子宫内膜的表达

Tab.1 Expression of NF-κB and ICAM-1 in normal endometrium and eutopic / ectopic endometrium of endometriosis

Group	n	NF-κB				ICAM-1			
		-	+	++	+++	-	+	++	+++
Normal endometrium	35	10	23	2	0	17	17	1	0
Proliferative phase	20	8	12	0	0	12	8	0	0
Secretory phase	15	2	11	2	0	5	9	1	0
Eutopic endometrium	48	0	20	21	7	0	29	15	4
Ectopic endometrium	76	0	7	34	35	0	21	31	21

NF-KappaB: Nuclear factor-kappaB; ICAM-1: Intercellular adhesion molecule-1

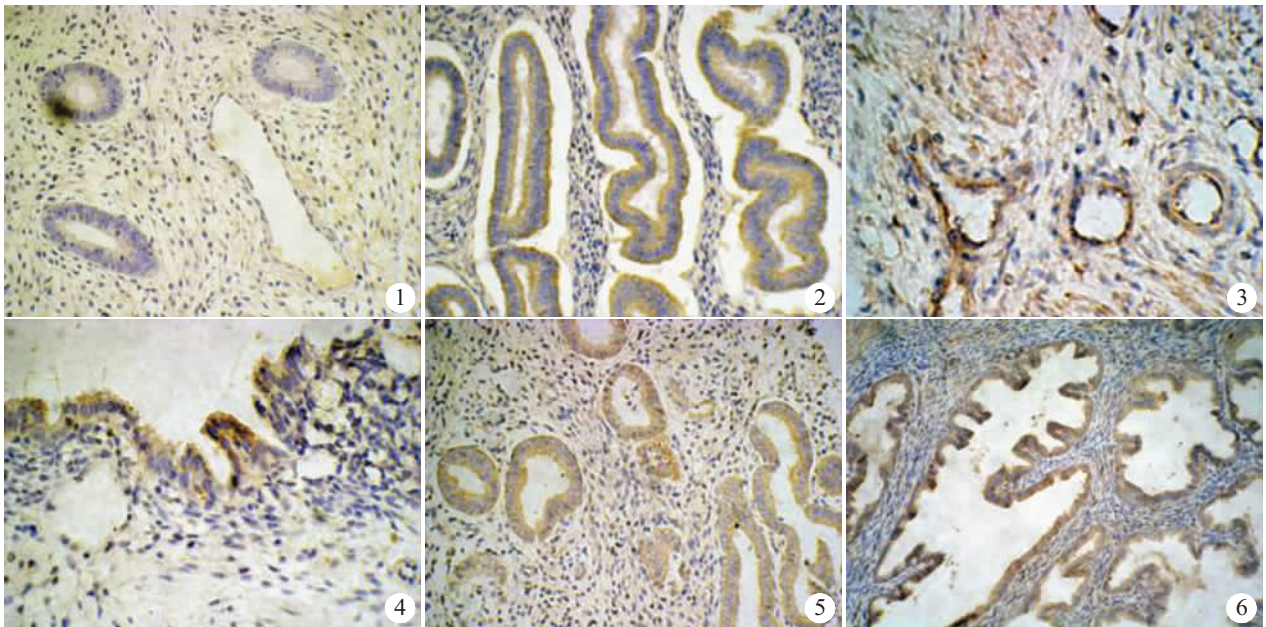


图 1 正常增殖期子宫内膜 ICAM-1 弱阳性表达 (SP 染色, 原放大倍数: ×200)

Fig.1 Positive expression of ICAM-1 in normal endometrium in proliferative phase (SP staining, original magnification: ×200)

图 2 内异症在位内膜 ICAM-1 阳性表达 (SP 染色, 原放大倍数: ×200)

Fig.2 Positive expression of ICAM-1 in the eutopic endometrium (SP staining, original magnification: ×200)

图 3 异位内膜血管内皮细胞及基 ICAM-1 的阳性表达 (SP 染色, 原放大倍数: ×400)

Fig.3 Positive expression of ICAM-1 in the stroma and vascular endothelial cells of ectopic endometrium (SP staining, original magnification: ×400)

图 4 卵巢子宫异位内膜中 ICAM-1 的阳性表达 (SP 染色, 原放大倍数: ×400)

Fig.4 Positive expression of ICAM-1 in ovarian endometriosis (SP staining, original magnification: ×400)

图 5 内异症在位内膜 NF-κ B 阳性表达 (SP 染色, 原放大倍数: ×200)

Fig.5 Positive expression of NF-κB in the eutopic endometrium (SP staining, original magnification: ×200)

图 6 子宫腺肌病中 NF-κ B 的阳性表达 (SP 染色, 原放大倍数: ×200)

Fig.6 Positive expression of NF-κB in adenomyosis (SP staining, original magnification: ×200)

2.2 NF- κ B 和 ICAM-1 在异位症异位内膜、在位内膜和对照组子宫内膜表达的相关性分析

三组内膜中 NF- κ B 与 ICAM-1 表达的 Spearman 相关系数分别为 $r=0.777$ ($P<0.01$)、 $r=0.773$ ($P<0.01$)、 $r=0.688$ ($P<0.01$), 说明这两种因子表达呈正相关, 即呈同向表达。

3 讨论

内异症的病因至今未明, 经血返流致病学说虽然被广泛接受, 但经期子宫内膜返流入腹腔是非常普遍的现象, 而毕竟只有 10% 左右的女性罹患内异症, 因此内异症患者子宫内膜本身固有的特性在该病的发生中可能有重要作用。近来研究表明内膜要成功地异位种植, 粘附、侵袭和新生血管是三个必不可少的环节, 而内膜组织异位生长的首要步骤是通过一系列位于细胞表面的细胞粘附分子所介导内膜细胞与种植部位的粘附。

ICAM-1 属于粘附分子中的免疫球蛋白超家族, 是一个非常重要的粘附分子, 存在于许多细胞的表面。它是膜表面白细胞功能相关性抗原 LFA-1 整合素的一种配体, 二者结合形成复合物 ICAM-1-LFA-1, 在免疫反应特别是免疫活化过程中起重要作用, 介导细胞-细胞、细胞-基质之间的粘附性^[1]。本实验结果发现异位内膜 ICAM-1 表达强度高于对照组, 而异位内膜 ICAM-1 的高表达可产生免疫抑制和降低自然杀伤细胞的杀伤毒性, 这些有助于异位组织逃避机体免疫系统和自然杀伤细胞的杀伤, 对异位组织侵入腹膜、卵巢等起促进作用; 在位内膜与对照组子宫内膜 ICAM-1 表达强度的差异也表明, 经血逆流只提供发病条件, 不同的内膜粘附、种植能力有别, 从而也可解释为何近乎 100% 的经血逆流现象而只有 10%~15% 的内异症发病率。

NF- κ B 是一个由复杂的多肽亚单位组成的蛋白家族, 它作为信号传导途中的枢纽, 参与炎症、免疫、肿瘤的发生和发展, 细胞凋亡的调节以及胚胎的发育等多种生理、病理过程的基因调控。已有的研究表明, NF- κ B 可以上调与肿瘤浸润、转移及生长有关的多种细胞因子的表达, 如 IL-8、肿瘤相关粘附因子 (VCAM-1、ICAM-1、ELAM-1)、肿瘤坏死因子 (TNF)、基质金属蛋白酶 (MMP) 及血管内皮生长因子 (VEGF) 等^[4-8], 而上述的细胞因子已被证实与内异症的发病密切相关^[9-11]。本实验结果提示 NF- κ B 在不同内膜组织中表达强度不同, 异位内膜最强, 而对照组内膜最弱, 提示异位内膜细胞中 NF- κ B 的激活与内异症的发病相关; NF- κ B 与 ICAM-1 均主要表达于腺上皮细胞的胞质中, 异位内膜的间质及血管内皮细胞亦有表达, 但对照组内膜间质及血管内皮细胞的

NF- κ B 表达为阴性, 提示 EM 患者中 NF- κ B 的激活可能是 ICAM-1 促进异位内膜种植粘附的触发器。

NF- κ B 与 ICAM-1 的表达在 EM 患者的异位内膜、在位内膜具有正相关性, 提示 NF- κ B 的表达增强可能上调 ICAM-1 的表达强度, 从而使异位的内膜具有强的侵袭性与转移性种植能力。由此设想, NF- κ B 对 ICAM-1 以及其它与异位内膜粘附、侵袭、种植及转移相关的细胞因子可能起到中枢性的调控作用。

参考文献:

- [1] Fujimoto J, Ichigo S, Hori M, *et al.* Alteration of E-cadherin alpha and beta mRNA expression in human uterine endometrium during the menstrual cycle[J]. *Gynecol Endocrinol*, 1996, 10(3): 187-91.
 - [2] Lessey BA, Young SL. Integrins and other cell adhesion molecules in endometrium and endometriosis[J]. *Semin Reprod Endocrinol*, 1997, 15(3): 291-9.
 - [3] Kiriakidis S, Andreacos E, Monaco C, *et al.* VEGF expression in human macrophages is NF-kappaB-dependent: studies using adenoviruses expressing the endogenous NF-kappaB inhibitor Ikappa-Balpha and a kinase-defective form of the IkappaB kinase[J]. *Cell Sci*, 2003, 116(4): 665-74.
 - [4] Imamura R, Konaka K, Matsumoto N, *et al.* Fas ligand induces cell-autonomous NF-kappaB activation and interleukin-8 production by a mechanism distinct from that of tumor necrosis factor-alpha [J]. *Biol Chem*, 2004, 279(45): 46415-23.
 - [5] Luo JL, Maeda S, Hsu LC, *et al.* Inhibition of NF-kappaB in cancer cells converts inflammation-induced tumor growth mediated by TNFalpha to TRAIL-mediated tumor regression [J]. *Cancer Cell*, 2004, 6(3): 297-305.
 - [6] Abid MR, Schoots IG, Spokes KC, *et al.* Vascular endothelial growth factor-mediated induction of manganese superoxide dismutase occurs through redox-dependent regulation of forkhead and IkappaB/NF-kappaB[J]. *J Biol Chem*, 2004, 279(42): 44030-8.
 - [7] Huang S, Pettaway CA, Uehara H, *et al.* Blockade of NF-kappaB activity in human prostate cancer cells is associated with suppression of angiogenesis invasion and metastasis[J]. *Oncogene*, 2001, 20(31): 4188-91.
 - [8] Alaniz L, Garcia M, Cabrera P, *et al.* Modulation of matrix metalloproteinase-9 activity by hyaluronan is dependent on NF-kappaB activity in lymphoma cell lines with dissimilar invasive behavior [J]. *Biochem Biophys Res Commun*, 2004, 324(2): 736-43.
 - [9] Goteri G, Lucarini G, Filosa A, *et al.* Immunohistochemical analysis of vascular endothelial growth factor cellular expression in ovarian endometrioma[J]. *Fertil Steril*, 2004, 81(6): 1528-33.
 - [10] Wu MY, Ho HN. The role of cytokines in endometriosis[J]. *Am J Reprod Immunol*, 2003, 49(5): 285-96.
 - [11] 刘木彪, 何援利, 彭冬先. 子宫内膜异位症患者腹腔液血管内皮生长因子与内抑素的表达[J]. *第一军医大学学报*, 2004, 24(1): 69-71.
- Liu MB, He YL, Peng DX. Expression of vascular endothelial growth factor and endostatin in peritoneal fluid of patients with endometriosis[J]. *J First Mil Med Univ/Di Yi Jun Yi Da Xue Xue Bao*, 2004, 24(1): 69-71.

(责任编辑: 段咏慧)