

## 自然妊娠并发卵巢过度刺激综合征 2 例报道

### Ovarian hyperstimulation syndrome associated with spontaneous pregnancy: report of two cases

许红雁, 范舒舒, 李华, 黄志锋, 何剑芬(韶关市粤北人民医院, 广东韶关 512026)

关键词: 卵巢过度刺激综合征; 妊娠并发症

中图分类号: R737.31 文献标识码: B 文章编号: 1000-2588(2005)09-1192-02

卵巢过度刺激综合征(ovarian hyperstimulation syndrome, OHSS)多见于以促排卵为目的而进行的卵巢刺激的治疗过程中,自然妊娠并发OHSS无论国内外均罕见。本文报道了2例自然妊娠并发OHSS的病例。

#### 1 临床资料

例1, 30岁, 孕1未产宫内孕34周, 因右下腹部疼痛1天于2004年3月9日入院。患者平时月经正常, 于自然周期40d时查尿妊娠实验证实阳性, 孕期于我院定期产检, 未发现异常。

入院查体: 心肺听诊正常, 腹部膨隆, 腹部张力大, 可扪及一形状不规则的包块, 腹膜刺激症状明显, 右中下腹部压痛, 反跳痛。拟诊: 孕34周单活胎, 盆腔包块性质待查, 疑为阑尾炎、阑尾脓肿或卵巢囊肿蒂扭转。入院后第2天B超检查提示宫内单活胎, 右附件区见16.9 cm×8.4 cm、左附件区见8.9 cm×4.5 cm的混合性包块, 其内多个蜂窝状液性暗区, 周边可见血管彩流信号。血常规: 白细胞 $12.6 \times 10^9/L$ 、Hb 132 g/L、HCT 0.40、PLT  $254 \times 10^9/L$ 。肝功能: 血清总蛋白 51.9 g/L、白蛋白 34.5 g/L、球蛋白 17.4 g/L, 转氨酶及胆红素均正常。肾功能正常, 性激素结果: E<sub>2</sub>>5 000 pg/ml、LH>20 mU/ml、T 1 000 ng/ml、FSH 26 mIU/ml、CA125: 4.38 U/ml。纠正诊断: 卵巢过度刺激综合征。因患者生命体征平稳, 令其休息, 补液扩容以及改善胎盘供血供氧, 患者腹痛缓解乃至消失, 在密切监护下于孕40周剖宫产娩出一健康女婴, 术中见澄清腹水约150 ml, 右侧卵巢增大为16 cm×10 cm×7 cm, 左侧卵巢增大为11 cm×7 cm×5 cm, 均呈多囊性增大, 最大囊泡可达4 cm, 为避免术后双侧卵巢蒂扭转, 行双侧卵巢楔形切除, 病理报告: 双侧卵巢囊壁黄素化。产后42 d复查B超双侧卵巢大小恢复正常。

例2, 29岁, 患者于1998年因胎儿窘迫剖宫产一男婴, 出生后3 d夭折。本次妊娠为第二胎自然受孕, 停经58 d时因先兆流产在我院诊断为双胎, 两次B超检查均未发现盆腔包块, 予以绒毛膜促性腺激素和黄体酮安胎治疗1周出院。孕期定时产检, 孕6月时产检发现血糖升高, 控制饮食, 孕31周产检时B超发现双侧卵巢增大, 因无症状, 门诊定期检查, 孕34周时, 腹部胀痛伴血压升高6天于2004年11月24日入院。入院查体: 心肺听诊正常, 腹部膨隆, 腹部张力大, 宫高43 cm, 腹围117 cm, 双胎均为臀位, 胎心音正常, 浮肿+++。彩超检查:

左附件可见12.4 cm×8.4 cm、右附件可见14.9 cm×5.2 cm的混合性包块, 呈网格状, 形态不规则, 拟诊: 孕2产1宫内妊娠34周双活胎, 重度妊娠高血压病、妊娠期糖尿病、疤痕子宫、卵巢过度刺激综合征。入院后查血常规提示HCT 0.38、血红蛋白 115 g/L、蛋白尿+++、肾功能提示总蛋白 56.5 g/L、白蛋白 34.4 g/L、球蛋白 22.1 g/L。CA125: 75.2 U/ml, 性激素水平: E<sub>2</sub>>500 pg/ml、LH>200 mU/ml、T 1 000 ng/ml、FSH 27.1 mIU/ml, 予以控制血糖血压等治疗, 患者血压控制欠佳, 且出现腹胀加剧, 呼吸困难, 不能平卧等压迫症状, 于11月26日行剖宫产娩出2女婴, 为单卵双胞胎, 术中见腹水200 ml, 胎盘为单绒毛膜双羊膜囊, 术中见右侧卵巢增大为20 cm×14 cm×7 cm、左侧卵巢增大为16 cm×12 cm×4 cm, 均呈多囊改变(图1), 表面有多个囊泡突出, 行卵巢多孔电凝穿刺抽液加右侧卵巢楔形切除。病理报告: 卵巢囊壁黄素化并黄体血肿(图2)。产妇于产后半年因月经异常就诊, 经检查确诊为多囊卵巢综合征合并糖尿病。

#### 2 讨论

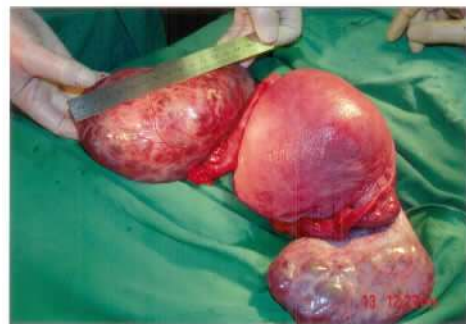

图1 多囊卵巢的大体标本

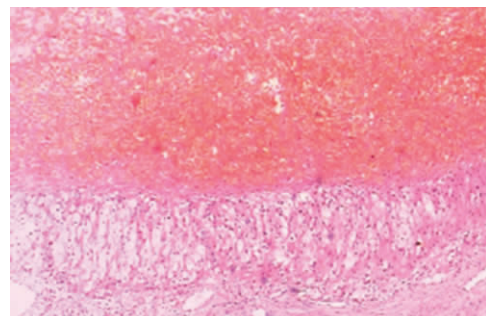


图2 卵巢囊壁黄素化并黄体血肿  
(HE染色, 原放大倍数: ×100)

收稿日期: 2005-07-10

作者简介: 许红雁(1966-), 女, 副主任医师, 电话: 0751-8101210, E-mail: gdsghy@21cn.com

近年来,由于辅助生育技术的广泛开展,促超排卵药物而引起的OHSS在临床上屡见不鲜。但自然受孕并发OHSS则少见<sup>[1]</sup>。

目前认为OHSS发生血管病变改变的机制可能与肾素-血管紧张素系统被激活,血管内皮生长因子和前列腺素等血管活性因子的增加和释放有关<sup>[2]</sup>。

OHSS的临床分级<sup>[3]</sup>分为轻、中、重三度。本文报道的例1虽然卵巢体积比较大,出现腹膜刺激症状,但是其临床表现比较轻,尚未出现电解质紊乱和低血容量的表现,应归于中度OHSS,例2出现呼吸困难等不适宜归于重度OHSS。

OHSS的发生与卵巢对促性腺激素的敏感性增高有关。多囊卵巢综合征(PCOS)患者是发生OHSS的高危人群。HCG支持黄体,也可使一些卵泡数不过多的病人发生OHSS<sup>[4]</sup>。本文一例双胎妊娠患者虽然缺乏孕前的内分泌资料的支持,孕早期曾用HCG支持黄体功能,孕晚期发生妊娠期糖尿病,说明可能存在胰岛素抵抗的因素,产后随访确诊为PCOS,糖尿病。Fulghesu<sup>[5]</sup>等的研究表明,高胰岛素血症患者患OHSS的危险性极大,他们比较用HCG治疗的PCOS患者,发现高胰岛素血症的OHSS的发病率明显高于对照组,高胰岛素血症组卵巢增长速度及未成熟卵泡的数量均高于对照组,作者认为,胰岛素对FSH可能具有协同作用,使卵巢对FSH的敏感性增加。Montanelli<sup>[6]</sup>最新的研究表明血FSH受体(FSHr)基因突变(D567N和T449Z/A)隐藏了受体的螺旋部分的氨基酸,可致个体对HCG的敏感性显著增加,同时突变的FSHr D567N显示对促甲状腺激素的敏感性增加,机体的基础代谢增加。Delbaere<sup>[7]</sup>指出,在医源性的OHSS,卵泡的募集及增大发生于外源性的FSH对卵泡的刺激,而妊娠期胎盘来源的内源性的HCG刺激FSH受体导致卵巢敏感性增加,卵泡被募集增大则发生自发性的OHSS,该研究首次提出自发性的OHSS发病的分子学机制。这也同时解释了与医源性的OHSS不同,自发性的OHSS一般发病较晚,且具有复发和家族性的特点。本文2例均发生于妊娠晚期也支持以上的观点。

B超是目前OHSS的主要诊断手段<sup>[8]</sup>。本文有1例曾被诊为阑尾脓肿,但是经B超的反复检查最终诊断为OHSS,在密切的监护下维持至足月妊娠分娩从而避免了医源性的早产。诊断本病时还应特别注意与卵巢肿瘤相鉴别。本文例2于孕32周检查CA125较正常明显升高也曾怀疑过为卵巢的肿瘤。有学者<sup>[9]</sup>指出,由于妊娠、腹膜刺激以及OHSS等共同作用可使血CA125升高,临床上容易被误诊为卵巢恶性肿瘤而行剖腹探查术甚至被切除卵巢,因此应该综合各方面的检查进行全面的分析。

轻度OHSS一般不需要治疗,中重度的OHSS需住院进行扩容治疗。若血液呈高凝状态,应适当给与肝素化,避免深部血栓形成<sup>[10]</sup>。有报道认为,对于有大量的腹水以及明显的腹

胀腹痛者,穿刺放腹水可起到立竿见影的效果,但是放腹水后必须应用胶体液提高血液的胶体渗透压防止腹水的复发,但也有学者指出OHSS患者的胸腹水中含有高浓度的血管活性因子,回输后对全身的影响不容忽视<sup>[4]</sup>。病情严重危及生命者必须终止妊娠,剖宫产的同时行双侧卵巢黄素囊肿穿刺抽液。本文例1经过治疗后腹痛缓解,在严密的监护下维持至足月妊娠,例2由于双胎妊娠出现并发症,于妊娠34周终止妊娠,术中同时行卵巢的多孔电凝穿刺抽液,2例患者于术后42d复查均恢复良好,

目前自发性的OHSS的发病机制尚不明了,迄今为止也无一种因子的检测可以作为OHSS发病的真正预测指标,因此对于有高危因素者应予以重视。对高危者尽量避免用HCG而用黄体酮进行妊娠期的黄体支持治疗,治疗期间应严密监测卵巢的反应可能对预防OHSS的发生起到一定的作用。

### 参考文献:

- [1] Olatunbosun OA, Gilliland B, Brydon LA, *et al.* Spontaneous ovarian hyperstimulation syndrome in four consecutive pregnancies [J]. *Clin Exp Obstet Gynecol*, 1996, 23(3): 127-32.
- [2] 付永伦,林其德.卵巢过度刺激综合征发病机理的研究[J]. *国外医学·计划生育分册*, 2002, 21(3): 156-9.
- [3] Golan A, Ron-el R, Herman A, *et al.* Ovarian hyperstimulation syndrome: an update review [J]. *Obstet Gynecol Surv*, 1989, 44(6): 430-40.
- [4] 陈贵安.卵巢过度刺激综合征的研究[J]. *中华妇产科杂志*, 2001, 36(11): 645-6.
- [5] Fulghesu AM, Villa P, Pavon V, *et al.* The impact of insulin secretion on the ovarian response to exogenous gonadotropins in polycystic ovary syndrome [J]. *J Clin Endocrinol Metab*, 1997, 82: 644-8.
- [6] Montanelli L, Delbaere A, Di Carlo C, *et al.* A mutation in the follicle-stimulating hormone receptor as a cause of familial spontaneous ovarian hyperstimulation syndrome [J]. *J Clin Endocrinol Metab*, 2004, 89(3): 1255-8.
- [7] Delbaere A, Smits G, Olatunbosun O, *et al.* New insights into the pathophysiology of ovarian hyperstimulation syndrome. What makes the difference between spontaneous and iatrogenic syndrome [J]? *Hum Reprod*, 2004, 19(3): 486-9.
- [8] 张松英,石一复.自然妊娠并发重度卵巢过度刺激综合征二例分析[J]. *中华妇产科杂志*, 2002, 37(7): 422-3.
- [9] Di Carlo C, Bruno P, Cirillo D, *et al.* Increased concentrations of renin, aldosterone and Ca125 in a case of spontaneous, recurrent, familial, severe ovarian hyperstimulation syndrome [J]. *Hum Reprod*, 1997, 12(10): 2115-7.
- [10] Todros T, Carmazzi CM, Bontempo S, *et al.* Spontaneous ovarian hyperstimulation syndrome and deep vein thrombosis in pregnancy: case report [J]. *Hum Reprod*, 1999, 14(9): 2245-8.