

胰 - 十二指肠移植肠内引流的新型大动物模型

董高宏¹, 张肇达², 胡伟明², 唐勇², 李建水² (¹暨南大学附属第一医院器官移植中心, 广东 广州 510630; ²四川大学华西医院普外科, 四川 成都 610041)

摘要:目的 建立稳定的、符合生理的门静脉回流、空肠内引流术式猪全胰十二指肠移植模型。方法 20头四川本地杂种猪分为供、受体2组($n=10$)。采用UW液低温灌注的方法, 整块切取供体全胰十二指肠, 保留腹主动脉段和门静脉。完整切除受体胰腺而建立I型糖尿病模型。修整后的胰腺十二指肠移植用腹主动脉膈下端与受体腹主动脉段端-侧吻合; 门静脉与受体肠系膜上静脉端-侧吻合; 十二指肠与受体空肠侧-侧吻合。结果 实验共完成猪全胰十二指肠移植手术10例。1例移植胰腺术后第六天血栓形成。平均生存14.6 d。结论 此新型猪全胰十二指肠移植门静脉回流、空肠内引流术式大动物模型稳定、可靠。

关键词:胰腺移植; 门脉回流; 肠内引流; 动物模型

中图分类号: R657.5 文献标识码: A 文章编号: 1673-4254(2006)05-0626-03

Establishment of whole pancreaticoduodenal allotransplantation model with portal venous drainage and enteric drainage in pigs

DONG Gao-hong¹, ZHANG Zhao-da², HU Wei-ming², TANG Yong², LI Jian-shui²

¹Center of Organ Transplantation, First Affiliated Hospital of Jinan University, Guangzhou 510630, China; ²West China Hospital of Sichuan University, Chengdu 610041, China

Abstract: **Objective** To establish an porcine model of whole pancreaticoduodenal transplantation with portal venous drainage and enteric drainage for ensuring physiologically normal function without hyperinsulinemia and reducing postoperative complications. **Methods** Twenty sichuan native outbreeding white pigs weighing 25-30 kg were divided equally into two groups to serve as the donors and recipients. Cooling of the grafts was accomplished with *in situ* flush with 4°C UW preservation solution via an aortic cannula. A whole pancreatoduodenal graft with the segment of abdominal aorta and the portal vein was harvested from the donor pigs. Type I diabetes model was established by complete removal of the recipient pancreas. The whole pancreatoduodenal graft was preserved and shaped in UW solution, and the subphrenic abdominal aorta of the recipient was joined with the donor abdominal aorta via a side-to-end anastomosis, and venous reflux was reconstructed between the donor portal vein and the recipient superior mesenteric vein. Side-to-side intestinal anastomosis was performed between the donor duodenum and the recipient jejunum. **Results** Ten pancreaticoduodenal transplantations (PVE+ED style) were done, and pancreatic graft thrombosis and embolism occurred only in 1 pig 6 days after transplantation. **Conclusion** The model of whole pancreaticoduodenal transplantation with portal venous drainage and enteric drainage is stable and reliable.

Key words: pancreas transplantation; portal venous drainage; enteric drainage; animal models

胰腺移植可根据生理需要而保持血糖的稳定,使其成为治疗I型糖尿病及其并发症的根本出路。门静脉回流、胰液肠内引流(PVD+ED)术式由于符合生理、术后并发症少等优点近年来备受推崇。我们建立了新型稳定的PVD+ED术式的猪全胰十二指肠移植模型。

1 材料和方法

1.1 实验动物

四川本地长白山杂种猪20头,雌雄不限,体质量

为25~30 kg,猪龄2~3个月,供受体体质量相近,随机分为供体和受体两组,每组10头。受体体质量略重(与供体差别小于2 kg)。术前12 h禁食,6 h禁水。

1.2 麻醉与术中监测

术前肌注阿托品0.5 mg、氯胺酮15~20 mg/kg。0.25%硫喷妥钠静脉诱导麻醉,气管插管,接小儿呼吸机控制呼吸(IPPV)。以静脉滴注普鲁卡因复合液(内含2%普鲁卡因200 ml、琥珀酰胆碱300 mg)来维持麻醉,术中视情况静脉追加一定量的安定、氯胺酮、芬太尼等麻醉药来调整麻醉状态。供体猪术中耳静脉输液及给药。受体猪行颈外静脉切开置管,便于术中、术后输液;颈外动脉置管,术中监测动脉血压。术中同时监测血压、脉搏、血氧饱和度等项指标。

1.3 供体手术

静脉注射肝素5000 U使全身肝素化。取腹部大

收稿日期:2005-02-08

基金项目:美国纽约中华医学基金会资助项目(CMB82-412)

Supported by Chinese Medical Association Foundation of New York (CMB82-412)

作者简介:董高宏,男,医学博士,研究方向为器官移植及肝胆胰肿瘤

“十”字切口,从剑突下至耻骨联合。腹腔内放入冰水混合(4℃)低温盐水,使移植物迅速降温。提起胃,反转大网膜,切断胃网膜左动脉和胃短动脉,切断胃网膜左动、静脉。反转胃,分离结扎胃后壁与胰腺之间的小血管。胃小弯侧,切开小网膜,切断胃左动脉。随后分离胃贲门与膈肌脚之间的组织,结扎、切断胃底周围血管,上钳离断食道,消毒食道和胃的残端。分离切断、结扎,胃网膜右动、静脉。向下翻转胃,在近胃幽门侧切断十二指肠,消毒、荷包缝合闭锁十二指肠近端。切开肝十二指肠韧带。在胰腺上缘,肝十二指肠韧带内分离、切断胆总管。分离解剖肝左、右动脉、在肝总动脉分出胃十二指肠动脉远端结扎、切断肝固有动脉。分离显露门静脉,沿着门静脉分离周围组织,结扎小血管及淋巴管,去除周围结缔组织和肿大的淋巴结,完整显露门静脉直达肝门部。在胰腺前面及下缘分离部分空肠和横结肠系膜,注意保留胰十二指肠动脉弓的完整。在胰腺下缘离断、结扎肠系膜下动、静脉。在距屈氏韧带 5 cm 处切断空肠、轻轻排除肠内容物,消毒、荷包缝合闭锁残端。分别在腹主动脉以及下腔静脉前面,分离、结扎左、右肾动、静脉。在脾门处结扎脾动、静脉。于腹主动脉分叉部上切断腹主动脉,远端结扎,近心端内置管待灌注。阻断膈下腹主动脉,用低温(4℃)UW 液波动式灌注,压力高度 80~100 cm (约 10.7 kPa)。同时开放门静脉,灌注量约 1.5~2 L 左右,至门静脉流出液清亮。剪开胰腺表面的腹膜,沿间隙游离胰腺和脾脏。反转胰尾、脾脏,以脾脏为把持物,尽量做到不触摸胰腺。沿腹主动脉灌注端,向上分离,整块取出胰十二指肠移植物(图 1)。

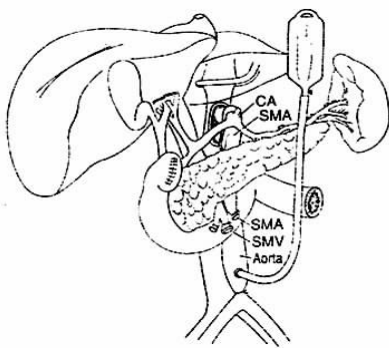


图 1 胰腺移植物的整块切取

Fig.1 Harvesting of the whole pancreatoduodenal graft

1.4 移植物的保存和修整

整块切取的移植物,取出后立即浸泡在低温 UW 保存液(约 4℃)中。修整腹腔动脉膈下段,缝闭胰腺下腹主动脉端。修剪门静脉吻合端,依次结扎胰腺下缘的小血管、淋巴管,清除胰腺周围的脂肪组织和肿

大淋巴结。检查无渗漏后,将修整后的移植物保存在 4℃左右的 UW 保存液中。

1.5 受体手术(图 2)

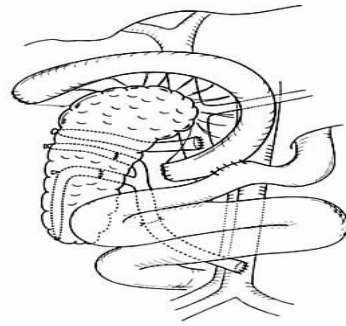


图 2 胰腺移植门静脉回流、肠内引流术式

Fig.2 Whole pancreatoduodenal allotransplantation model with portal venous drainage and enteric drainage

取上腹正中切口,首先游离并切除胰腺组织,切除量>95%,建立 I 型糖尿病模型。用血管夹部分阻断肠系膜上静脉前壁,在阻断部分内切开肠系膜上静脉前壁约 1 cm 的切口,用肝素盐水冲洗切开的血管腔。用双层冰袋覆盖胰腺移植物,移入腹腔。用 0/6 无损伤缝合线行移植物的门静脉与受体的肠系膜上静脉端一侧吻合(图 3)。在肾动脉下缘分离腹主动脉前壁并部分阻断,取切口 1.0~1.5 cm,用 0/5 无损伤缝合线与移植物腹主动脉膈下端行端一侧吻合。恢复血供后,移植胰腺颜色由苍白变为红润,小动脉搏动良好,门静脉充盈。移植物十二指肠肠管恢复张力和蠕动,切除作为把持物的移植物脾脏,移植物十二指肠与受体空肠行侧一侧吻合(图 4),移植物妥善放置在腹腔右侧。

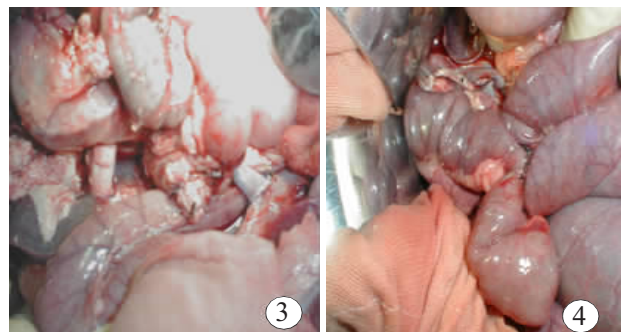


图 3 移植物门静脉与肠系膜上静脉端 - 侧吻合

Fig.3 End-to-side anastomosis between the donor portal vein and recipient superior mesenteric vein

图 4 胰腺移植物十二指肠与空肠侧 - 侧吻合

Fig.4 Side-to-side intestinal anastomosis between the donor duodenum and recipient jejunum

1.6 术后处理

术后 2~3 d 内每天予以颈静脉滴注液体 2000 ml, 头孢唑啉钠 3 g, 甲硝唑 200 ml, 低分子右旋糖苷 500 ml 以及肝素 1 mg/kg。术后第 3~4 天开始进食流质饮食。

2 结果

本次实验共完成全胰十二指肠移植(PVD+ED 术式)10 例, 供体手术时间平均(42.85±4.26)min, 受体手术时间平均(114.73±16.44)min。无热缺血时间, 冷缺血时间约(96.53±12.32)min。胰腺移植术后 1 例在第 6 天血糖升高达 18.9 mmol/L, 手术探查发现移植胰腺血栓形成, 移植无功能。其余 9 例手术后 2 天外周血检测血糖、胰岛素和胰高血糖素均正常。

3 讨论

胰腺移植外分泌和内分泌处理是胰腺移植的关键问题。目前, 外分泌的处理方法主要有胰液膀胱引流和胰液肠引流, 内分泌的处理方法有经门静脉系统回流和经体循环回流两种。膀胱引流和内分泌体循环转流其优点是手术成功率高, 通过监测尿中淀粉酶的变化可及时发现排异(由于排异发生是通常外分泌的变化先于内分泌变化)。但因其不符合生理, 并发症较多, 因此, 约 18%~33%的胰腺膀胱引流患者由于膀胱并发症需再行胰液小肠引流^[1]。

内分泌体静脉引流的并发症比较少见, 胰岛素直接回流入体循环, 未经过肝脏代谢, 可造成高胰岛素血症, 并可造成动脉硬化。我们采用的术式是 PVD+ED, 该术式符合生理, 并发症少, 避免了术后胰高血糖素和胰岛素耐受的发生。同时, 采用门静脉引流式使同种抗原流经门静脉可以导致全身免疫低反应状态, 移植胰抗原直接进入肝脏可能会诱导免疫耐受, 对移植胰的存活起到有益作用。多数研究者认为, PVD 术式的优势在于可以在低胰岛素水平下获得较稳定的血糖控制^[2]。Philosophe 等^[3]报道, PVD 术式移植排斥反应发生率(9%)明显低于 SVD 术式(45%)。

胰腺移植常见的并发症有排斥反应、移植血栓

形成、移植胰腺炎、感染等^[4]。胰腺移植血栓形成是胰腺移植失败的主要原因之一。本组实验仅在术后第 6 天发生 1 例移植血栓形成, 占 10%。我们的经验是, 在全身肝素化、低温灌注、移植切取、血管吻合等多个环节都应尽可能避免移植血栓形成。移植胰腺炎是胰腺移植另一常见的并发症, 主要与手术损伤、缺血及再灌注损伤、肠液或尿液返流、排斥反应、感染等因素有关。采取器官无损伤切取技术、应用 UW 保存液、缩短缺血时间、充分有效地引流等均有利于预防移植胰腺炎。术后 2~4 d 禁食, 并运用丹参等促进微循环的药物, 可避免移植胰腺炎的发生。由于胰腺移植术后免疫抑制剂用量大, 术后常并发移植胰腺炎、胰痿、肠痿等, 极易引起腹腔感染。原因可能为: ①在胰腺前面及下缘分离部分空肠和横结肠系膜时, 未注意保护胰十二指肠动脉弓的完整, 移植术后由于血供而致十二指肠坏死, 最终导致肠痿。②由于手术吻合技术, 导致肠痿。③术后由于营养不良, 导致吻合口痿。本组实验未发现有移植急性胰腺炎和肠痿发生。

本次实验我们在以往建立的利用髂血管延长移植动脉的门静脉回流、肠内引流的模型基础上, 充分利用腹主动脉血管段, 减少了移植修整和血管吻合时间, 进一步提高了手术成功率。

参考文献:

- [1] Gaber AO, Shokouh-Amiri MN, Hathaway DK, et al. Result of pancreas transplantation with portal venous and enteric drainage[J]. *Anna Surg*, 1995, 221: 613.
- [2] Sutherland DE, Gruessner RW, Dunn DL, et al. Lessons learned from more than 1000 pancreas transplants at a single institution[J]. *Ann Surg*, 2001, 233: 463.
- [3] Philosophe B, Farney AC, Schweitzer EJ, et al. Superiority of portal venous drainage over systemic venous drainage in pancreas transplantation: a retrospective study[J]. *Ann Surg*, 2001, 234: 689.
- [4] Michalak G, Gzerwinski J, Kwiatkowski A, et al. Surgical complications observed in simultaneous pancreas-kidney transplantation: Thirteen years of experience of one center [J]. *Transplant Proc*, 2002, 34: 661-2.

(责任编辑:吴锦雅)