

HSV-2感染 ECV304 的形态学变化

赵海全¹, 马文丽¹, 张亚莉¹, 莫小阳¹, 柯昌文², 郑焕英², 郑文岭³ (¹南方医科大学基因工程研究所, 广东广州 510515; ²广东省疾病预防控制中心微生物检验所, 广东广州 510300; ³华南基因组研究中心, 广东广州 510860)

摘要:目的 观察人脐静脉内皮细胞(ECV304)受到单纯疱疹病毒 2 型(HSV-2)感染后的连续病变过程及形态学特征。方法 采用 ECV304 传代培养, 接种 HSV-2 后用相差显微镜、组织染色观察贴壁生长细胞的病变全过程。结果 接种 HSV-2 后, ECV304 于 1 d 逐渐出现细胞肿胀、变圆、胞浆颗粒增多粗大, 2 d 逐渐出现细胞融合, 细胞核着色变浅。结论 HSV-2 接种后在 ECV304 出现的形态学变化, 造成细胞死亡的主要形式是细胞坏死, 未见明显的细胞凋亡现象。

关键词:单纯疱疹病毒 2 型; 脐静脉内皮细胞 304; 形态学变化

中图分类号: R752.11; R373 文献标识码: A 文章编号: 1673-4254(2006)04-0445-03

Morphological changes of ECV304 cells infected by herpes simplex virus type 2

ZHAO Hai-quan¹, MA Wen-li¹, ZHANG Ya-li¹, MO Xiao-yang¹, KE Chang-wen², ZHENG Huan-ying², ZHENG Wen-ling³

¹Institute of Molecular Biology, Southern Medical University, Guangzhou 510515, China; ²Center for Disease Control and Prevention of Guangdong Province, Guangzhou 510300, China; ³South China Genomics Research Center, Guangzhou 510860, China

Abstract: Objective To observe the pathological changes and morphological alterations of ECV304 cells after the infection by herpes simplex virus type 2 (HSV-2) *in vitro*. **Methods** Passaged ECV304 cells were infected with HSV-2, TCID50 and morphological changes were observed by optical microscopy and tissue staining. **Results** One day after HSV-2 infection, swelling, rounding, and increase of thickened cytoplasmic granules occurred in the ECV304 cells, and on day 2, cell fusion was observed with weakened nuclear staining. **Conclusion** ECV304 cells mostly undergo necrosis after HSV-2 infection without obvious evidence of cell apoptosis.

Key words: herpes simplex virus type 2; ECV304 cells; morphological change

单纯疱疹病毒 2 型(HSV-2)一般与外生殖器感染和新生儿感染有关, 偶见于口腔病变。HSV 经呼吸道、口腔、眼、生殖器粘膜以及破损皮肤进入体内, 造成口炎、脑炎、角膜结膜炎、生殖器疱疹等疾病, 尤其孕妇感染 HSV 后, 易发生流产, 造成胎儿先天畸形和智力低下^[1]。新生儿在通过产道被 HSV 感染后, 出现高热、呼吸困难和中枢神经系统病变, 其中 60%~70% 受染新生儿可因此而死亡, 幸存者中后遗症可达 95%。通过医学界近年多方面的研究表明 HSV-2 可能与宫颈癌、动脉粥样硬化的发生有关, 并且 HSV-2 外生殖器感染与艾滋病病毒(HIV)感染具有协同作用, 故它又引起了医学界新的重视^[2-6]。HSV-2 可感染单核细胞、内皮细胞及平滑肌细胞, 而这些细胞也参与了动脉粥样硬化的发生^[7]。因此应用脐静脉内皮细胞 304(ECV304)进行研究 HSV-2 的致病

机理, 能更接近地反映在机体内感染 HSV-2 的病变过程, 为此我们首先观察了 ECV304 受病毒攻击后的形态学特征, 现报告如下。

1 材料与方法

1.1 材料

1.1.1 ECV304 细胞 南方医科大学南方医院肾内科实验室赠送。

1.1.2 仪器 电动倒置荧光显微镜(Nikon TE2000-E 日本), CO₂ 孵箱(TE-HER 日本), 无菌间、50 ml 塑料培养瓶(Corning)。

1.1.3 主要试剂 细胞培养液(MEM Gibco 美国), 胎牛血清(杭州四季清公司), 胰蛋白酶。

1.1.4 HSV-2 毒株 广州军区总医院检验科馈赠。

1.2 方法

1.2.1 ECV304 传代培养及病毒接种 培养过程是在无菌条件下进行, 消化后调整细胞浓度 1×10⁵/ml, 胎牛血清浓度为 10%。在 5%CO₂ 孵箱 36.5℃ 培养, 每周换液 2 次。细胞长成单层后倒掉培养液, 接种病毒, 37℃ 孵育 1 h, 加 2% 胎牛血清维持培养液。病毒接种细胞培养 7 d 后, 接种半数组织感染量 logTCID₅₀/0.1 ml 的 HSV-2 病毒株滴度为 5.375。

收稿日期: 2005-09-13

基金项目: 广东省重点实验室启动资金

Supported by Establishment Grant for Key Lab of Biochip Research of Guangdong Province

作者简介: 赵海全(1966-) 男, 副教授, 在读博士研究生, 研究方向为 DNA 芯片技术及应用研究, 现工作单位为佛山科学技术学院, E-mail: fszhaohq@163.com

通讯作者: 马文丽, 电话: 020-61648210, E-mail: wenli@fimmu.com

1.2.2 ECV304 细胞形态学观察 倒置显微镜观察和组织染色培养过程中,每日用倒置显微镜进行观察,在病毒接种前及接种后 1 d、2 d 进行 HE 常规染色。

2 结果

2.1 正常 ECV304 细胞形态学观察

培养的内皮细胞在电动倒置荧光显微镜和 HE 染色的普通光镜下观察呈单层生长,细胞呈多角形或短梭形,呈典型的卵石状镶嵌排列(图 1A、图 2A)。胞核圆形或椭圆形,有 1~2 个清晰的核仁,可见双核细胞,胞浆较丰富,易见分裂像的细胞。胰酶消化后的细胞呈圆形,12 h 细胞贴壁生长后呈柳叶状或椭圆状,有小突起自细胞向外伸出,延长形成纤维丝。24 h 逐渐出现细胞团之间的网络,渐密集成片,细胞呈现星形样多种形态。48 h 细胞长满整个视野,细胞间界线

清晰,胞膜完整,胞质透明,细胞具有立体感。

2.2 HSV-2 感染 ECV304 细胞形态学观察

细胞生长第 2 天,经染色证实细胞生长成熟。接种 TCID₅₀ 的 HSV-2,在倒置显微镜下可见细胞增殖受抑,细胞数目较对照组减少,细胞胞体由椭圆形变长,呈梭形,细胞折光性下降,胞质粗糙,颗粒感增强,边缘不光滑,部分细胞胞突回缩变圆,甚至脱落呈悬浮状,细胞碎片增多。接种后 1 d 出现灶性细胞病变,主要为细胞逐渐变圆、变大,核变大、核膜移位,折光性差(图 1B、图 2B)。接种后 2 d 病变范围呈片状扩大,融合成多核巨细胞,染色体着边、核破碎(图 1C、图 2C)。3 d 大部分细胞脱落,多核巨细胞裂解。接种过程均有正常对照(图 1A、图 2A),正常细胞老化与病毒感染所致的形态学改变易于区别。

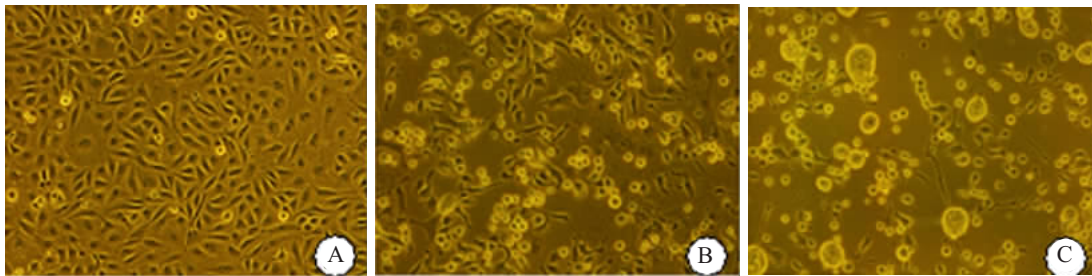


图 1 ECV304 形态学改变

Fig.1 Morphological changes of ECV304 cells after HSV-2 infection under phase-contrast microscope (Original magnification: $\times 100$)

A: Control cells; B: 1 day after infection; C: 2 days after infection

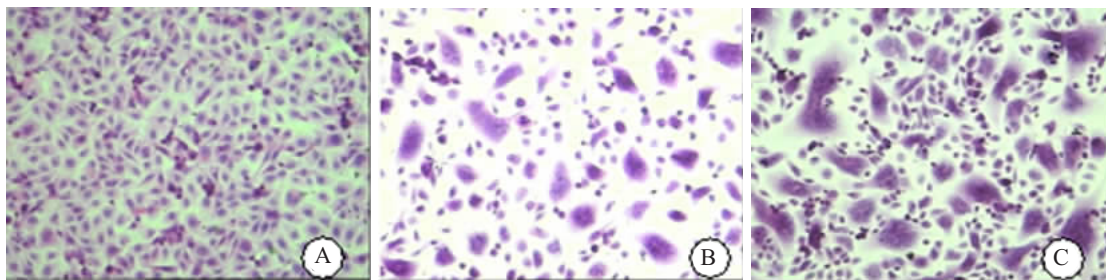


图 2 ECV304 光镜观察

Fig.2 Microscopic observation of the ECV304 cells after HSV-2 infection (HE staining, original magnification: $\times 100$)

A: Control cells; B: 1 day after infection; C: 2 days after infection

3 讨论

宫颈癌、动脉粥样硬化是临床上常见病,其病因尚未完全明了。现有的证据表明许多微生物与宫颈癌发生、动脉粥样硬化的病理生成有关,感染可引起该疾病的不同阶段的病变,特别是冠状动脉粥样硬化性心脏病,已有许多病原成为研究的焦点^[8]。血清流行病学研究发现 HSV-2 与宫颈癌、动脉粥样硬化的发

生显著相关,临床和实验研究也提示人 HSV-2 感染可加速心脏移植术后病人的动脉粥样硬化^[9]。ECV304 细胞是一种增殖活性较强的内皮细胞,它的这一特点正好可接近和反应肿瘤等以血管增生为特征疾病中的内皮细胞的特性,HSV-2 对其生长的抑制与影响,说明其在这些疾病治疗中具有潜在的应用价值,对此作进一步的研究将具有重要意义^[10, 11]。

HSV-2的感染侵犯人类多个脏器及系统,故在条件允许的情况下,我们采用 ECV304 培养进行病毒研究,观察 HSV-2 感染后的病变过程。经倒置显微镜对细胞的活体观察以及组织染色均显示,在第2天细胞生长已渐成熟,细胞形态多样化。接种病毒后的细胞肿胀、变大,胞浆颗粒增多,尤其是出现融合病变、多核巨细胞、染色体着边、核破碎为其主要特征。细胞数目减少,培养过程中悬浮细胞及细胞碎片增多,细胞老化、退变现象增强,同时光镜下出现了细胞变性、坏死的形态学变化,未出现明显的细胞凋亡变化。病毒感染对宿主细胞来说是一种极为不利的外来刺激因素,一旦感染严重干扰了宿主细胞正常代谢通路,宿主细胞就能本能地或通过宿主免疫反应调质介导发生凋亡,凋亡则威胁到病毒的生存与繁殖,病毒于是通过某种机制抑制凋亡的发生^[12,13]。一旦宿主细胞凋亡与病毒抑制凋亡之间相对平衡,病毒就能在宿主细胞中持续存在,这或许能部分解释 HSV 的潜伏性感染。

参考文献:

- [1] 朱平,张岚,陈新宇. 新生儿皮肤疱疹病毒感染的电镜诊断[J]. 电子显微学报, 2002, 21(6): 916-8.
- [2] 刘瑾,顾晓慧,叶国玲,等. 孕妇 TORCH 感染与胎儿畸形的关系[J]. 第四军医大学学报, 2004, 25(18): 1682-5.
- [3] Smith JS, Herrero R, Bosetti C, et al. Herpes simplex virus-2 as a human papillomavirus cofactor in the etiology of invasive cervical cancer[J]. J Natl Cancer Inst, 2002, 94(21): 1604-13.
- [4] 李曼红,林莹,庄坚. 单纯疱疹病毒 2 型感染及其 CerbB2 表达与宫颈癌关系的研究[J]. 中国基层医药, 2004, 11(6): 688-9.
- [5] 刘军连,徐志凯,喻启桂,等. 单克隆抗体间接免疫荧光试验检测生殖器单纯疱疹病毒感染[J]. 第四军医大学学报, 2004, 25(8): 728-9.
- [6] 刘健,郭邑,张艳开,等. HPV-16、HSV-2、EBV 感染及 PCNA 表达与宫颈癌关系研究[J]. 大连医科大学学报, 2003, 25(2): 85-7.
- [7] Sun YH, Pei WD, Wu YJ, et al. Herpes simplex virus type 2 infection is a risk factor for hypertension[J]. Hyperten Res, 2004, 27(8): 541-4.
- [8] Kotronias D, Kapranos N. Herpes simplex virus as a determinant risk factor for coronary artery atherosclerosis and myocardial infarction[J]. *In vivo*, 2005, 19(2): 351-7.
- [9] Raza-Ahmad A, Klassen GA, Murphy DA, et al. Evidence of type 2 herpes simplex infection in human coronary arteries at the time of coronary artery bypass surgery[J]. Can J Cardiol, 1995, 11(11): 1025-9.
- [10] 李建华,郭志刚,吴平生,等. 血管内皮细胞中 ABCA1 的表达及其在动脉粥样硬化发生中的意义[J]. 第一军医大学学报, 2004, 24(9): 980-3.
- Li JH, Guo ZG, Wu PS, et al. Expression of ABCA1 in vascular endothelial cells and its significance in the pathogenesis of atherosclerosis[J]. J First Mil Med Univ/Di Yi Jun Yi Da Xue Xue Bao, 2004, 24(9): 980-3.
- [11] 苏国强,黄宗海,俞金龙,等. KDR 介导的双自杀基因重组腺病毒对 ECV304 细胞增殖活性、细胞周期及凋亡的影响[J]. 第一军医大学学报, 2005, 25(5): 517-20.
- Su GQ, Huang ZH, Yu JL, et al. Effect of KDR recombinant adenovirus containing double suicide gene on proliferation, apoptosis and cell cycle of human umbilical vein endothelial ECV304 cells[J]. J First Mil Med Univ/Di Yi Jun Yi Da Xue Xue Bao, 2005, 25(5): 517-20.
- [12] Chirathaworn C, Pongpanich A, Poovorawan Y. Herpes simplex virus 1 induced LOX-1 expression in an endothelial cell line, ECV 304[J]. Viral Immunol, 2004, 17(2): 308-14.
- [13] Gober MD, Wales SQ, Aurelian L. Herpes simplex virus type 2 encodes a heat shock protein homologue with apoptosis regulatory functions[J]. Front Biosci, 2005, 10: 2788-803.