(5411):143-7.

[9] MajumdarMK,ThiedeMA,HaynesworthSE, 等. Humanmarrow-derivedmesenchymalstemcells(MSCs)expresshematopoieticcytokinesandsupportlong-termhematopoiesiswhendifferentiatedtowardstromalandosteogeniclineages[J].JHematotherStemCellRes,2000,9(6):841-8.

[10] MackayAM,BeckSC,MurphyJM, 等. chondrogenicdifferentiationofculturedhumanmesenchymalstemcellsfrommarrow [J]. TissueEng,1998,4(4):415-28.

[11] Wakitani S, SaitoT, CaplanAI. Myogeniccellsderived fromratbonemarrowmesenchymalstemcellsexposedto5-azacytidine [J]. MuscleNerve,1995,18(12):1417-26.

[12] KadiyalaS,YoungRG,ThiedeMA,Cultureexpandedcaninemesenchymalstemcellspossessosteochondrogenicpotential [J]. CellTransplant,1997,6(2):125-34.

[13] CaplanAI,ElyaderaniM,MochizukiY, 等. principlesofcartilagerepairandregeneration[J].ClinOrthop,1997,342(9):254-69.

[14] YoungRG,ButlerDL,WeberW, 等. Useofmesenchymalstemcellsinacolleganmatrixforachillestendonrepair [J]. JOrthopRes,1998,16(4):406-13.

[15] MoyzisRK, BuckinghamJM, CramLS, 等. A highlyconservedrepetiviveDNAsequence,(TTAGGG)n,presentatthetelomeresofhumanchromosomes [M]. ProcNatlAcadSciUSA, 1988, 85:6622-6.

[16] GreiderCW,BlackburnEH.IdentificationofaspecifictelomeresterminaltransferaseactivityinTetrahymenaextracts[J].Cell,1985,43(2Pt1):405-13.

神经纤维瘤病家系调查

孙乐栋，周再高，曾 抗，第一军医大学南方医院皮肤科，广东 广州 510515

关键词：神经纤维瘤；遗传学；系谱
中国分类号：R758.5　　文献标识码：　　文章编号：1000-2588(2001)11

1 临床资料

先证者男，5 岁，因全身多发性皮肤结节 13 年于 2000 年 8 月入本院门诊。查体：系统检查无异常，意识清楚，智力正常。全身可见散在分布的高出皮肤表面的黄豆至鸽蛋大小，形状不一的结节，触之软，活动性差，胸背部可见散在的数片咖啡斑及条状色素沉着。X 线检查心肺，四肢未见异常。组织病理：肿瘤组织界限清楚，无包膜，部分扩展到皮下组织。肿瘤细胞丰富，胞浆淡染，胞核卵圆形，由神经鞘细胞和未成熟胶原纤维和胶原纤维束组成。整个瘤间质内偶见粘液变性。诊断：神经纤维瘤病。

家系调查：主要通过患者的口述和医生的实际调查完成。家系中无近亲结婚。在先证者的 4 代三级亲属中，共发现 8 例神经纤维瘤病（图 1），均有典型的色素斑和数目不等的神经纤维瘤，均无口腔、神经系统和骨骼等系统的损害。其中 I 胸背部有数十个结节和 3 片咖啡斑；IIa 在头面、躯干部及四肢有散在分布的数百个结节和十多片咖啡斑；IIb 在头皮和胸腹部散在分布十多个结节和 1 片咖啡斑；IIIa 头、胸部及左下肢散在分布 20 多个结节和 6 片咖啡斑；IIIb 躯干部有散在分布的 100 多个结节和 7 片咖啡斑；IVa 头皮、面部和躯干部有散在分布的 10 余个结节和多片咖啡斑；IVb 躯干部、双上臂有散在分布的 8 个结节和 2 片咖啡斑。

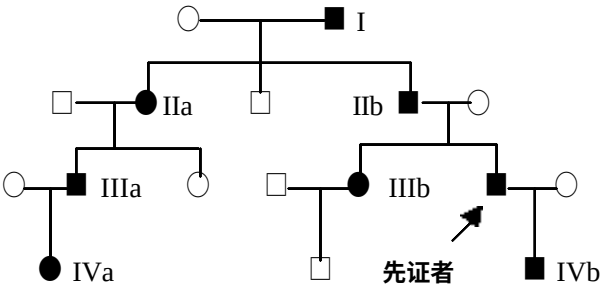

图 1 家系图

2 讨论

神经纤维瘤病是一种遗传性全身性神经外胚层异常性疾病，是一种常染色体显性遗传病。皮肤特征为色素斑和多发性神经纤维瘤。目前认为神经纤维瘤属于错构瘤，为异常组织聚集形成，这种异常组织主要来源于神经嵴的神经细胞和雪旺氏细胞，其次来源于成纤维细胞、色素细胞和肥大细胞等。5%~30%的患者可伴口腔损害，主要表现为上腭、颊粘膜、舌等处的乳头状瘤或单侧性舌肥大。60%的患者可有智力减退，0%~40%的患者可伴神经系统损害[1-3]。此家系的患者均有典型的色素斑和多发性神经纤维瘤，未见到其他系统的损害。

本病多属良性，极少数可产生恶变。对影响容貌和妨碍身体活动的巨大神经纤维瘤和可疑恶变的神经纤维瘤可行手术切除[4]。

收稿日期：2000-10-10
作者简介：孙乐栋（1976-），男，安徽萧县人，2000 年毕业于第一军医大学，硕士，医师，助教，电话：020-85141888-87138

参考文献

[1] 邱丙森. 神经纤维瘤[A]. 见杨国亮, 王侠生主编. 现代皮肤病学[M]. 上海医科大学出版社,1998.1005-6.

[2] 邓列华, 陆 涛, 林 泽. 神经纤维瘤病 1 例[J]. 岭南皮肤性病科杂志,2000,7(1):53.

[3] 陈文立. 颈部神经纤维瘤误诊 3 例 [J]. 华北煤炭医学院学报,2000,2(5):584.