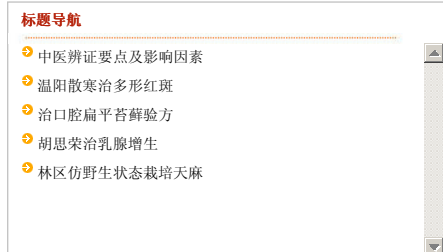




第5版：农村与社区

上一版 < > 下一版



2009年12月4日 星期五

本报首页 | 版面导航 | 标题导航
[☰ 上一期](#) [☰ 下一期](#)

< 上一篇 下一篇 >

放大 ⊕ 缩小 ⊖ 默认 ○

温阳散寒治多形红斑

□ 杨锋 河南省南阳市第一人民医院

寒冷性多形红斑是一种与寒冷因素有关的过敏性皮肤病，中医称为猫眼疮、寒疮、雁疮，多见于青年妇女、儿童及末梢循环障碍者，女性略多于男性。患者的面部、耳郭、手背、足背等身体暴露部位的皮肤上出现黄豆至蚕豆大小的圆形或椭圆形红斑，多为微红、紫红至暗红色，红斑的中央部分色泽更深或隆起形成水疱，极似“猫眼”，或者像射击训练的靶子，所以又叫做虹膜样或靶样损害。患者自觉烧灼、瘙痒感，严重时可发生糜烂、疼痛。

中医认为，寒冷性多形红斑属中医血瘀范畴，多为素体虚弱，卫阳不足，腠理不固，寒湿之邪侵袭肌表后导致营卫不和，气血运行不畅，血瘀而引发红斑。治宜温阳散寒，益气活血。药用桂枝汤加味：桂枝、白芍、当归、丹参各15克、生黄芪、党参各30克、生姜5片、大枣7枚、陈皮、炙甘草各10克。每天1剂，水煎2次，取药液750毫升，分3次温服，7剂为1个疗程。寒重者酌加羌活、制附子、干姜各10克、细辛6克，血瘀重者酌加桃仁、红花、赤芍各10克。

预防与调护

1. 加强自我保健，注意防寒保暖，外出时戴上口罩、耳套、手套、围巾，避免冷水、冷风等刺激。
2. 坚持有氧运动，以增强体质，提高机体对寒冷气候的适应能力和抵抗力。
3. 每天经常轻轻按摩手、脸、脚部皮肤，以微热为度，利于促进局部血液循环。
4. 尽量不吃鱼、虾、蟹、蒜、韭菜等食物。

< 上一篇 下一篇 >

放大 ⊕ 缩小 ⊖ 默认 ○

国内统一刊号：CN11-0153 邮发代号：1-140(国内) D-1138(国外)
 地址：中国北京市朝阳区北沙滩甲4号 邮编：100192 电话：64854537
 传真：64854537 mail:cntcm@263.net.cn 广告热线：64855366
 Copyright 本网站内容版权所有，未经许可禁止转载， All Rights Reserved