

# 上海科技报

(/index.html)

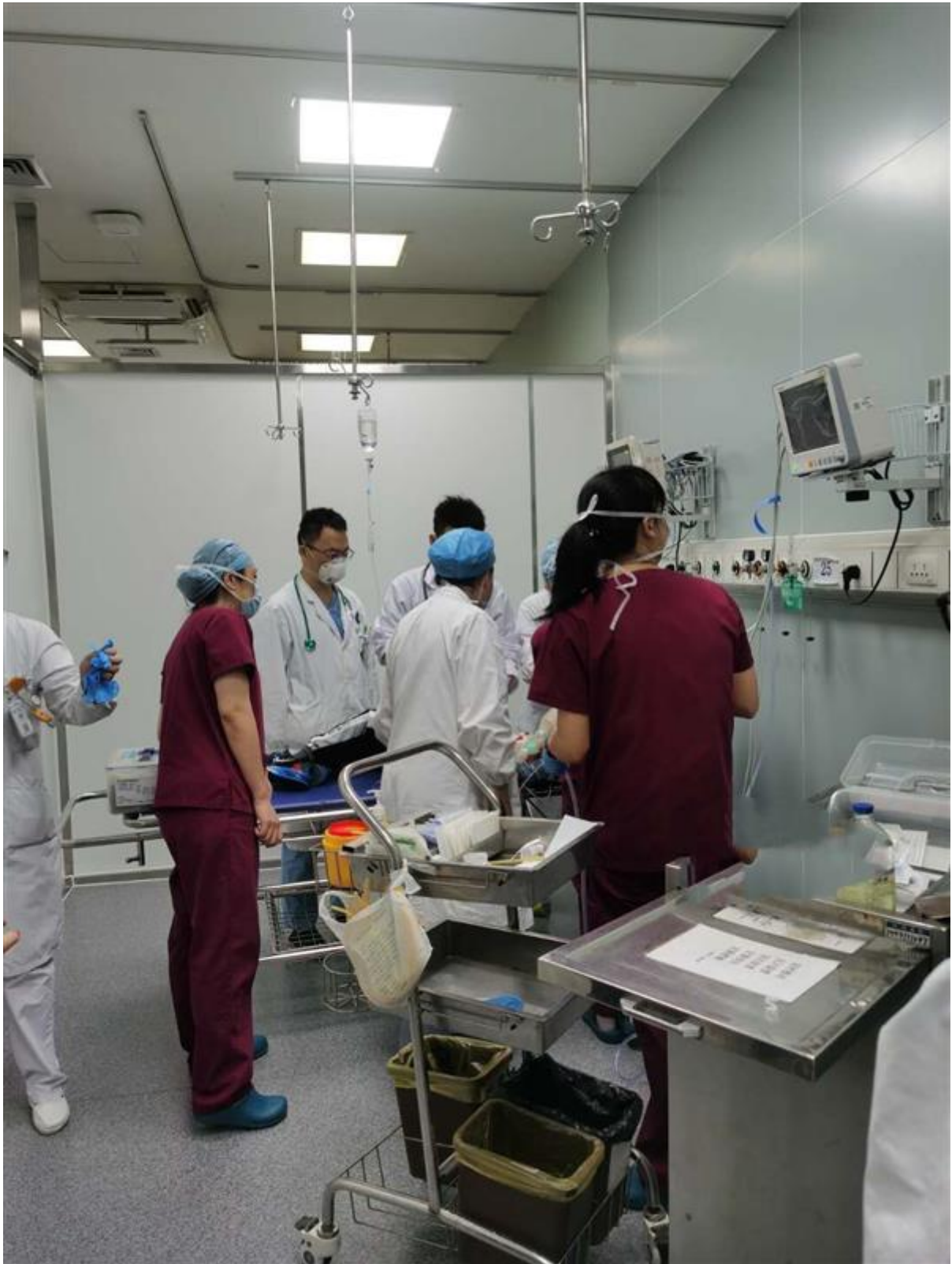www.shkjb.com

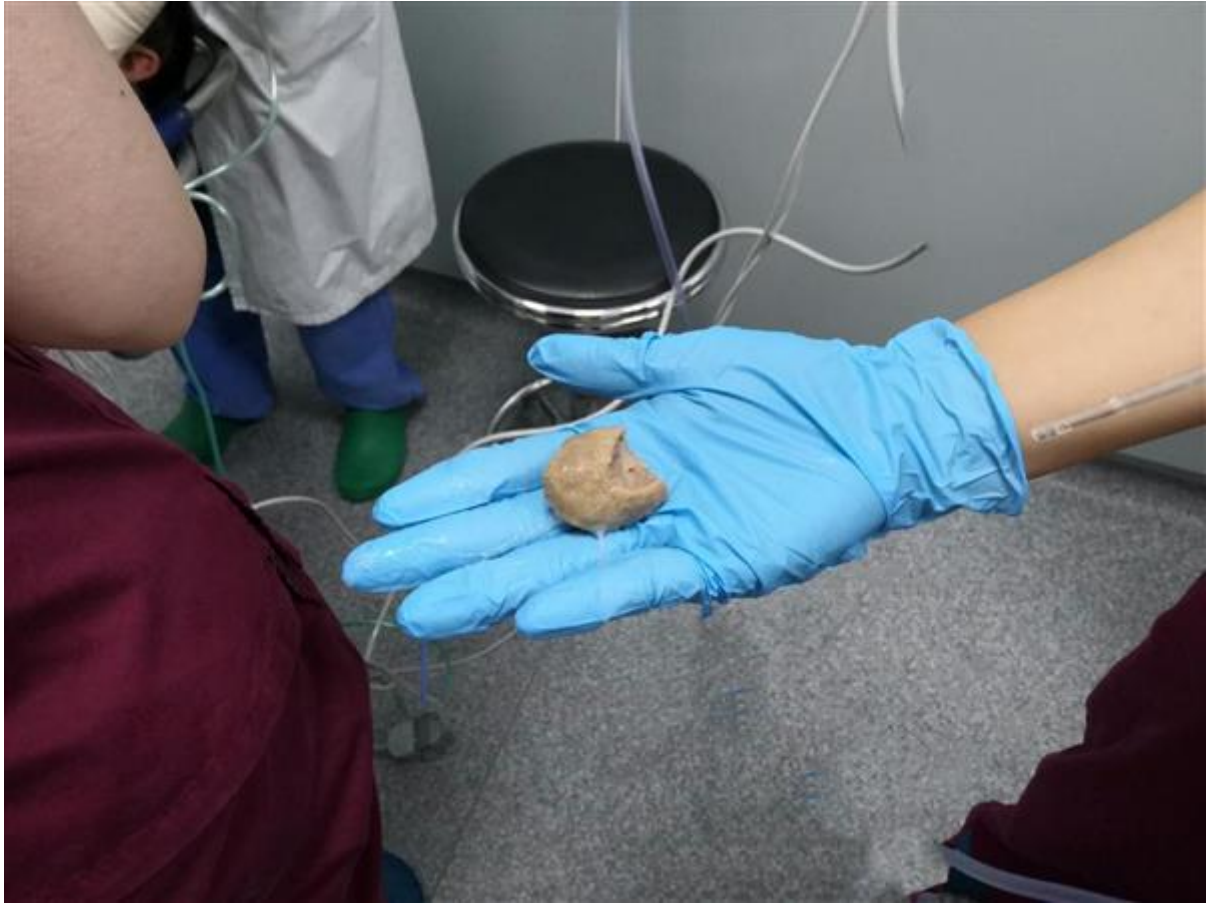首页 (/index.html) / 综合新闻 (list.html?id=812)

## 惊心动魄！仁济医院急诊团队智取“夺命肉丸”成功抢救一名男童

2020年07月24日

作者：陶婷婷





近日，一名家属携带着一名十多岁的孩子冲到上海交通大学医学院附属仁济医院急诊室。急诊室护士发现孩子口唇青紫，呼之无法应答，立即将患者送入急诊抢救大厅的复苏单元。前后不过半个小时，经过全体医护人员的有效复苏抢救，患者转危为安。这也是仁济医院急诊复苏单元启用首日成功救治的第一名患者。

据了解，这名患者今年十三岁，有脑瘫、脑干肿瘤病史。本拟于当天下午在我院接受放疗治疗。临近中午，家属在便利店给其喂食肉丸的过程中，患者不慎将整个丸子吞入。家属瞬间就发现患者出现了呼吸困难，于是赶忙送入急诊室。

患者被送进复苏单元后，急救护士卜美琦发现患者存在明显的吸气性呼吸困难，三凹征明显，立刻判断患者存在呼吸道异物梗阻引起的窒息。第一时间为患者实施了海姆立克急救法，并通知医生指导抢救。急诊科陈琦医师等迅速反应，一边接力实施海姆立克急救法，指导抢救工作，同时呼叫麻醉科，五官科等相关科室协助抢救。


期间，床边心电监护显示患者的氧饱和度一度下降至75%。医护人员给予了球囊面罩辅助通气，患者面部青紫有所改善，氧饱和度上升至100%。但是异物未能完全排出，大家始终不停止抢救措施。由于患者存在脑瘫病史，沟通交流存在障碍。急诊科副主任医师陈杰与麻醉科医生讨论决定给予适当镇静剂后，通过吸痰刺激咳嗽反射，以便刺激异物的排出。果然，急救护士承晓燕以娴熟的操作手法实施了数次吸痰刺激后，患者一次猛烈的呛咳，眼明手快的抢救护士李越发现了患者口腔中的异物，并迅速将其抠了出来，竟然是一整个硕大的牛肉丸。与此同时，患者的呼吸也逐渐平静下来，生命体征回归正常，家属再三鞠躬致谢。

专家提醒，对于存在吞咽困难的人群或者婴幼儿，家属喂食时一定要注意方式方法。一旦出现突发的呼吸困难、面色改变，需要考虑异物窒息、呼吸道梗阻的可能，现场可采取海姆立克法急救，同时尽快选择最近的医疗单位就医。

仁济医院急诊抢救大厅自2012年底启用至今，每天承担了大量的医疗急救任务。近年来，随着急救、留观患者数量的不断增多，为优化急诊就医服务质量，急诊科主任朱长清与护士长范颖、王琦等经反复讨论验证，决定在现有的急诊空间布局中，专门开辟设立一个急诊复苏单元，以满足应对急诊室各种突发的、重大的抢救和心肺复苏事件。该单元目前共有床位4张，采用半封闭式管理，配备独立的抢救设备和仪器，为急诊抢救复苏专用，患者一旦病情稳定或者分流去向明确，将会在第一时间转出，以确保做到专床、专病、专用。

编辑：liuchun 审核：liuchun

证件信息：沪ICP备10219502号 (<https://beian.miit.gov.cn>)

 沪公网安备 31010102006630号 (<http://www.beian.gov.cn/portal/registerSystemInfo?recordcode=31010102006630>)

中国互联网举报中心 (<https://www.12377.cn/>)

Copyright © 2009-2022

上海科技报社版权所有

上海科荧多媒体发展有限公司技术支持



([//bszs.conac.cn/sitename?method=show&id=5480BDAB3ADF3E3BE053012819ACCD59](http://bszs.conac.cn/sitename?method=show&id=5480BDAB3ADF3E3BE053012819ACCD59))