

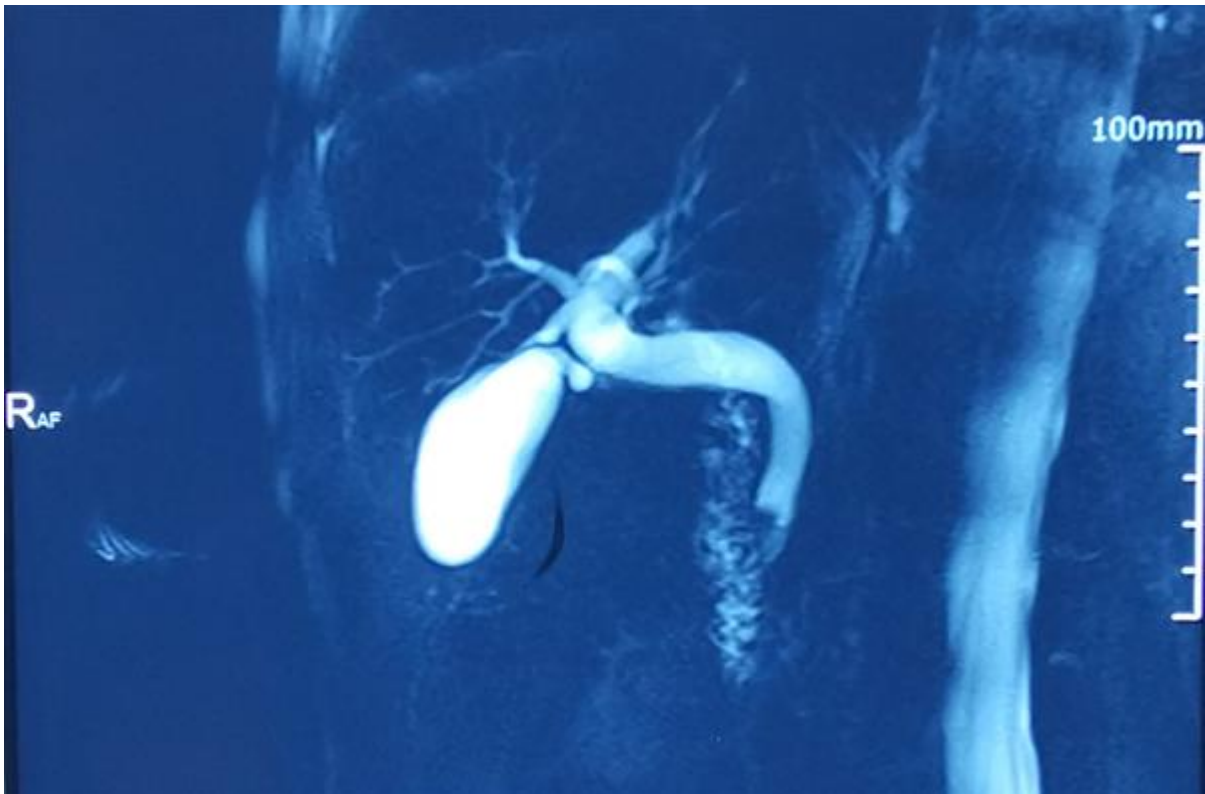
反复腹痛疑是结石多作怪，十院专家火眼金睛识肿瘤真面目

2021年09月13日

作者：陶婷婷 王一龙

今年62岁的老张（化名）近三个月来反复腹痛，本以为是胆总管结石“作怪”，上海市第十人民医院消化内镜中心刘枫主任凭借丰富经验和国际最先进经口胆道镜技术，及时揭穿“结石”伪装，确诊他罹患的是早期胆管癌，准确诊断为其指明了后续治疗方向。患者及家属对刘枫主任团队高尚医德、高超技术表达了不尽感激，称赞他火眼金睛！

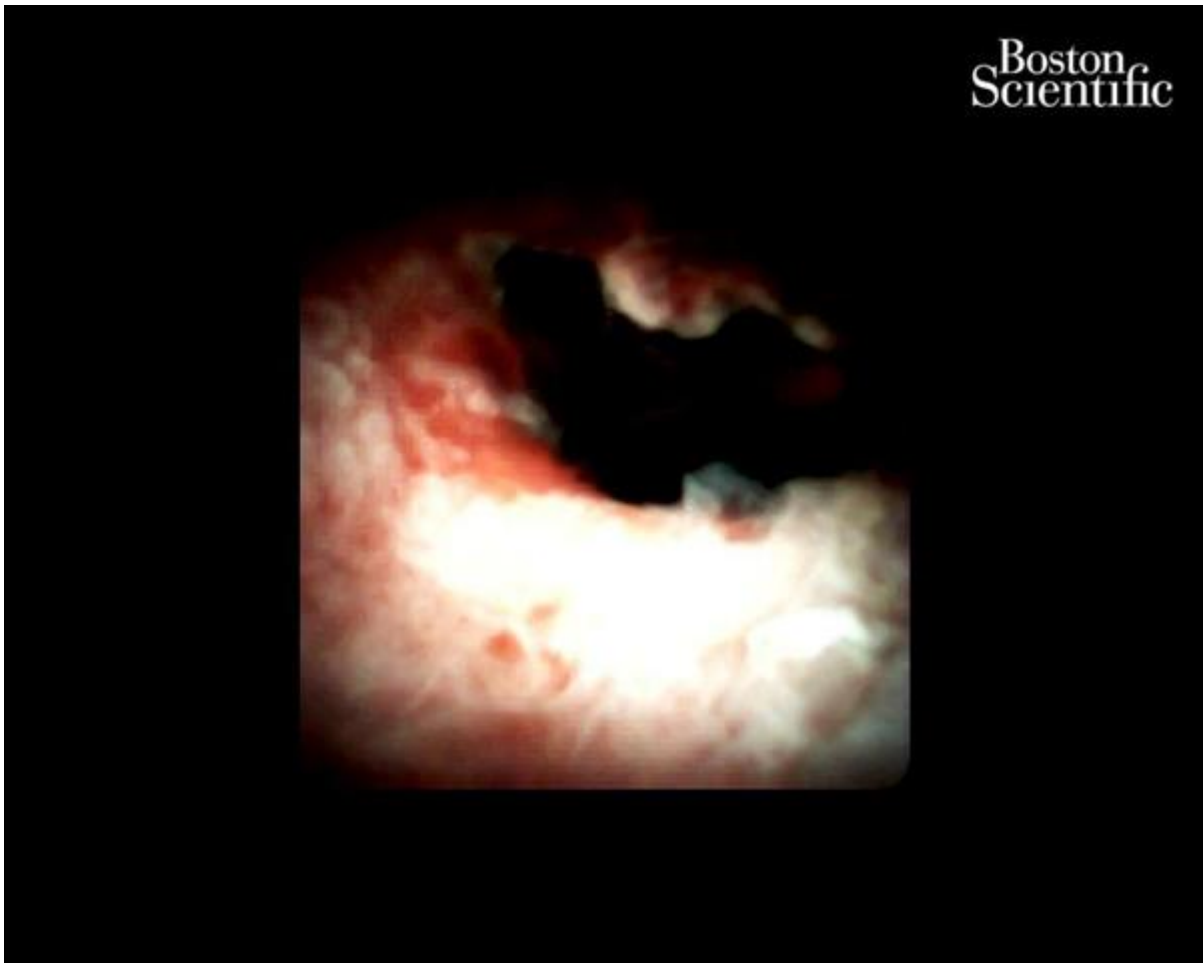
老张的故事要从三个月前说起。因间断上腹部胀痛不适，他在当地医院经核磁共振诊断为“胆总管下段结石（约0.5cm大小）”，但治疗三个月后，腹痛还是无法缓解。最终，老张慕名来到上海十院消化科刘枫主任的特需门诊，根据影像资料，刘主任一眼看穿了“结石”伪装，认为这是一个肿瘤性病变。



胆管下段肿瘤有良恶性之分，但即使是良性肿瘤要治疗也需要施行大手术，包括切除包含胆管、胰腺、胃肠在内的一部分正常组织器官，同时重建消化道，这样的治疗方式不仅手术风险极大，术后对于患者消化功能的影响也很明显。因此，无论对于老张还是外科医生来说，没有恶性疾病病理证据，很难下定决心手术治疗，而单纯随访复查又有肿瘤进展转移的风险。所以能否直观评估并拿到有效病理组织，是后续治疗选择的关键。

为了获取胆管恶性肿瘤的证据，刘枫主任在经内镜逆行性胰胆管造影术（ERCP）技术的基础上，采用了国际最先进的胆道子镜技术（SpygIss），术中即诊断早期胆管癌并获取了病理标本，整个操作过程不到半小时，老张没有特别不舒服的感觉。最终，病理结果也证实刘主任的判断：腺上皮高级别上皮内瘤变，浅表癌变。

随后，老张坚定选择了胰十二指肠切除术，术后病理证实是很早期的胆管癌，处理非常及时。老张对这几个月的就医之路感慨万千，他表示多亏了刘主任火眼金睛抓住“伪装的罪犯”，才能够尽早进行治疗。




刘枫主任介绍说，我国是胆管癌发病率和病死率最高的国家，但胆管癌在早期缺乏特异症状，往往等到患者出现皮肤和眼睛发黄时才被发现，所以70%胆管癌发现时就已经是晚期无法手术，而放化疗对胆管癌治疗效果差，中位生存期仅11个月左右。目前胆管癌早期没有特异性的血肿瘤标志

物，影像学往往也只是提示病变，由于无法得到病理，很难明确诊断。传统ERCP下细胞刷检或胆道内活检仅能检出40%左右胆管癌，对早期胆管癌作用更加有限，老张就是一个典型例子。上海市第十人民医院内镜中心通过近年引进最新一代Spyglass技术，极大提高对胆胰疑难和复杂疾病的诊治水平，能够为患者提供更加优质的医疗保障。

编辑：liuchun 审核：liuchun

证件信息：沪ICP备10219502号 (<https://beian.miit.gov.cn>)

 沪公网安备 31010102006630号 (<http://www.beian.gov.cn/portal/registerSystemInfo?recordcode=31010102006630>)

中国互联网举报中心 (<https://www.12377.cn/>)

Copyright © 2009-2022

上海科技报社版权所有

上海科荧多媒体发展有限公司技术支持



([//bszs.conac.cn/sitename?method=show&id=5480BDAB3ADF3E3BE053012819ACCD59](http://bszs.conac.cn/sitename?method=show&id=5480BDAB3ADF3E3BE053012819ACCD59))