



第七章 口腔粘膜肉芽肿性疾病

主 讲：张 凌



第一节 化脓性肉芽肿

- 病因：慢性刺激。
内分泌变化。



临床表现

- 好发于牙龈, 多数单发.
- 有蒂或无蒂肿块.
- 深红色, 易出血.
- 可形成溃疡.



第二节 局限性口面部肉芽肿病


- 病因：遗传
 免疫
 过敏



临床表现

- 粘膜增厚:唇---肿胀,周围皮肤深红.
 颊---肿大.
 舌---双舌.
- 牙龈广泛增生.
- 粘膜下有结节.

- 下半部面部肿胀
- 面神经麻痹



第三节 结节病

- 病因: 免疫功能异常. 对外来异物蛋白无反应.



临床表现

- 好发于女性,20---40岁.
- 常侵犯:肺.眼.肝.脾.心.肾.骨.神经系统.皮肤.



口腔颌面部表现—均可触及结节

- 唇肿胀,增厚,巨唇.
- 颊,舌,腭黏膜增厚.
- 牙龈增生,牙槽骨骨质破坏,牙松动.
- 腮腺双侧受累,肿胀,口干.
- 颈淋巴结慢性肿大.



第四节 克罗恩病

- 病因: 病原微生物
腹部外伤
食物过敏
遗传,精神因素



临床表现

- 反复腹胀,腹痛,腹部肿块,腹泻,贫血.
- 晚期肠穿孔,剧烈腹痛,呕吐,便秘.
- X线检查:肠呈腊肠样改变.



口腔表现

- 线状溃疡
- 条索状增生皱襞
- 颗粒状结节样增生
- 轻型口疮,坏死性腺周口疮.



第五节 浆细胞肉芽肿

- 起病急,好发牙龈,不侵犯牙槽黏膜,牙龈增生肿大,易出血.
- 病理:浆细胞浸润的肉芽肿.



第六节 韦格纳肉芽肿

- 临床表现:
- 呼吸道感染 → 全身 → 尿毒症\肾衰
- 口腔表现:坏死性肉芽肿\溃疡\骨破坏



第八章 唇、舌疾病

主讲：张 凌



第一节 唇炎

- 1.慢性非特异性唇炎
- 2.腺性唇炎
- 3.良性淋巴增生性唇炎
- 4.肉芽肿性唇炎
- 5.梅-罗综合症
- 6.光化性唇炎
- 7.变态反应性唇炎

一、慢性非特异性唇炎

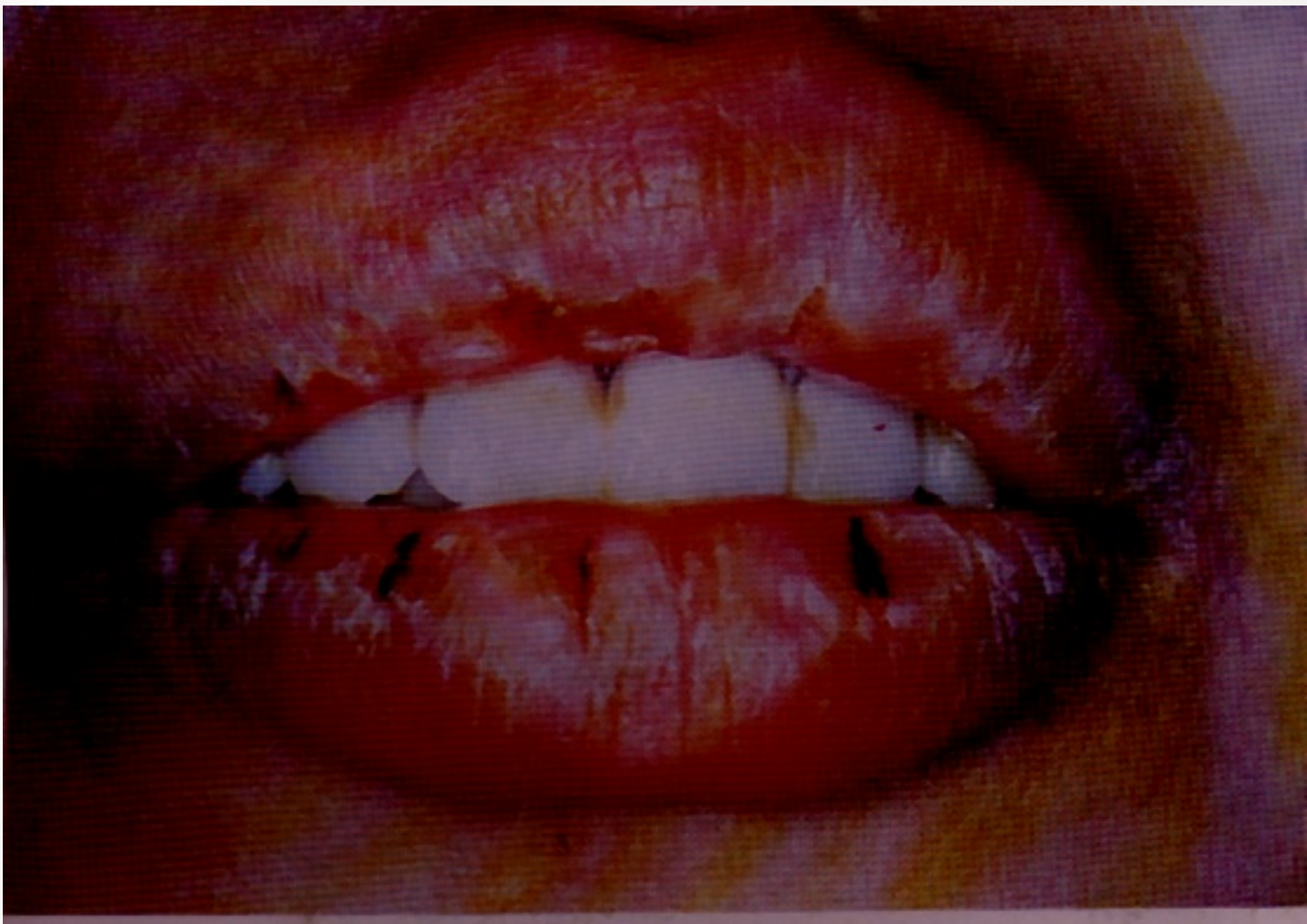[病因] 病因不明。

- 1.寒冷、干燥；
- 2.舔舌、咬唇不良习惯；
- 3.嗜好烟酒、烫食等；
- 4.机械刺激。



临床表现

- 脱屑：灰白鳞屑，周围轻度充血,发痒灼痛。
- 糜烂：黄痂→血痂→脓痂，疼痛愈烈，肿胀经久不退。





诊断

- 根据病程反复，时轻时重，寒冷干燥季节好发，唇红干燥脱屑，疼痛胀痒，渗出结痂等特点，可作出诊断。



鉴别诊断

- 慢性光化性唇炎
- 盘状红斑狼疮
- 扁平苔藓
- 多形性红斑



鉴别诊断

- 干燥综合征
- 糖尿病
- 慢性光化性唇炎
- 念珠菌感染



治疗

- 1、去除刺激
- 2、干燥脱屑： 抗生素或激素软膏
- 3、结痂： 湿敷，后用软膏。



二、腺性唇炎

- 是以唇腺增生肥大，下唇肿胀或偶见上下唇间同时肿胀为主要特征的唇炎。



临床表现

- 下唇。
- 导管口可呈紫红色颗粒状突起。
- 挤压口唇时有稀薄或带淡黄色的分泌物自导管口溢出。
- 唇内有散在多个粟粒样小结节。
- 少数患者可发生鳞状细胞癌。



诊断

- 临床诊断。
- 唇部粘液腺活检有助于作出病理诊断。



鉴别诊断

- 肉芽肿性唇炎
- 良性淋巴增生性唇炎
- 唇部粘液性肿囊



三、 良性淋巴增生性唇炎

- 良性粘膜淋巴组织增生的唇部表现
- 淡黄色痂皮
- 剧烈瘙痒



临床表现

- 1cm以内的淡黄色痂皮
- 少量白色鳞屑
- 多见于下唇唇红
- 阵发性剧烈瘙痒感
- 每日反复1~2次。



诊断

- 剧烈瘙痒，淡黄色粘液和结痂。
- 病理:淋巴滤疱样结构.



鉴别诊断

- 腺性唇炎鉴别
- 盘状红斑狼疮鉴别



四、浆细胞性唇炎



五、肉芽肿性唇炎

- 以唇肥厚肿胀为主要特点.



病因

- 病因不明，临床上发现与口内残根，残冠有关。



临床表现

1. 多见于上唇.
2. 肿胀常从唇的一侧开始，最终发展至全唇.
3. 扪诊柔软而富弹性，可能触及颗粒样结节，指压无凹陷性水肿。
4. 患者厚胀感明显,轻度痒感，无疼痛。
- 5.初发可以消退，多次复发后肿胀不消。



六、梅-罗综合征

- 又称肉芽肿性唇炎综合征或唇肿、面瘫、裂纹舌三联症。
- 出现两项主症即可诊断为不全型梅-罗综合征。
- 三大症状俱全诊断为完全型。



临床表现

- 唇肿、裂舌、面瘫可先后出现，相隔时间一般较长。临床上多见前两者，而面瘫症状少见。
- 裂舌同沟纹舌，常可伴地图舌。
- 面瘫开始有间歇性，继而成永久性，累及一侧或双侧，部分或全部面神经支配区域有麻痹症状。



七、光化性唇炎

- 光化性唇炎是过度的日光照射引起的唇炎，分急性和慢性两种。



[病因]

- 具有光敏感性者。
- 肝病。
- 卟啉代谢障碍。
- 某些植物影响卟啉代谢而诱发本病。



临床表现

1. 急性光化性唇炎（湿疹糜烂性唇炎）
 - a. 唇红区广泛水肿、充血、水疱、糜烂、结痂，
 - b. 发病急骤，常于暴晒后当天发作，
 - c. 灼热感明显，伴有剧烈的瘙痒，
 - d. 继发感染后则疼痛加重，渗出结痂，
 - e. 病损较深者愈合后留有斑痕。



慢性光化性唇炎（脱屑性唇炎）

- 唇部反复持久暴晒后，唇炎反复发作。
- 干燥皴裂，白色细小鳞屑，脱落后再生。
- 皮肤脱色变浅，灰白色角化条纹和肿胀。
- 舌舔唇，引起口周1~2cm宽的口周带状皮炎。
- 局限性唇红粘膜增厚和鳞屑多，被视为癌前状态。



诊断

- 依据明确的光照史
- 临床表现



预防

- 尽可能避免日光暴晒。
- 户外活动时戴遮光帽或戴口罩。
- 唇部涂避光软膏。



鉴别诊断

湿疹糜烂样

- 盘状红斑狼疮、
- 扁平苔藓、
- 唇疱疹等

干燥脱屑样

- 非特异性慢性唇炎
- 良性淋巴增生性唇炎

八、 变态反应性唇炎

- 变态反应性唇炎是因接触变应原后引起的唇炎。
- 包括：唇血管神经性水肿
接触性唇炎