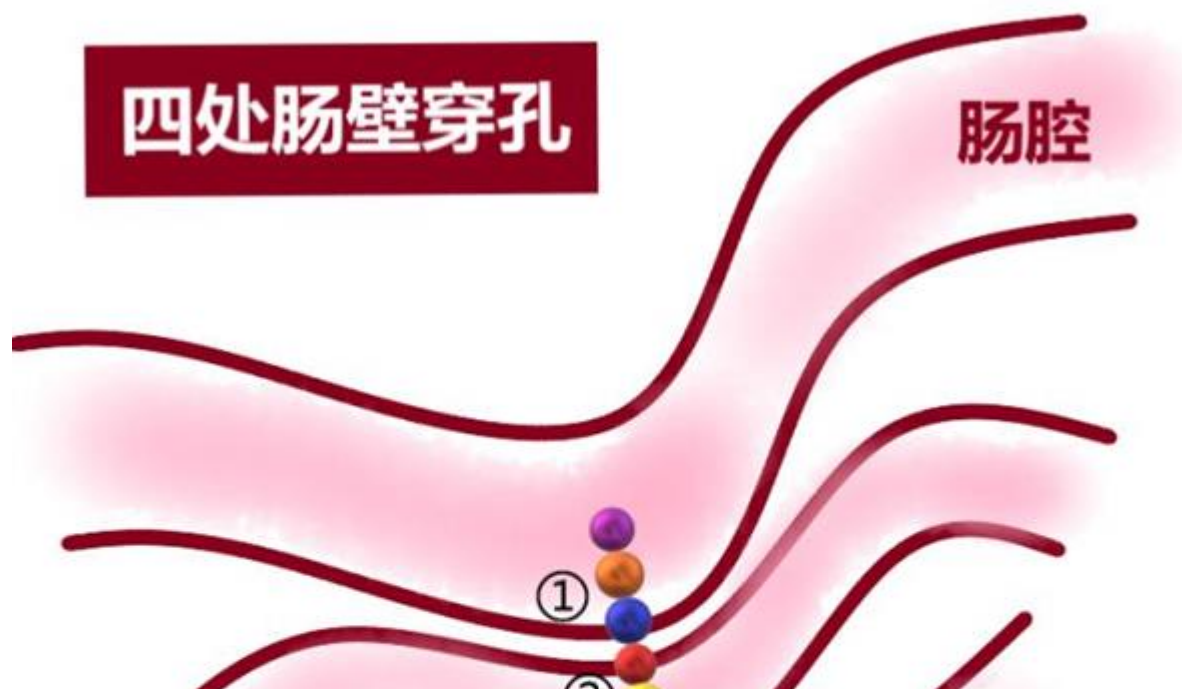
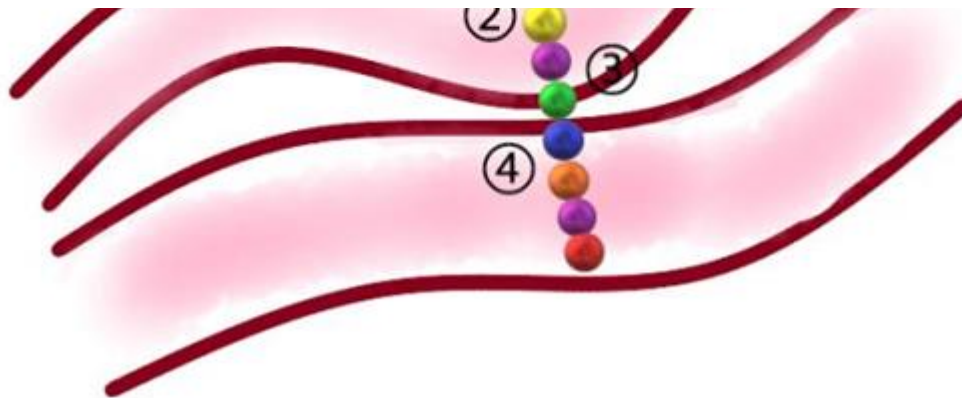


2岁男孩误食11颗磁力珠致肠穿孔 儿科医院专家提醒：选择玩具要谨慎

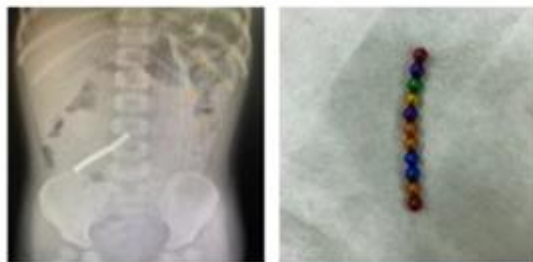
2020年03月16日

作者：陶婷婷





朋友们，答应我别再买磁力珠了好吗？



上海·复旦大学附属儿科医院住院部

家长们在给孩子们选择玩具时，需要多注意安全性，尤其是像磁力珠这种玩具，由于长得很像糖果，易被儿童误服。上周，复旦大学附属儿科医院接诊了一位误食磁珠的2岁男孩，分次食入的磁珠吸住了多处肠壁，形成4处肠穿孔。经过手术后，一共取出11颗磁力珠。复旦大学附属儿科医院外科王作鹏医生表示，我院每年急诊就诊的误食磁力珠病例将近20例，所以呼吁家长应避免儿童接触百克球，以免造成不必要的伤害。

2岁男孩误服11颗磁力珠

上周，复旦大学附属儿科医院接诊了一位2岁的患儿小明（化名），患儿已呕吐了两天。据患儿父母描述，3天前，小明的奶奶去做家务，让小明自己玩，等家长回来时，发现孩子已经误食了磁珠，当时孩子呕吐了一次，但家长并没太在意，觉得孩子可能会自己排出，但两天过去了，小明总是哭闹，怎么哄也停下不下来，吃什么吐什么，哭累了才会消停一会儿。

送达医院后，王作鹏医生立刻给患儿做了腹部平片，根据检测结果，显示患儿右下腹有磁珠，一共十一颗，由于不知道小明肚子里的磁珠是一次食入还是分次食入，所以6小时后再次做了随访腹部平片，发现异物位置几乎没有改变，考虑小明可能是分次食入，从而导致磁珠夹住肠壁，自行排出的可能性较小，决定手术探查。

通过微创腹腔镜探查，在回盲部找到了异物，术中发现有3颗已经进入结肠，另外8颗分别位于小肠两处，每处4颗。因此，小明可能最早先食入了3颗，但奶奶一直没有发现，之后小明又误食了4颗，孩子可能觉得没尝出味道，又吃了4颗。一共误食11颗磁珠，这些磁珠互相紧密地吸在一起，形成了4处肠穿孔。王作鹏医生感叹，虽然手术十分顺利，但是仍对小明造成了不必要的伤害。

小磁力珠大危害 患儿易误食

磁力珠又称百克球，直径约五毫米，具有磁性可以相互吸引，排列组成各种不同的形状，对于小朋友来说，彩色的小珠子总是充满着吸引力，尤其这些珠子很像糖果，小孩子会好奇能不能吃，是什么味道，极易造成误食。

王作鹏医生表示，儿科医院有很多因磁力珠引发的急诊手术病例，每年急诊接诊的误食磁力珠病例就将近20例。“误服了磁力珠以后，仅极少数病例可以不通过手术治疗，自行排出体外。如仅误食一颗，或者数枚一起误食，一般可以等待观察，多数能自行排出。但如果是分次食入，基本都要手术治疗取出，如果误食后及时发现、及时就诊，有时可以在胃镜下取出。”

儿科医院外科主任郑珊教授提醒家长，百克球不单单只危害学龄前儿童，对于青少年同样有伤害。青少年处于青春发育期在性启蒙阶段对生殖器官充满好奇，于是就会尝试将磁力珠从尿道口塞入，每年也会有数例患儿因此就诊。我院接诊的一名12岁男孩，因为好奇塞了25颗磁力珠，无法取出，最后开腹手术从膀胱中取出。因此医生也呼吁家长在购买此类玩具时要多多注意，应避免儿童接触百克球，对青少年使用时也应加强教育，以免造成不必要的伤害。

编辑：liuchun 审核：liuchun

 沪公网安备 31010102006630号 (<http://www.beian.gov.cn/portal/registerSystemInfo?recordcode=31010102006630>)

中国互联网举报中心 (<https://www.12377.cn/>)

Copyright © 2009-2022

上海科技报社版权所有

上海科荧多媒体发展有限公司技术支持



([//bszs.conac.cn/sitename?method=show&id=5480BDAB3ADF3E3BE053012819ACCD59](http://bszs.conac.cn/sitename?method=show&id=5480BDAB3ADF3E3BE053012819ACCD59))