



激光三维扫描系统重建下颌骨

三维螺旋CT(3-dimensional computer tomography, 3DCT)在医学领域的推广应用,使人们可从3维CT图像上获得很多X线片或二维CT扫描无法提供的更直接、更确切、更有价值的信息[1][2][3][4][5][6][7][8]。然而,在针对生物体的有限元结构力学仿真分析过程中,对象建模一直是一个难点。由于生物体组织形态或拓扑结构的复杂性,难以建立逼真的几何模型,往往是三维图像重建的模型不能转换为CAD(computer aided design)软件所用,或者是直接利用CAD方法建立的模型与实际物体在结构形态上存在较大差异。

逆向工程是解决此类复杂体建模的有效方法,它是以三维测量、表面重构为核心,集光电测量、材料、计算机图形/图像处理、计算机辅助设计/制造、快速成型/模具、数控等技术为一体的高新技术,能有效的提高产品的开发设计效率[9]。

本研究基于逆向工程的原理,通过三维激光扫描系统对人体下颌骨标本进行扫描重建,探索了在生物力学有限元仿真研究中关于人体建模的新方法。

1 材料与方法

1.1 扫描

选取正常男性人体下颌骨标本一具(28岁,因交通事故死亡),经CT或MR扫描无明显缺陷后,用处理标本方法去除软组织(附着其上的肌腱、韧带和筋膜),剩余骨性硬组织。在骨表面喷上一层白色亚光漆,以增强激光三维扫描精度和成像效果。

将下颌骨标本固定于合理的扫描范围,采用Re-alScanUSB Scanner model 200激光三维扫描系统(3D Digital Corporation产品)进行表面扫描处理。该系统采用逐行扫描方式,通过偏转扫描激光头,线状激光束平行扫掠目标体表面,以一定扫描范围和间距(精度)测量并记录表面点空间位置,测量点数据形成点云以文件形式保存,扫描点云图形成了物体的表面轮廓(图1)。通常在扫描过程中会出现噪音杂点,可通过手工删除(针对非扫描对象成像点云)或软件除噪的方法(针对扫描失真情况通过插值光滑化)进行修复。




图1 下颌骨扫描点云图
Fig.1 Scanned point cloud of the mandible

1.2 点云拼接

由于扫描仪的视野限制，另外当扫描表面与激光束接近平行或者完全被前面的表面遮挡时，需要进行多次、分区域地扫描，扫描完成后再进行点云拼接处理。点云拼接原理是根据两幅邻近点云图中含有的公共表面部分进行图像自动匹配处理。如图2 所示，图中红、白两部分是两次扫描形成的点云图，通过它们的公共部分(图中红色与白色点云交叠部)进行匹配处理后，两幅图中公共部分完全重叠在一起，这样就使两次扫描的物体表面轮廓相互补充和延伸，形成新的点云文件。

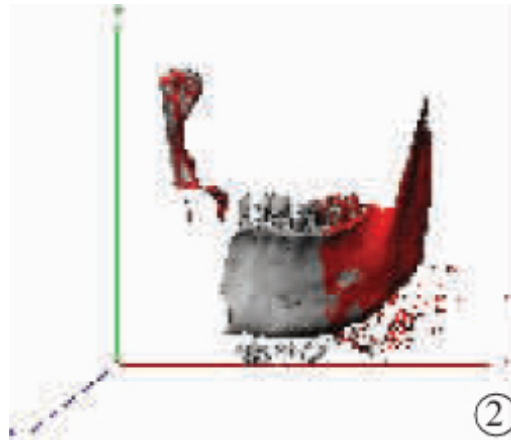


图2 点云拼接处理
Fig.2 Alignment of the point clouds

2 结果

通过多次扫描与拼接处理后，形成了整个下颌骨表面轮廓点云图(图3)。

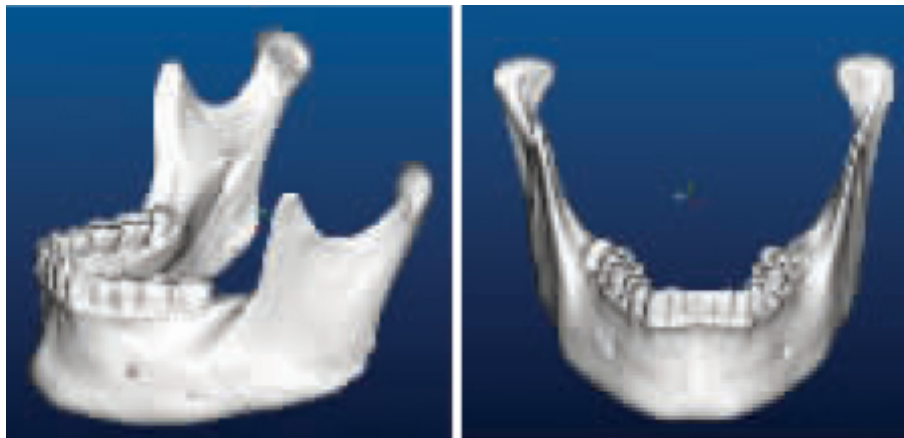

图3 重建的下颌骨表面轮廓
Fig.3 Reconstructed mandible surface

该下颌骨模型可以STL、IGES等文件格式输出，将模型的体或面结构转入相关CAD、CAE(computer

aided engineer) 软件, 或者直接导入有限元分析软件, 供相关下颌骨的结构力学计算机仿真使用。

3 讨论

本研究利用激光三维扫描系统对人体下颌骨进行表面重建, 不仅保持了模型的逼真度, 而且该模型经过适当格式转换后, 可用于有限元结构力学仿真分析。这说明在人体生物力学结构仿真中, 可利用该系统重建有限元几何模型。

RealScanUSB Scanner model 200三维激光扫描系统的空间角度分辨率可达 0.02° , 物体表面最小分辨距离视其与的空间距离而定, 当扫描镜头与扫描对象相距1 m以内时, 扫描对象表面最小分辨距离可达0.5 mm以内, 根据点云重建的模型与实际十分接近, 其应用于生物力学有限元仿真时, 在形态结构方面不会对分析结果构成影响。

不过, 鉴于激光三维扫描技术的原理, 其只能对物体表面轮廓进行扫描测量, 对于激光束无法扫描的部位(例如物体内部空腔或者曲管)自然不能获取其点云文件, 也就不能重建该部分空间形态。因此, 在应用激光三维扫描进行模型重建时应考虑此方面的问题。

目前, 国内外在应用激光三维扫描系统进行有限元仿真建模处理方面文献较少, 推广这一方法将有助于人体生物力学有限元仿真工作的开展, 也为目前正在开展的“中国虚拟人计划”的“物理人”重建工作进行探索性的工作[10][11][12]。

参考文献:

- [1] Zinreich SJ, Mattox DE, Kennedy DW, et al. 3-D CT for cranial facial and laryngeal surgery[J]. Laryngoscope, 1988, 98(11): 1212-9.
- [2] 赵保东, 李宁毅, 周抑光, 等. 下颌骨的三维重建及实体解剖研究[J]. 华西口腔医学杂志, 2002, 20(1): 21-3.
Zhao BD, Li NY, Zhou YG, et al. A study of rebuild of a three-dimensional anatomic model of mandibles[J]. West Chin J Stomatol, 2002, 20(1): 21-3.
- [3] Jackson IT, Bite U. Three-dimensional computed tomographic scanning and major surgical reconstruction of the head and neck[J]. Mayo Clin Proc, 1986, 61(7): 546-55.
- [4] Coche E, Pawlak S, Dechambre S, et al. Peripheral pulmonary arteries: identification at multi-slice spiral CT with 3D reconstruction[J]. Eur Radiol, 2003, 13(4): 815-22.
- [5] Altobelli DE, Kikinis R, Mulliken JB, et al. Computer-assisted three-dimensional planning in craniofacial surgery[J]. Plast Reconstr Surg, 1993, 92(4): 576-85
- [6] Moorjani N, Conn G, Rahamim JS, et al. Virtual bronchoscopy and 3D spiral CT reconstructions in the management of kyphosis induced tracheal compression[J]. Thorax, 2004, 59(3): 272-3.
- [7] Hurley ME, Herts BR, Remer EM, et al. Three-dimensional volume-rendered helical CT before laparoscopic adrenalectomy[J]. Radiology, 2003, 229(2): 581-6.
- [8] Fraioli F, Francone M, Catalano C, et al. Multislice computed tomography in the preoperative assessment of adult-to-adult living donor liver transplantation: personal results[J]. Radiol Med(Torino), 2003, 105(5-6): 436-44.
- [9] 王克强, 杨钦, 陈建治. 基于逆工程的口腔修复体CAD研究[J]. 系统仿真学报(J Syst Simul), 2001, 13(suppl): 580-1.
- [10] 钟世镇, 原林, 黄文华. 数字化虚拟人体为临床解剖学开拓研究新领域[J]. 中国临床解剖学杂志, 2002, 20(1): 3-4.
Zhong SZ, Yuan L, Huang WH. Suppositional digit human being expand new study area for

clinical anatomy[J]. Chin J Clin Anat, 2002, 20(1): 3-4.

[11] 钟世镇, 原林. 数字化虚拟人体数据获取的现状和对策[J]. 第一军医大学学报, 2003, 23(6): 517-9.

Zhong SZ, Yuan L. Current problems in the data acquisition of digitized virtual human and the countermeasures[J]. J First Mil Med Univ/Di Yi Jun Yi Da Xue Xue Bao, 2003, 23(6): 517-9.

[12] 张美超, 赵卫东, 原林, 等. 建立数字化虚拟中国男性一号膝关节的有限元模型[J]. 第一军医大学学报, 2003, 23(6): 27-9.

Zhang MC, Zhao WD, Yuan L, et al. Three-dimensional reconstruction of the knee joint of digitized Virtual Male No.1 by finite element simulation[J]. J First Mil Med Univ/Di Yi Jun Yi Da Xue Xue Bao, 2003, 23(6): 527-9.

参考文献:

[1] Zinreich SJ, Mattox DE, Kennedy DW, et al. 3-D CT for cranial facial and laryngeal surgery[J]. Laryngoscope, 1988, 98(11): 1212-9.

[2] 赵保东, 李宁毅, 周抑光, 等. 下颌骨的三维重建及实体解剖研究[J]. 华西口腔医学杂志, 2002, 20(1): 21-3.

Zhao BD, Li NY, Zhou YG, et al. A study of rebuild of a three-dimensional anatomic model of mandibles[J]. West Chin J Stomatol, 2002, 20(1): 21-3.

[3] Jackson IT, Bite U. Three-dimensional computed tomographic scanning and major surgical reconstruction of the head and neck[J]. Mayo Clin Proc, 1986, 61(7): 546-55.

[4] Coche E, Pawlak S, Dechambre S, et al. Peripheral pulmonary arteries: identification at multi-slice spiral CT with 3D reconstruction[J]. Eur Radiol, 2003, 13(4): 815-22.

[5] Altobelli DE, Kikinis R, Mulliken JB, et al. Computer-assisted three-dimensional planning in craniofacial surgery[J]. Plast Reconstr Surg, 1993, 92(4): 576-85

[6] Moorjani N, Conn G, Rahamim JS, et al. Virtual bronchoscopy and 3D spiral CT reconstructions in the management of kyphosis induced tracheal compression[J]. Thorax, 2004, 59(3): 272-3.

[7] Hurley ME, Herts BR, Remer EM, et al. Three-dimensional volume-rendered helical CT before laparoscopic adrenalectomy[J]. Radiology, 2003, 229(2): 581-6.

[8] Fraioli F, Francone M, Catalano C, et al. Multislice computed tomography in the preoperative assessment of adult-to-adult living donor liver transplantation: personal results[J]. Radiol Med(Torino), 2003, 105(5-6): 436-44.

[9] 王克强, 杨钦, 陈建治. 基于逆工程的口腔修复体CAD研究[J]. 系统仿真学报(J Syst Simul), 2001, 13(suppl): 580-1.

[10] 钟世镇, 原林, 黄文华. 数字化虚拟人体为临床解剖学开拓研究新领域[J]. 中国临床解剖学杂志, 2002, 20(1): 3-4.

Zhong SZ, Yuan L, Huang WH. Suppositional digit human being expand new study area for clinical anatomy[J]. Chin J Clin Anat, 2002, 20(1): 3-4.

[11] 钟世镇, 原林. 数字化虚拟人体数据获取的现状和对策[J]. 第一军医大学学报, 2003, 23(6): 517-9.

Zhong SZ, Yuan L. Current problems in the data acquisition of digitized virtual human and the countermeasures[J]. J First Mil Med Univ/Di Yi Jun Yi Da Xue Xue Bao, 2003, 23

(6): 517-9.

[12] 张美超, 赵卫东, 原林, 等. 建立数字化虚拟中国男性一号膝关节的有限元模型[J]. 第一军医大学学报, 2003, 23(6): 27-9.

Zhang MC, Zhao WD, Yuan L, et al. Three-dimensional reconstruction of the knee joint of digitized Virtual Male No.1 by finite element simulation[J]. J First Mil Med Univ/Di Yi Jun Yi Da Xue Xue Bao, 2003, 23(6): 527-9.

[回结果列表](#)