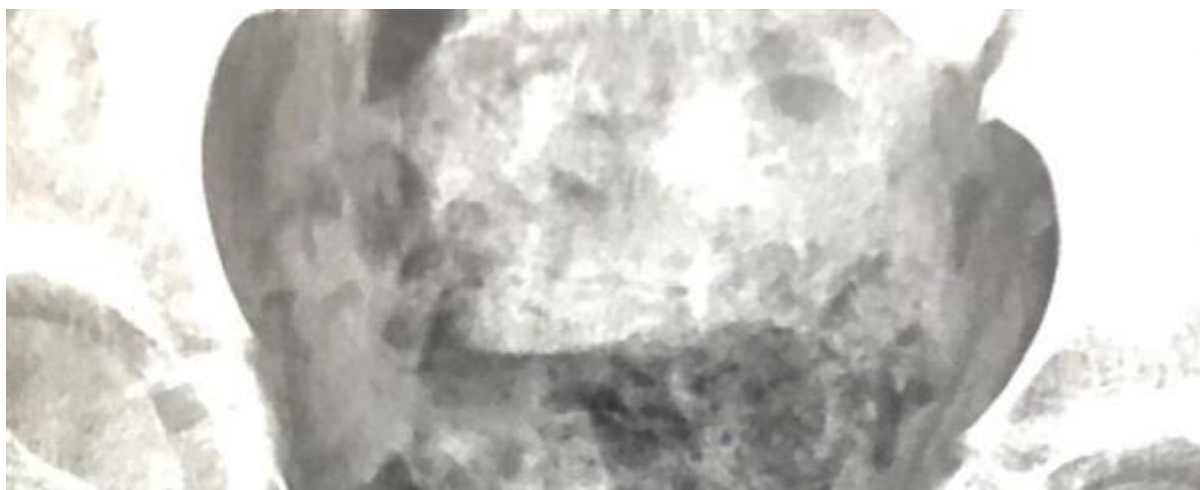
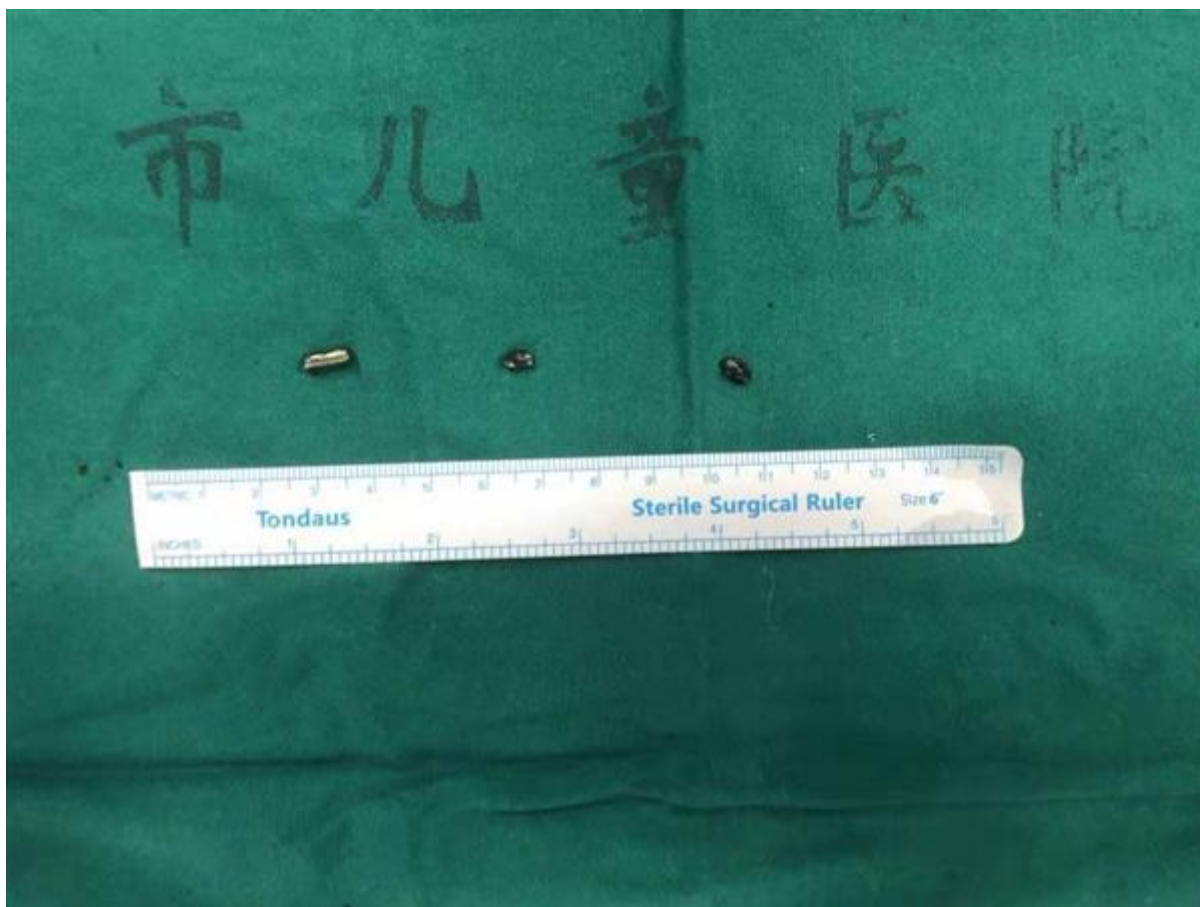
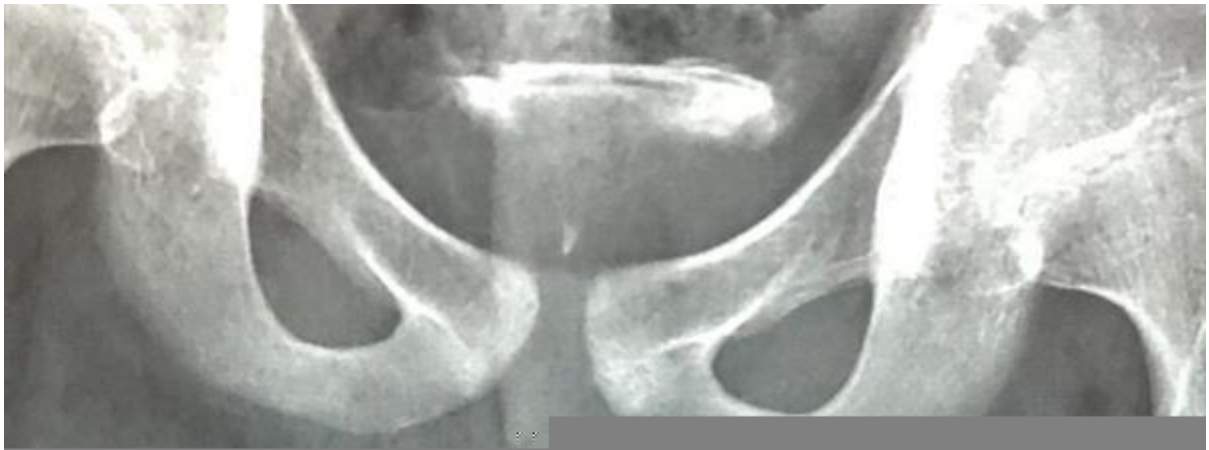

11岁男孩将3枚磁铁塞入尿道，儿童医院采取双通道微创取异物

2021年02月16日

作者：徐运 陶婷婷





大年初一深夜，一位妈妈心急火燎地带着11岁的孩子来到上海市儿童医院急诊，原因是两天前孩子的“小鸡鸡”化脓，而且无法排尿。当地医院检查发现尿道里似乎有异物，需要专门的器械才能取出，当地无法处理，于是家长辗转多家医院，但均被告知难以解决，多方打听后得知上海市儿童医院是上海交通大学小儿泌尿外科疾病诊治中心，于是赶紧连夜赶火车从当地直奔上海市儿童医院，经检查发现孩子尿道内竟有三枚异物，并且伴发严重感染。经两小时手术，取出所有异物，经过恢复，孩子可以过个安心年了。

“很少能看到这样严重的尿道异物症状。”当天接诊的泌尿外科周立军医师说，当时看到孩子的阴茎严重充血肿胀，如同一根腊肠，阴茎皮肤表面已有脓性渗出。后续通过骨盆平片及尿道造影检查发现，尿道内竟有三枚异物，而且已经穿破尿道造成尿外渗并引起感染。经仔细询问方得知，原来是2个月前，孩子竟然自己将3枚玩具上的磁铁自己塞进了尿道，因为紧张害怕，没敢跟家长说。起初，由于磁铁和尿道中间有间隙，尿液还能从边上尿出，家人也未觉得异常。然而时间一长，磁铁吸附大量杂质后体积增大，而且穿破了尿道，合并感染，小鸡鸡因为尿外渗，一下子肿起来，排尿也出现困难了。


来院时阴茎皮肤已经化脓、严重感染，时不我待、“鸡不可失”，必须立即手术。取出异物最直接的方法是切开尿道。但考虑到切开尿道创伤大，而且孩子已经不小了，这样会对孩子的生理、心理造成严重影响，此外阴茎皮肤感染也很厉害，切开尿道后伤口愈合会受到明显影响，而且还需要再次手术修复尿道。最终经过讨论，决定先采取微创手段试着取出磁铁。

快速准备后，泌尿外科吕逸清、周立军医师团队开始手术，膀胱镜下见异物位于距离尿道口约3cm的位置，部分已经嵌入尿道壁内，周围尿道粘膜也都破损严重，异物表面没有明显的着力点，顺行取出显然不太现实，于是决定在膀胱镜直视下将磁铁从尿道逆行推到膀胱，因为三块磁铁吸附在一起，轻推后便相互分离，手术过程中其中两块嵌入尿道壁的异物，在寻找多个角度后才成功将异物从尿道壁中推移开。确认异物全部推至膀胱后，经膀胱镜注水使膀胱充盈，然后通过穿刺器穿过皮肤进入膀胱，再经穿刺器用抓钳将磁铁取出。这样创口较小，恢复也相对较快，术后恢复一段时间，排尿正常的话，孩子就能回家继续过年了。

为什么小男孩会往自己尿道里塞异物？周立军医师表示，这可能是孩子性心理的异常，出于好奇所致。对于这样的行为，家长应加强青春期性心理教育，不要一味打骂，要耐心地给孩子普及一些性生理知识，避而不谈反倒不可取，一旦发现孩子出现异常情况，要及时到正规的医疗机构就医，以免造成严重的后果。

编辑：liuchun 审核：liuchun

证件信息：沪ICP备10219502号 (<https://beian.miit.gov.cn>)

 沪公网安备 31010102006630号 (<http://www.beian.gov.cn/portal/registerSystemInfo?recordcode=31010102006630>)

中国互联网举报中心 (<https://www.12377.cn/>)

Copyright © 2009-2022

上海科技报社版权所有

上海科荧多媒体发展有限公司技术支持



([//bszs.conac.cn/sitename?method=show&id=5480BDAB3ADF3E3BE053012819ACCD59](http://bszs.conac.cn/sitename?method=show&id=5480BDAB3ADF3E3BE053012819ACCD59))