

磁共振血管成像对脑静脉窦血栓形成的诊断和疗效评价

言伟强 罗莉丽 邹立秋 刘汉桥 冯飞 田鑫 韩志华

【摘要】 目的 探讨 MR 脑血管成像在脑静脉窦血栓(CVST)形成的诊断和疗效评价中的作用。方法 回顾性分析北京大学深圳医院影像中心自 2001 年 8 月至 2007 年 1 月期间收治的 12 例 CVST 患者的影像学资料,所有病例均作常规 SE 序列和 2D-TOF 静脉成像(MRV),10 例患者做 DSA,8 例患者做 3D-TOF 动脉成像(MRA)。比较不同成像方法对 CVST 病变的显示情况。结果 12 例患者共显示 34 个 CVST。SE 序列显示 9 例 17 个,表现为静脉窦正常流空信号消失,出现异常信号。MRV 显示 11 例 32 个,表现为正常静脉窦高信号消失或其内充盈缺损。DSA 显示 10 例 30 个。MRA 显示 2 例(2/8)脑动脉血管减少。MRV 显示的病变静脉窦数目明显高于 SE 序列,病变检出的阳性率为 93.3%(相对 DSA)。MRV 示 6 例经导管内注药溶栓治疗后随访的患者大部分病变静脉窦恢复正常高信号,溶栓前 MRA 所示脑动脉血管减少的 2 例患者则显示动脉血管明显增多。结论 MR 脑血管成像在 CVST 的诊断和疗效评价中能发挥重要作用。

【关键词】 脑静脉窦; 血栓形成; 磁共振成像

【中图分类号】 R445.2 **【文献标识码】** A **【文章编号】** 1671-8925(2009)01-0043-04

Value of magnetic resonance angiography and venography in the diagnosis and therapeutic effect assessment of cerebral venous sinus thrombosis YAN Wei-qiang, LUO Li-li, ZOU Li-qiu, LIU Han-qiao, FENG Fei, TIAN Xin, HAN Zhi-hua. Imaging Center, Peking University Shenzhen Hospital, Shenzhen 518036, China

【Abstract】 Objective To assess the value of two-dimensional time-of-flight (2D-TOF) magnetic resonance venography (MRV) and 3D-TOF MR angiography (MRA) in the diagnosis and therapeutic effect evaluation of cerebral sinus thrombosis (CVST). Methods Twelve patients with CVST underwent both conventional spin-echo (SE) sequence MRI and 2D-TOF MRV, and 10 of the patients also received examination with DSA and 8 received 3D-TOF MRA. The findings of CVST by these imaging modalities were compared in these patients. Results A total of 34 CVST lesions were found in these 12 patients. Conventional SE sequence MRI identified 17 CVST lesions in 9 cases, showing abnormal signals in the venous sinus and loss of normal blood flow signals. MRV detected 32 CVST lesions in 11 cases, shown as filling defects and loss of normal high signals in the venous sinuses. DSA displayed 30 CVST lesions in 10 cases, and MRV showed reduced number of the cerebral arteries in 2 of 8 cases. The detection rate of cerebral venous sinus was 93.3% by MRV. Most of the venous sinuses showed normal high signals in 6 patients after endovascular treatment, and the two patients with reduced cerebral artery shown by MRA showed markedly increased cerebral arteries after thrombolytic therapy. Conclusion MRV and MRA can be of important values in the diagnosis and therapeutic effect evaluation of CVST.

【Key words】 Cerebral venous sinus; Thrombosis; Magnetic resonance imaging

脑静脉窦血栓(cranial venous sinus thrombosis, CVST)是缺血性脑血管病的一种类型,MRI 和 MR 静脉成像(MR venography, MRV)是该病的重要检查手段^①。本文分析北京大学深圳医院影像中心自

2001 年 8 月至 2007 年 1 月期间收治的 12 例 CVST 患者的影像学资料,重点探讨磁共振血管成像对本病的诊断和疗效评价的作用。

资料与方法

一、临床资料

DOI:10.3760/cma.j.issn.1671-8925.2009.01.013

作者单位:518036 深圳,北京大学深圳医院影像中心

本组共 12 例,男 11 例,女 1 例;年龄 22~56 岁,平均 36.1 岁。11 例男性患者均为不明显原因头痛就诊,6 例伴呕吐,5 例伴视力下降及视乳头水肿,2 例意识不清,呈昏迷状态。1 例女性患者为产褥期头痛伴一侧肢体偏瘫前来检查。10 例腰穿脑脊液压力大于 200 cm H₂O,2 例小于 180 cm H₂O。

二、检查仪器与方法

磁共振机型为 Siemens Magnetom Symphony 1.5T,常规 SE 序列包括轴位 T1WI、T2WI 和矢状位 T1WI,层厚 6 mm,间隔 1.5 mm。T1WI:TR 525 ms、TE 15 ms,T2WI:TR 3474 ms、TE 96 ms,扫描矩阵 256×256。所有病例都作了 MRV,方法为 2D-TOF,FLASH 脉冲序列,斜矢状位扫描,扫描条件:TR、TE 为 30 ms、6.1 ms,翻转角为 30°,层厚 2 mm,共扫 60 层,总厚度 120 mm;8 例除作了 MRV 外,还作了脑动脉成像 (MR angiography,MRA),方法为 3D-TOF,FISP 脉冲序列,扫描条件:TR、TE 为 36 ms、7 ms,翻转角 15°,层厚 2 mm,共扫 64 层,总厚度 128 mm。MRV 和 MRA 根据扫描原始图像作最大强度投影三维成像(maximum intensity projection,MIP)。

有 9 例在 MR 检查当日做了 CT 检查,CT 机型为 Somatom Plus 4,扫描层厚 / 间距为 10 mm,自颅底至颅顶方向扫描,常规扫描 9 层,3 例在病变区加 3 mm 薄层扫描。

10 例病变经 DSA 检查证实,且脑动-静脉循环时间延长(> 11 s),证实病变后,经导管血管内注药作溶栓治疗。其中 7 例为动脉内注射尿激酶 100 万单位;另 3 例为静脉内注射尿激酶 110 万单位,并在颈静脉保留置管 3 d,每日从置管追加 30 万单位。2 例未作 DSA 检查及血管内溶栓治疗,仅作抗凝、脱水等保守治疗,病变经 MRI 复查及临床证实。有 6 例经导管血管内注药溶栓治疗的患者于治疗 1 周后 MR 随访复查,成像方式包括常规 SE 序列(T1WI、T2WI)和 MRV、MRA。

三、统计学分析

以 SPSS11.0 统计分析程序对资料进行分析,统计方法采用 Fisher 确切概率法,以 P≤0.05 为差异有统计学意义。

结 果

一、CVST 发生部位及受累的静脉窦

12 例患者经 DSA、磁共振 SE 序列及 MRV 检测共显示 34 个 CVST,病变发生部位及受累静脉窦数目见表 1。上矢状窦 9 例(9 个),横窦 11 例(单侧

发病 7 例,双侧发病 4 例,共 15 个),乙状窦 6 例(单侧发病 5 例,双侧发病 1 例,共 7 个),直窦 3 例(3 个)。5 例伴颅内出血,其中 2 例为单发出血灶,2 例多发出血灶,1 例伴出血性脑梗死。

表 1 CVST 发生部位及受累静脉窦数目

Tab.1 Location of the CVST and number of the compromised venous sinuses

部位	例数	数目
上矢状窦	9	9
横窦	11	15
乙状窦	6	7
直窦	3	3

二、应用不同成像方法检测 CVST 的显示结果

不同成像方法中病变显示情况见表 2。本组除 1 例一侧横窦和 1 例上矢状窦血栓在 MRV 中未显示或显示不确切外,其余 32 个 CVST 在 MRV 中均显示清楚,MRV 的病变显示率为 94.1%(32/34);与常规 SE 序列(显示 17 个)比较,MRV 显示病变静脉窦数目明显增多,二者比较差异有统计学意义(P=0.000)。MRV 清楚显示 21 个横窦和乙状窦病变(21/22),但其中仅 6 个在 SE 序列中显示(6/22),二者比较差异有统计学意义(P=0.000)。10 例经 DSA 检查患者共显示 30 个窦腔病变,MRV 显示其中的 28 个,相对 DSA,MRV 检出病变的阳性率为 93.3%(28/30)。

表 2 不同成像方法中病变显示情况

Tab.2 Detection of CVST by different imaging modalities

成像方法	检查病例数	显示病变例数	病变静脉窦数目
MRV	12	11	32
MRA	8	2	-
SE	12	9	17
CT	9	4	6
DSA	10	10	30

三、DSA、MRV、MRA 及 SE 检测病变成像情况

10 例 DSA 共显示 30 个 CVST,表现为显影的窦腔内见充盈缺损影或窦腔不显影,MRV 共显示 11 例 32 个 CVST,表现为静脉窦失去正常高信号影像(图 1A)或窦腔内充盈缺损,其中,横窦 14 个,乙状窦 7 个,上矢状窦 8 个,直窦 3 个。4 例伴皮层静脉明显减少,并见扭曲扩张的侧支血管。有 1 例上矢状窦合并右侧横窦血栓形成患者,其右侧横窦血栓在 MRV 中未显示,但 DSA 显示右侧横窦内见充

充盈缺损。另一例上矢状窦血栓形成患者 MRV 示上矢状窦边缘欠光滑,但窦腔仍基本通畅,难以确定诊断,SE 序列明确显示上矢状窦出现异常信号影。✓

8 例 MRA 患者中,有 6 例脑动脉血管显示正常,2 例脑动脉分支血管明显减少(图 1B)。✓

SE 序列显示 9 例共 17 个静脉窦有血栓形成,其中上矢状窦 9 个,直窦 2 个,横窦和乙状窦共 6 个,病变主要表现为正常静脉窦血流信号消失,代之以高信号或等信号(图 2)。✓

9 例接受 CT 检查者,5 例未见异常,4 例见一侧横窦区条索状高密度影,其中 2 例除横窦区高密度影外,上矢状窦密度也明显增高。CT 除 1 例考虑 CVST 外,其余 3 例均误诊为蛛网膜下腔出血。✓

四、经导管内溶栓治疗患者随访情况

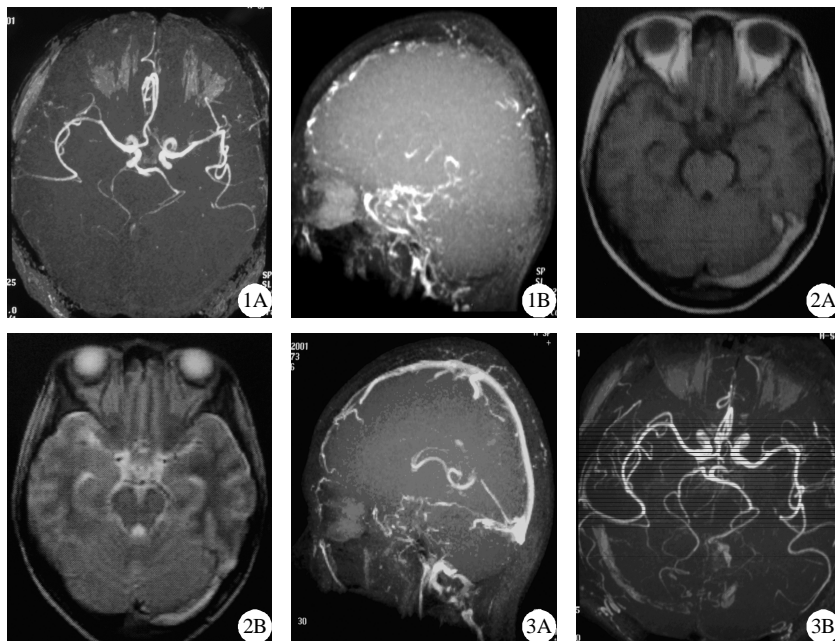
6 例经导管血管内溶栓治疗患者 1 周后 MR 随访复查,SE 序列示病变静脉窦异常信号明显减少,MRV 示相应静脉窦恢复正常高信号(图 3A),2 例治疗前 MRA 显示脑动脉血管明显减少患者复查显示脑动脉血管明显增多(图 3B)。✓

讨 论

CVST 病因较多,临床表现缺乏特征性,多数患者以不明原因头痛就诊,临床诊断有一定困难,以往该病的误诊率高达 50%^[2]。因患者不能及时明确诊断并得到有效的治疗,其死亡率高达 20%~30%^[3]。随着 CT、MRI 和 DSA 的广泛应用,该病的诊断和治疗情况都有了很大的改观,DSA 检查是诊断 CVST 的“金标准”,其主要表现为病变静脉窦在静脉期不显影、充盈缺损、窦壁不规则,静脉期显影时间延长、静脉侧支循环形成等^[4]。但 DSA 属损伤性检查,且无法显示脑内病变情况,其应用受到一定的限制。CT 虽然对 CVST 引起的脑出血和脑梗死显示较好,但对 CVST 本身显示有较大的局限性,因此漏、误诊率很高^[5,6]。MR 多序列、多方位成像并与脑血管成像相结合,为 CVST 的诊断提供了全面而客观的依据。✓

血栓在 CT 扫描中常为高密度,易被误诊为蛛网膜下腔出血,本组虽然有 4 例(4/9)6 个 CVST 在 CT 扫描中显示,但仅 1 例正确诊断为 CVST,其余 3 例均被误诊为蛛网膜下腔出血。✓

MRV 所显示的 8 例上矢状窦血栓在 SE 序列中均显示,另一例 MRV 显示不确切的病变在 SE 序列



1A:MRV 示相应静脉窦正常高信号消失,1B:MRA 示大脑中、后动脉分支血管明显减少; 2A:T1WI 显示左侧横窦区弧形高信号影,2B:T2WI 示病变仍呈高信号,另见左颞叶片状短 T2 异常信号;3A:MRV 示上矢状窦、直窦恢复正常高信号,但横窦及乙状窦仍未显示,3B: MRA 示大脑中、后动脉分支血管明显增多

图 1 MR 检查显示上矢状窦、直窦、横窦及乙状窦血栓形成 图 2 MR 检查显示左侧横窦血栓形成 图 3 同一患者经导管血管内溶栓治疗 1 周后复查 MR 结果

Fig.1 Cerebral sinus thrombosis in the superior sagittal sinus, straight sinus, transverse sinus and sigmoid sinus Fig.2 Formation of thrombosis in the left transverse sinus Fig.3 MRA and MRV of the same patient in Fig.1 one week after endovascular thrombolytic therapy

中清楚显示,这可能是由于 SE 序列矢状窦本身显示较好,且有 T1WI、T2WI 和横轴位、矢状位等多序列、多方位直接影像,有利于了解上矢状窦信号变化,而 MRV 是通过图像三维重建成像,它所反映的是血流状态,当血栓较小,窦腔未完全堵塞时,MRV 有可能难以确定病变存在。✓

SE 序列病变不显示的原因主要与血栓形成时间有关,除亚急性期血栓在 T1WI 和 T2WI 都呈高信号易于显示外,早期、慢性期血栓信号一般表现为 T1WI 等信号、T2WI 低信号,在 SE 序列中显示可能有一定困难。✓

8 例做了 MRA 的患者中,有 2 例显示脑动脉分支明显减少,其原因可能是由于 CVST 形成后脑动-静脉循环时间延长,动脉血流速度减慢,MR 成像时动脉分支血管信号丢失所致,此 2 例在 DSA 和 MRV 中均显示有上矢状窦、双侧横窦及乙状窦广泛血栓形成,上述静脉窦不显影。在血管内溶栓治疗后 1 周随访复查,MRV 和 SE 序列显示脑静脉窦内血栓明显减少,MRA 显示脑动脉血管分支明显增多。以往文献对 CVST 形成时脑动脉情况极少关注,甚至有作者认为 CVST 患者 MRA 无异常表现,并认为此类患者无需做 MRA^[7],但本组病例结果提示当病情严重、病变广泛时,在脑静脉系统显示异常的同时,脑动脉同样能显示异常改变。因此,当常规 MRA 检查发现脑动脉减少时,除考虑动脉病变外,不应排除 CVST 形成可能。✓

6 例经导管血管内溶栓治疗后复查患者,MRV 反映了病变的脑静脉窦在治疗后的通畅情况,结合 SE 序列对残留血栓大小和范围能作出客观的评价,为了解疗效提供了科学的依据。✓

虽然 MRV 能较好地显示上矢状窦、横窦、乙状

窦和直窦等大静脉窦腔,但对下矢状窦、海绵窦等较小或结构较复杂的静脉窦显示欠佳,这些 CVST 形成时 MRV 对病变显示仍有一定的局限性,增强 MRV 可有所帮助^[8]。此外,上矢状窦、横窦和乙状窦发育变异及优势引流也可导致错误判断,MRV 结合常规 SE 序列和 MRV 的原始梯度图像可以有效的避免错误判断的发生^[1]。✓

总之,磁共振脑血管成像(MRV、MRA)能较直观、全面地反映脑动、静脉血流状态,为 CVST 形成的诊断和疗效评价提供了一种实用、快捷、无创的检查方法。✓

参 考 文 献

- [1] 宋建勋,鲁虹霞,何宁,等. MRI 和 MRV 在脑静脉和静脉窦血栓诊断中的价值[J]. 中华神经医学杂志, 2006, 5(10): 1014-1016. ✓
- [2] 冯璞,黄旭升,郎森阳,等. 影响颅内静脉窦和脑静脉血栓形成正确诊断的因素与诊断探讨[J]. 中华神经科杂志, 2001, 34(3): 148. ✓
- [3] Wilkins RH, Rengachary SS. Neurosurgery update[M]. New York, McGraw-Hill, 1991: 442. ✓
- [4] Vogl TJ, Beryman C, Villringer A, et al. Dural sinus thrombosis: Values of MR angiography for diagnosis and follow-up [J]. AJR, 1994, 162(5): 1191-1198. ✓
- [5] 程敬亮,刘泽坤,杨运俊,等. 脑静脉窦血栓形成的磁共振成像诊断[J]. 实用放射学杂志, 2004, 20(3): 203-206. ✓
- [6] Isensee C, Reul J, Thron A. Magnetic resonance imaging of thrombosed dural sinus[J]. Stroke, 1994, 25(1): 29-34. ✓
- [7] 陶晓峰,肖湘生,施增儒,等. 颅内静脉窦血栓形成 MRI 表现的再探讨和 MR 静脉成像的选择 [J]. 中国医学计算机成像杂志, 2002, 8(1): 6-8. ✓
- [8] 于群,孔祥泉,刘定西,等. 磁共振脑静脉系血管成像技术及其临床应用[J]. 中华放射学杂志, 2004, 38(12): 1243-1247. ✓

(收稿日期:2008-11-30) ✓

(本文编辑:王志娟)