



您所在的位置: 首页 >>新闻中心 >>医院动态

新闻中心

医院动态

天坛视频

媒体报道

医院公告

会议信息

专题专栏

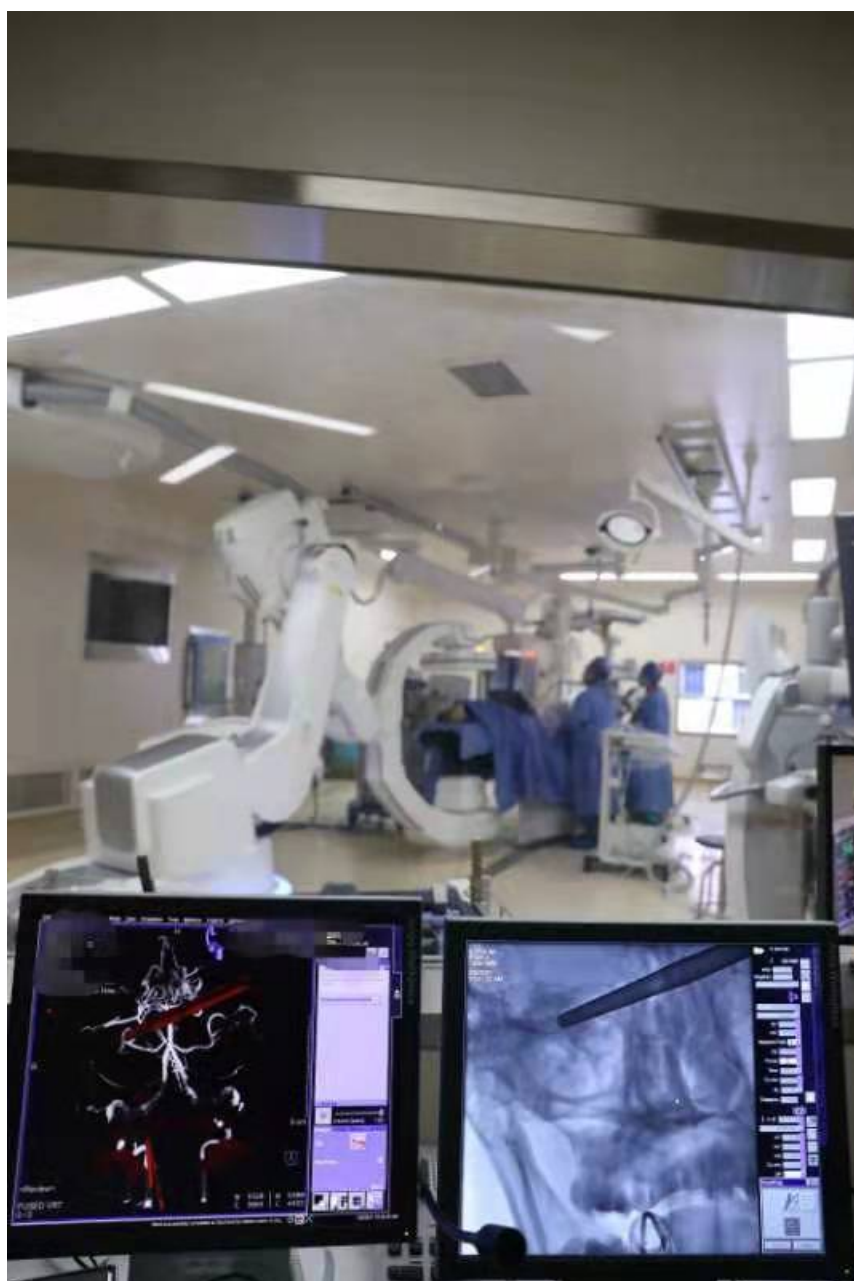
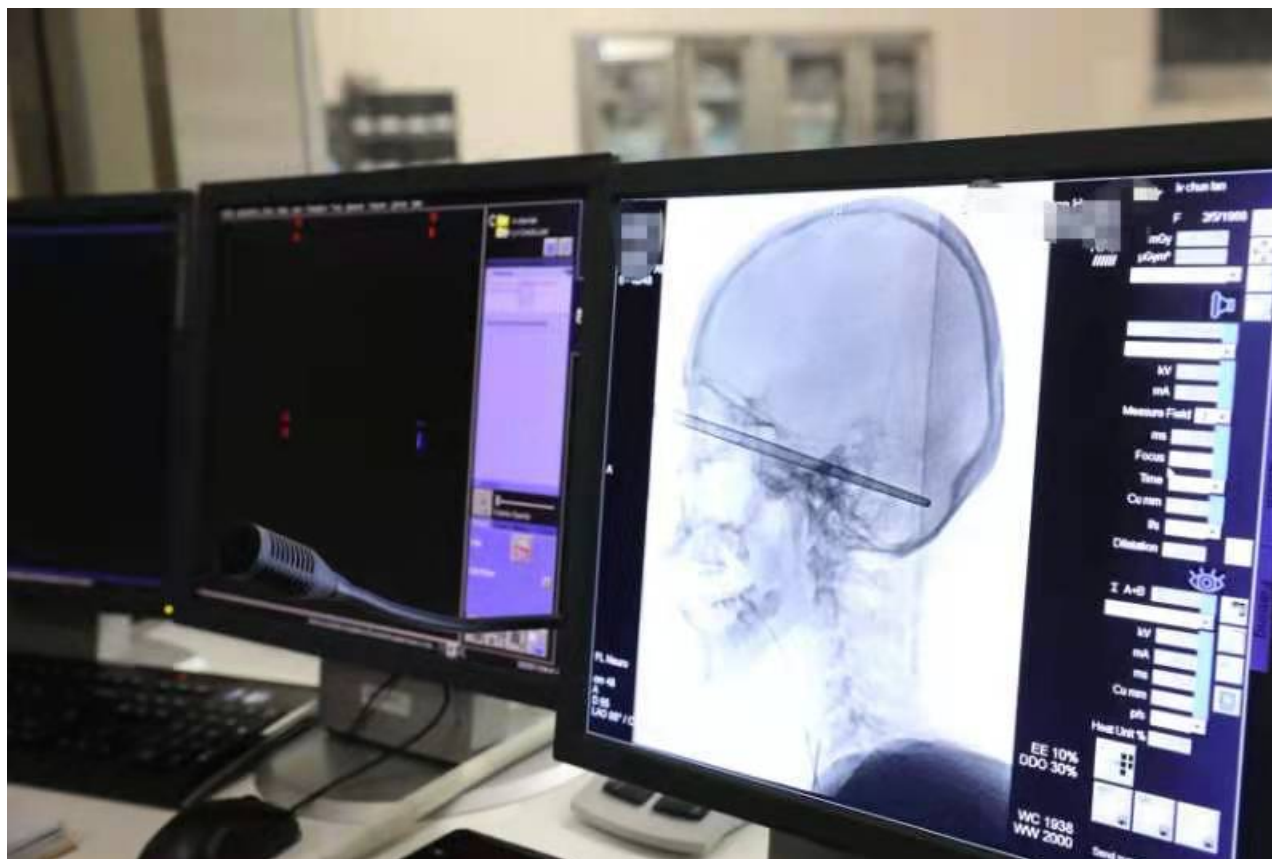
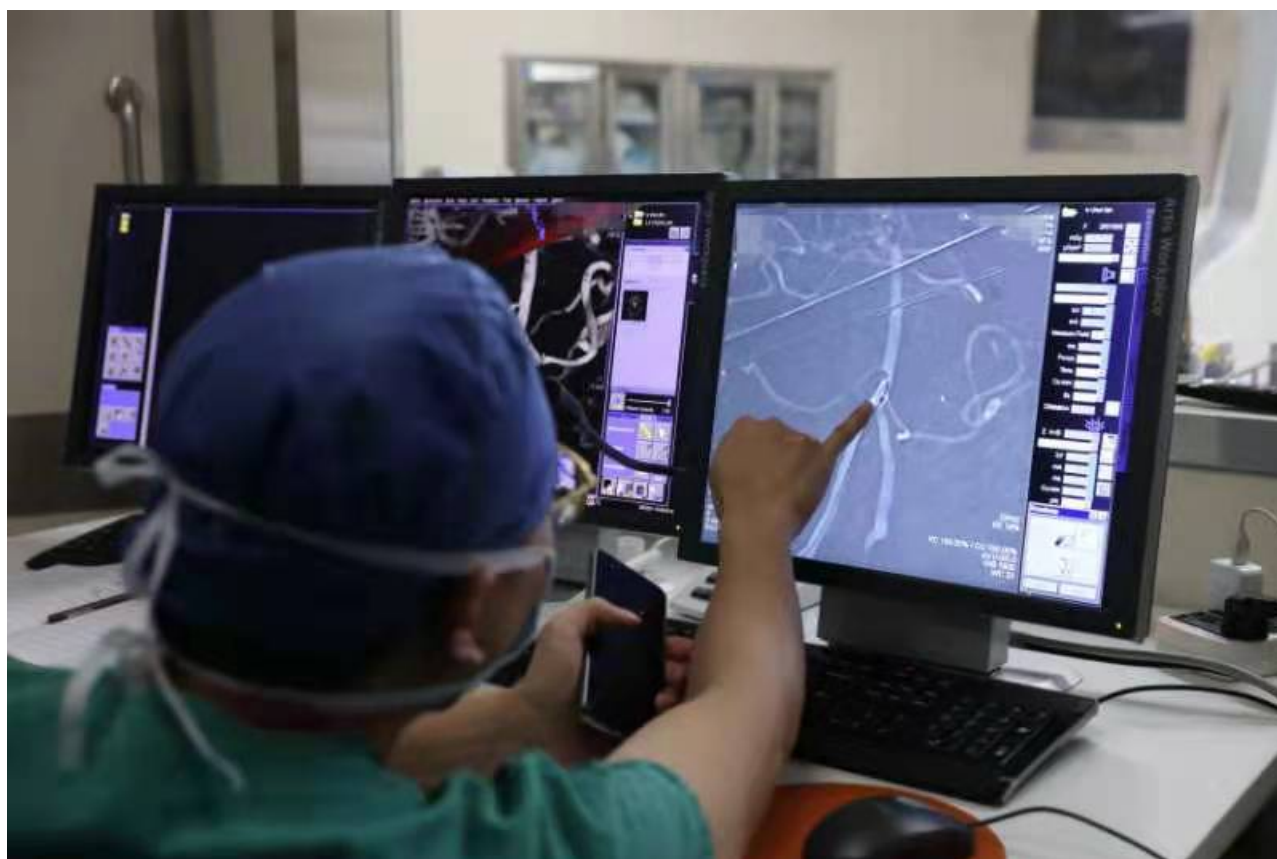医院动态

从眼睛里扎进颅内25厘米长的筷子! 北京天坛医院多学科协作打响生命保卫战

作者: 卢国强 岳朴 郭依璠 发布时间: 2021-03-18 浏览次数: 360

字号: + - 14





日前，一位伤情特殊、情况危急的患者经辗转几家医院后被送到北京天坛医院颅脑创伤病区：一根长达25厘米的金属质地的筷子从这位55岁女性患者的左眼角位置扎入，贯穿整个颅腔，深入到后脑内，患者已经处于半昏迷状态，情况紧急复杂。一场集合了神经外科、眼科、神经介入、放射科、ICU、手术室、麻醉科等多个专业的生命保卫战，就此打响。

“医生，我妈曾经得过脑梗，还有高血压、糖尿病，做过心脏支架，身体一直不好，请您一定救救她。”患者张女士（化名）的儿子焦急地向医生求助。患者入院的影像检查显示，她大脑一侧动脉没有血流显示，无法确定是筷子在颅内已经刺破动脉，还是陈旧性脑梗导致，如果盲目拔出，会面临致命性大出血的风险，需要在手术过程中通过造影具体判断筷子和血管的结构关系。

“患者处于浅-中昏迷状态并随时间进行性加重，从伤情看十分危急，不尽早做手术拔出很可能危及生命。”北京天坛医院神经外科颅脑创伤病区主任刘佰运说，“但是这根筷子的位置很危险，海绵窦段颈内动脉、右侧大脑中动脉，大脑后动脉都受到威胁，一旦拔除过程中发生出血，很可能是灾难性的。”

经过反复讨论，专家们制定了多科室联合的手术方案和应急预案。完善各项术前检查后，张女士被推进了带有术中造影功能的复合手术室。

控制室中气氛紧张，专家们再次对张女士的脑血管进行全方位检查。“通过术中造影，我们可以实时了解患者颅内情况，随时判断筷子和大血管的关系，如果大血管被刺破，我们要马上进行开颅手术。”刘佰运说。

屏幕前，神经外科、神经介入、眼科的专家们反复比对着造影成像，进一步完善手术的最终方案。“‘运气’不错，筷子只是在血管间穿过，没有刺破大血管。”确定筷子和血管的位置后，专家们商议由眼科主任医师刘凤军操作，神经外科的王翀昊、吴量辅助。

由于拔除过程中需要实时造影了解颅内情况，三位专家身着20斤重的铅衣，暴露在放射线中开始拔除操作。

“拔的时候还是有点紧张的。为了尽可能减小损伤，我们需要顺着筷子扎入的方向拔，还不能让筷子摇晃，防止损伤大脑。”刘凤军说，筷子被卡得很紧，医生们用咬骨钳固定住筷子防止摇晃，一点一点松动，屏住呼吸慢慢把筷子拔了出来。

筷子顺利取出以后，医生们立即又为患者进行造影检查，确定颅内没有出血，“终于松了一口气”。

“术中这一关过了，后面面临的难关是术后恢复。”刘佰运介绍，张女士这种颅内外贯通的情况，还可能面临术后颅内感染和脑脊液漏的情况，只有这两关通过了才算治愈。

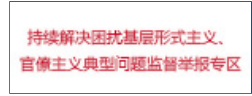
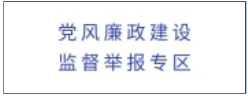
经过近两周的针对性治疗，张女士没有出现颅内感染和脑脊液漏等问题，顺利出院。“几家医院都不敢手术，直到天坛医院的专家说‘赶紧住院’，我心里的石头才落了地。”张女士的儿子说，再过几天就是母亲的生日，家人要亲手为她做一碗长寿面。

(卢国强 岳朴 郭依璠)

友情链接:



我是天坛人 北京 东城区
加关注



发布了头条文章: 《【聚焦2022“国自然”】北京天坛医院神经外科领域再传捷报》

联系我们 | 网站地图 | 建议投诉 | 版权声明 | 使用帮助 | 隐私安全

版权信息: 首都医科大学附属北京天坛医院 技术支持: 5G DOCTOR

地址: 北京市丰台区南四环西路119号 100070 电话: 010-59976611

京ICP备05033471号-1 京卫网审字[2013]第0026号 文保网安备案号: 1101010011

京公网安备11010602104056 工信部链接: <https://beian.miit.gov.cn/>

©Copyright 2021 Beijing TianTan Hospital.All rights Reserved

本网站已被访问20543497次

