



首页

医院管理

医疗服务

护理风采

医学教育

科学研究

党建群团

医院文化

办公系统

新闻频道

· 综合新闻

· 媒体聚焦

· 图片新闻

· 医疗新闻

· 教学动态

· 学术交流

· 护理新闻

· 人物风采

· 专题报道

· 视频点播

· 经典影像

· 国际交流

· 电子院报

· 科普园地

· 医患故事

医疗新闻

当前位置：首页 > 医疗新闻

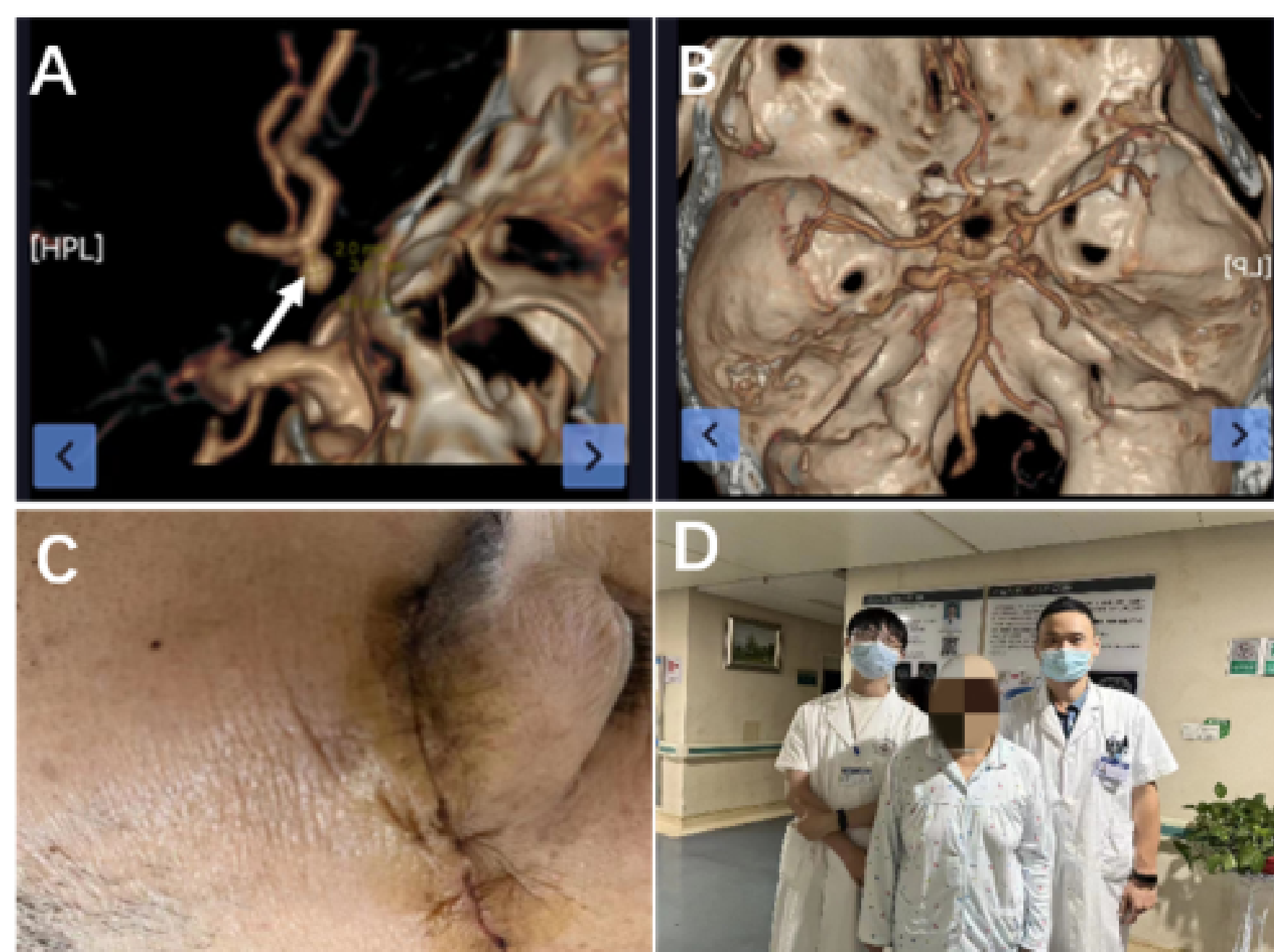
神经外科脑血管专科完成一例经眉锁孔颅内动脉瘤夹闭术

党总支：第五党总支 科室：神经外科 作者：吴浩 时间：2022-07-08 点击数：4222 打印 字号：T T

今年6月底，中南大学湘雅三医院神经外科接诊一例颅内前交通动脉瘤患者。经医院神经外科脑血管病专科杨金福主任医师诊疗后，于6月28日，顺利为患者行经眉锁孔微创颅内动脉瘤夹闭术，患者于7月6日康复出院。

据悉，患者是一位来自外地农村的68岁的老年女性。因发现颅内前交通动脉瘤，在多家医院就诊，因考虑常规开颅手术风险大，血管介入手术费用高等因素，一直未能下决心进行治疗。此次，患者慕名找到本院神经外科脑血管病专科杨金福副教授求助。杨金福详细了解患者病情及家属要求后，决定采用个体化治疗方案，行经眉锁孔微创颅内动脉瘤夹闭术。

术中采用眉毛内小切口，约2cm锁孔骨窗，显微镜下行颅内动脉瘤夹闭术，手术顺利，眉毛切口采用美容缝合，无需放置引流管。手术后当日神志清醒，术后第二日即可下床活动，复查CTA显示颅内动脉瘤夹闭良好，术后一周步行出院，受到家属及患者的感谢。



A. 术前CTA显示前交通动脉瘤(白色箭头显示动脉瘤) B.术后CTA显示动脉瘤完全夹闭 C.手术切口 D.术后4天患者下床活动，与医生合影。

据中南大学湘雅三医院神经外科杨金福主任医师介绍，医院神经外科自2015年开展眶上锁孔入路锁孔手术以来，年均完成该类手术数十余台，技术成熟，安全可靠。相比常规手术入路，开颅范围小，大大缩短手术时间，减少失血量，缩短住院时间，费用低，极大地减轻患者经济负担；同时，由于手术切口设计常常在眉弓、发髻内，手术切口短而隐蔽，很大程度满足患者需求、减轻患者的心理压力及符合美观要求，提高患者的生活质量，特别是对于老年患者，手术创伤小，术后恢复快，极大的减少常见心肺并发症的发生率。

编辑：宋楚乔 责任编辑：彭景奥

分享到：

[上一篇] 医院帮扶江华瑶族自治县人民医院成功开展全...

[下一篇] 耳鼻喉开展“世界过敏日”义诊公益活动...

相关文章推荐

· 妇科成功完成一例巨大阔韧带肌瘤微创手术 2023-09-07

· 妇科团队诊治一例罕见子宫附件畸胎瘤 2023-09-06

· 心胸外科联合MDT团队实施微创胸腔镜纵膈肿块切除术 2023-09-02

· 深夜急诊的一根“鱼刺” 2023-08-21

· 产科顺利为一例凶险前置胎盘孕妈妈行剖宫产 2023-08-16

· 妇科、产科接力助罕见宫外孕并输卵管妊娠患者圆梦母亲梦... 2023-08-14

· 胃肠外科II科顺利完成一例高龄巨大食管裂孔疝修补术 2023-08-12

· 妇科成功切除重17.6斤子宫阔韧带肌瘤 2023-07-20

· 骨科成功开展湖南省首例关节镜下AperFix前交叉韧带重建手术... 2023-07-19

· 院前急救中心前往长沙市检察院完成志愿者急救技能培训 2023-07-17



友情链接

人民网 | 新华网 | 中华人民共和国国家卫生健康委员会 | 中华人民共和国教育部 | 湖南省政府 | 红网 | 湖南省卫生健康委员会 | 湖南省教育厅 | 中南大学 | 湘雅医学院 | 湘雅二医院 | 协和医院 | 华西医院 | 西京医院 | 瑞金医院 | 复旦中山医院 | 武汉同济医院 | 中山医院

预约挂号：0731-88618576、88618577 急救电话：0731-88618120

