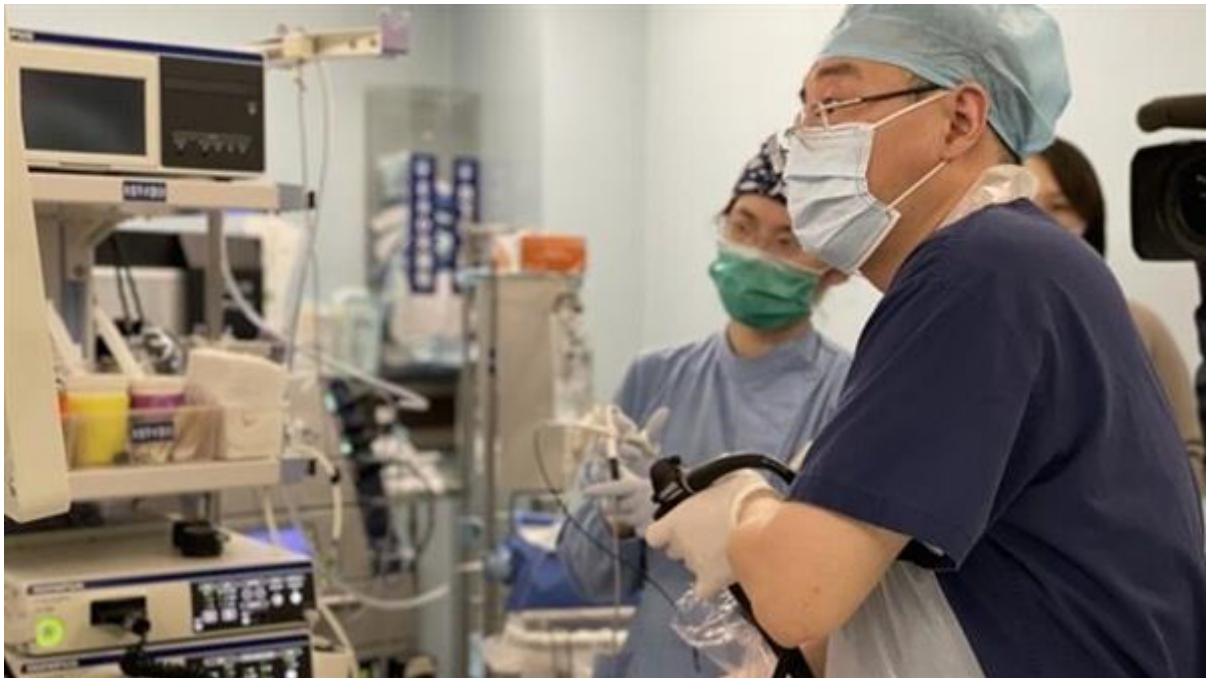

## 30厘米肿瘤竟从口腔取出！中山医院周平红教授“超微创”手术再破纪录

2020年12月23日

作者：陶婷婷



12月23日一早，殷先生已经能进食冷流食了。看到前来查房的周平红主任，殷先生无比感激，握着周主任的手谢了又谢！谁能想到，就在一天前，殷先生的食管腔内还充斥着长达30厘米的巨大肿瘤！

53岁的殷先生进食哽咽3年，以为是甲状腺肿大压迫食管，当地医院进行甲状腺切除后还是吃不下饭。“平时一吃饭就有哽噎感，一顿饭要吃一个小时。”经CT和胃镜检查，发现咽部充斥着肿物，而且肿物已脱入食管，几乎占据了整个食管腔！当地医生建议外科手术切除肿物，面对开刀，殷先生退却了，还是选择与肿物和平共处。谁料，两个月前殷先生出现了便血，12月2日甚至晕倒，当地医院一查：血色素只有5克。胃镜显示：垂向胃腔的肿物头端溃疡出血导致了便血和晕倒。


“我们当地医院建议我到中山医院内镜中心，找周平红主任通过胃镜切除这个肿瘤，可以不用开刀。”带着这样的信念，12月15日殷先生从江西慕名来到周平红教授门诊就诊，第2天周教授即亲自为他胃镜检查，发现食管上段入口处巨大肿物一直延伸到食管胃交界处贲门口，头端还有溃疡，随时有再出血的风险！考虑到患者血色素只有6克，手术风险大，经过近一周治疗，患者血色素等各项指标均好转，12月22日下午周平红教授当机立断为他进行内镜微创切除治疗。

切除过程中，周教授发现肿瘤根部有多根粗大血管，为避免大出血，在内镜直视下逐一电凝预处理。不到一刻钟，周教授就用娴熟的技术成功切除肿物。肿物顺利切除了，但迎来了手术最大的难点：这样一个大家伙，如何从狭窄的食管、咽部、口腔取出？直接取出无望，周平红教授灵机一动，在食管腔内将肿块切成几块，最后从嘴巴里完整取出。再次胃镜检查咽喉部和全部食管，没有任何出血和撕裂伤，手术取得圆满成功。取出的标本长达30厘米，最粗处竟有6厘米，称重超过4两（210克），再次刷新了内镜中心切除食管肿物的吉尼斯世界纪录！殷先生第二天就可进食，再也不用遭受吃饭难、吃饭慢的苦，可以像正常人一样进食了！

据悉，中山医院内镜中心在运用内镜技术治疗各类消化道疑难杂症方面不断取得突破，达到全国领先、世界前列水平。中山内镜每年接诊全球的患者14万余人次，每年实施手术量1.5万例，极大减少了患者内镜检查的痛苦和手术创伤。

编辑：liuchun 审核：liuchun

证件信息：沪ICP备10219502号 (<https://beian.miit.gov.cn>)

 沪公网安备 31010102006630号 (<http://www.beian.gov.cn/portal/registerSystemInfo?recordcode=31010102006630>)

中国互联网举报中心 (<https://www.12377.cn/>)

Copyright © 2009-2022

上海科技报社版权所有

上海科荧多媒体发展有限公司技术支持



([//bszs.conac.cn/sitename?method=show&id=5480BDAB3ADF3E3BE053012819ACCD59](http://bszs.conac.cn/sitename?method=show&id=5480BDAB3ADF3E3BE053012819ACCD59))