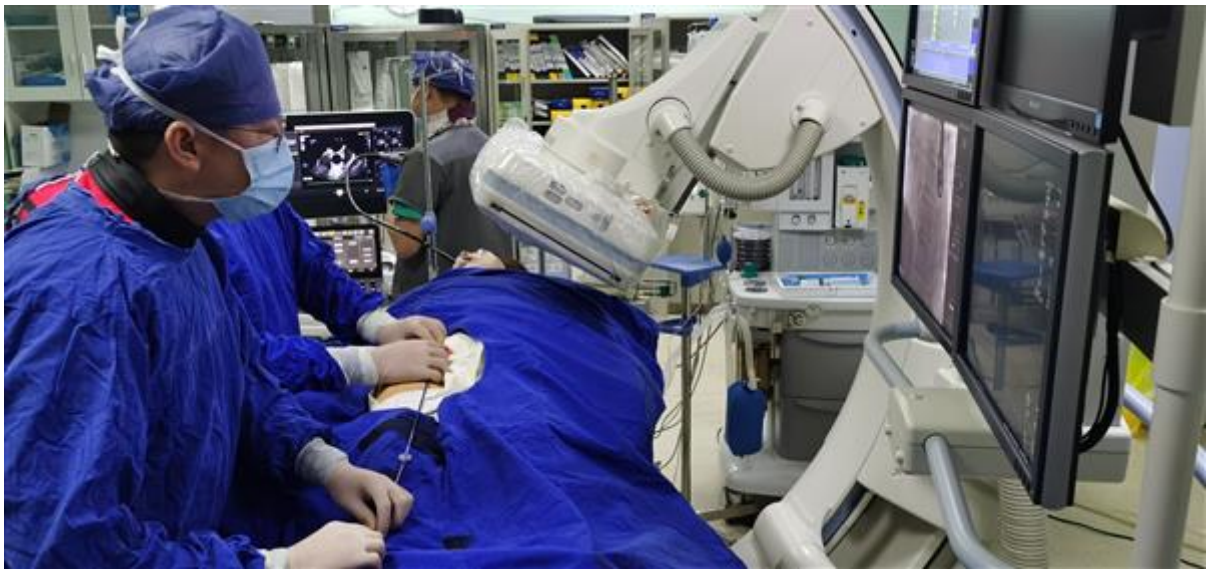

头痛竟是心脏惹祸！岳阳医院多学科团队解除患者30年顽疾

2021年07月22日

作者：陶婷婷 沈莉



60岁的董阿姨被反复偏头痛困扰了30年，2周前又突然发生了周围性面瘫。沮丧的她来到上海中医药大学附属岳阳中西医结合医院求诊。卒中中心神经内科龙燮副主任医师经详细问诊和体格检查后，考虑患者的偏头痛可能不是神经系统问题，而是心脏问题，患者可能存在卵圆孔未闭。“您这个面瘫别太担心，我们会尽全力帮您诊治，但您这个30年的偏头痛可要引起高度重视了，可能是心脏原因引起的，需要进一步检查哦！”

偏头痛的原凶——卵圆孔未闭

“患者卵圆孔未闭，在做Valsalva动作时，房间隔水平右向左分流III°”超声诊断科主任熊文峰在给董阿姨进行心脏超声检查+发泡试验后，证实了卒中中心医生的诊断。

“正常人的心脏有左、右心房和左、右心室，就像4个小房间。左、右心房和左、右心室之间由房间隔和室间隔相分隔。在胎儿期，房间隔上有一个小洞——卵圆孔。大部分胎儿在出生之前卵圆孔就闭合的。未闭合的，在出生后建立正常的肺循环，一般1岁左右会自行闭合。”心脏中心心胸外科主任陈彤宇会诊后，向患者解释到，“像您这样的卵圆孔未闭的患者，这个小洞一直没

能自然闭合，这是一种先天性心脏结构异常。流经这个洞的异常血流就会造成各种相关症状。困扰您30多年的偏头痛的‘原凶’，正是这个小孔。建议您尽快进行手术治疗哦，这也是唯一可以根治的办法。”

“我这几十年头痛看了好多医院，一直查不出原因。今天终于搞明白了，原来不是脑袋的问题，是心脏的问题。谢谢你们，医术真高明！”董阿姨忧心忡忡，“可我胆子小，心脏开刀这个手术很大吧？”“别担心，我们采用微创介入方法，一个针眼、一根导丝手术就做好了。”陈彤宇主任说到。

只留一个针眼，董阿姨心脏上的洞就被“堵”住了

为尽快解除困扰患者30多年的病痛，周嘉院长领衔的岳阳医院卵圆孔未闭诊疗团队一键启动多学科诊疗流程，董阿姨她住进了心胸外科病房。

7月19日上午，完善各项术前准备后，熊文峰主任给董阿姨放置了食道超声后，陈彤宇主任为其施行了经皮卵圆孔未闭封堵术。陈彤宇从患者的右侧腹股沟股静脉进行穿刺，插入一根细细的导管，在食管超声及DSA透视下，导管配合导丝顺利通过卵圆孔，采用专门的封堵器将董阿姨未闭的卵圆孔一次堵闭。“手术成功！”仅用时不到1个小时，董阿姨的手术伤口只有一个针眼大小。术后的超声提示，她原先未闭合的卵圆孔被封堵器完全贴合。

“手术前的30年里，我平时休息睡觉都会感到头痛。现在一点没感觉了！”平躺24小时后，董阿姨已经恢复了正常的生活。“想到我以后再也不用被这讨厌的偏头痛纠缠了，真的是太开心了！”。


卵圆孔未闭应如何治疗？

卵圆孔未闭是目前成人中最为常见的先天性心脏异常，成年人中有20%~25%的卵圆孔不完全闭合。近年研究发现，卵圆孔未闭由于存在异常右向左分流的血流，可以引起反常栓塞、偏头痛等疾病，很多患者往往会先去神经内科求诊。当出现不明原因的脑卒中、偏头痛、头晕、呼吸困难、肢体无力时，应尽早至医院就诊。

岳阳医院卵圆孔未闭MDT团队由心脏中心、卒中中心、超声诊断科等组成，成熟开展经皮介入卵圆孔封堵的微创治疗，临床疗效良好，可显著减少患者术中的痛苦及术后并发症。周嘉院长指出，“以往封闭卵圆孔未闭依靠外科手术，手术治疗成功率高，但创伤较大，可能会引起心房颤动、心包积液、术后出血和伤口感染等并发症。随着心导管技术不断成熟，相当一部分先天性心脏病（如动脉导管未闭、房室间隔缺损）可经介入治疗根治，可谓是小手术解决大麻烦。”

编辑：liuchun 审核：liuchun

证件信息：沪ICP备10219502号 (<https://beian.miit.gov.cn>)

 沪公网安备 31010102006630号 (<http://www.beian.gov.cn/portal/registerSystemInfo?recordcode=31010102006630>)

中国互联网举报中心 (<https://www.12377.cn/>)

Copyright © 2009-2022

上海科技报社版权所有
上海科荧多媒体发展有限公司技术支持



(//bszs.conac.cn/sitename?method=show&id=5480BDAB3ADF3E3BE053012819ACCD59)