

· 病例报告 ·

多系统郎格汉斯细胞组织细胞增生症累及
双侧侧脑室脉络丛一例

余晖 李小宝 焦俊 沈桂权

患儿女, 4 岁。生长发育迟缓, 头部及躯干多处皮疹, 双侧眼球突出 3 年, 头颅枕部可扪及缺损, 近 1 年因出现多饮、多尿, 每天饮水量达 3000 ml, 于 2010 年 6 月 27 日到本院就诊。

影像表现: 头颅 CT 平扫双侧侧脑室内见团块状等皮质密度影, 边界清楚, 右侧颞叶于侧脑室周围见片状低密度影(图 1); CT 容积再现重组图像显示颅骨多发溶骨性骨质破坏(图 2)。MR 平扫可见双侧侧脑室内团块状等皮质 T₁、等皮质 T₂ 信号, 右侧颞叶于侧脑室周围见片状长 T₁、长 T₂ 信号(图 3, 4), 静脉注入 Gd-DTPA 后, 双侧侧脑室病变及颅骨广泛病变呈明显均匀强化(图 5, 6)。增强冠状面示垂体柄增粗, 左右径 4 mm, 呈明显均匀强化(图 7)。

皮肤病理组织活检: 表皮轻度增生, 轻度角化过度, 真皮层内见组织细胞样细胞增生, 少数细胞核内似见核沟, 并见

一些淋巴细胞浸润(图 8); 免疫组织化学: 郎格汉斯细胞抗原(Langerin)、S-100、CD68 均为 +。病理诊断郎格汉斯细胞组织细胞增生症(Langerhans cell histiocytosis, LCH)。本例同时累及皮肤、骨骼和神经系统, 临床诊断为多系统 LCH。

讨论 LCH 系指单核巨噬细胞系统和树突状细胞系统增生的一组疾病, 以局部或全身郎格汉斯细胞系统的异常组织细胞增生为主要病理特点, 该病既可累及单个系统造成局限性损害, 也可累及多个系统造成广泛性脏器损害, 累及神经系统国内罕见报道^[1]。

LCH 过去称组织细胞增生症 X, 包括嗜酸性肉芽肿、勒雪病和韩-薛-柯病。目前认为该病是局部或全身的郎格汉斯细胞系统的异常组织细胞增生, 故统称为 LCH^[2]。该病任何年龄均可发病, 主要发生于儿童, 男性多于女性。LCH 能够侵犯几乎所有器官, 骨骼最常见, 其他依次为皮肤、神经

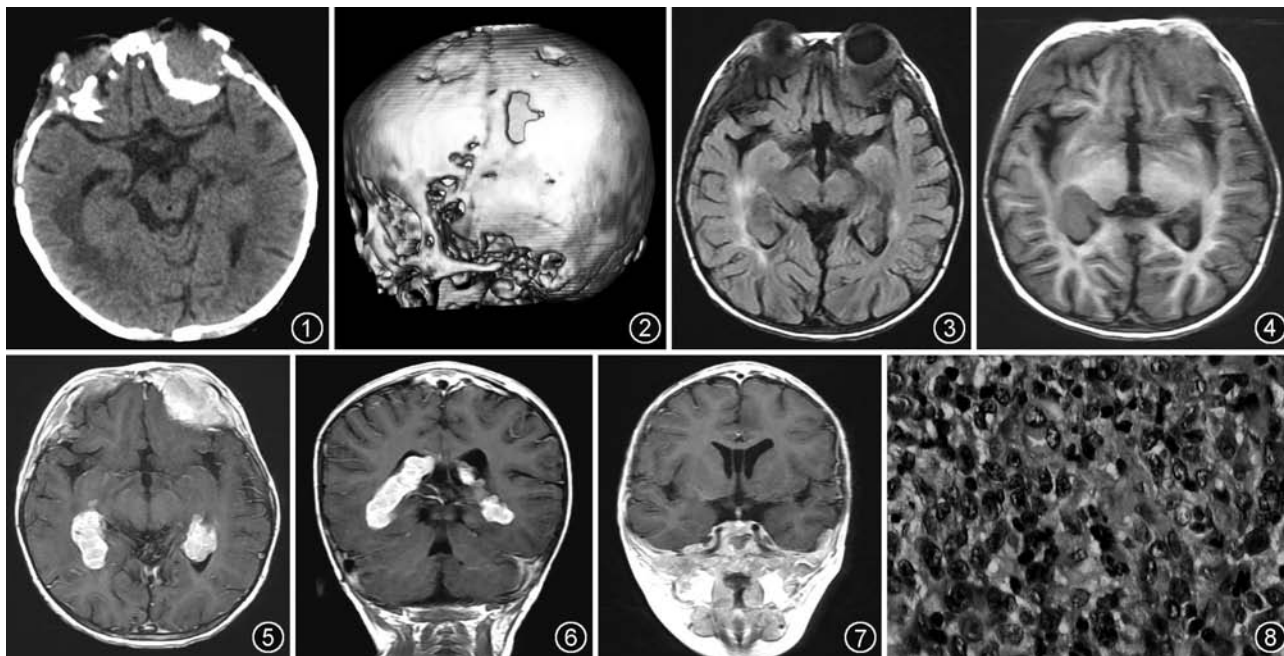


图 1 头颅 CT 平扫, 双侧侧脑室见等皮质密度占位 图 2 CT 容积再现图像, 颅骨可见多发缺损 图 3 液体衰减反转回复 (FLAIR) 序列, 双侧侧脑室占位呈等皮质信号, 病灶周围脑白质见高信号水肿区 图 4 T₁WI 示双侧侧脑室见等皮质信号占位 图 5, 6 分别为横断面、冠状面增强 T₁WI, 示双侧侧脑室占位呈明显均匀强化 图 7 冠状面增强 T₁WI, 示增粗垂体柄呈均匀强化, 其左右径为 4 mm 图 8 送检皮肤组织镜下见表皮轻度增生, 轻度角化过度, 真皮层内见组织细胞样细胞增生, 少数细胞核内似见核沟, 并见一些淋巴细胞浸润 (HE × 200)

系统、肝胆和脾、肺、淋巴结、唾液腺、胃肠道等^[3]。不管病变位于任何部位,组织病理学特征基本相似:显微镜下可见郎格汉斯细胞增生,以细胞质嗜酸性、伸长的肾形细胞核、核凹陷为主要特征。电镜下可显示郎格汉斯细胞质中的伯贝克(Birbeck)颗粒,此颗粒中心呈条纹状或拉链样,一端呈球状膨大而类似网球拍^[3]。LCH 累及神经系统的轴外病变大体病理表现为黄色肉芽肿病变,镜下可见郎格汉斯细胞显著增生^[4]。

MRI 是评价中枢神经系统 LCH 的首选影像检查方法。LCH 可发生于中枢神经系统任何部位,最常侵犯中枢神经系统无血脑屏障区域,如垂体、脑膜、脉络丛、松果体等,常为多系统 LCH 累及中枢神经系统。下丘脑垂体轴是神经系统 LCH 最常累及的部位,下丘脑垂体 LCH 最具特点的临床表现为尿崩症,常见的 MRI 表现为强化的垂体柄增粗(> 3 mm),垂体后叶高信号的消失,也可表现为漏斗和下丘脑的肿块或漏斗部呈线状狭窄(最大直径 < 1 mm),但上述表现缺乏特异性,需与鞍区生殖细胞瘤、肉芽肿病(结节病、韦格肉芽肿等)、白血病、外伤后改变、自体免疫性多种内分泌腺病、脑畸形和先天性尿崩症等鉴别^[5]。脉络丛黄色肉芽肿主要位于侧脑室三角区,常双侧发生,Prayer 等^[6]报道 163 例颅脑 LCH 患者中有 10 例出现双侧侧脑室脉络丛占位, T₁WI 为等信号, T₂WI 为低信号(提示钙化),增强扫描可呈明显均匀强化;病理学研究^[4]发现脉络丛肉芽肿主要由泡沫状巨噬细胞和增多的淋巴细胞、单核细胞、组织细胞、嗜酸性粒细胞等多种细胞构成。本例患者骨骼、皮肤、神经均受累及,具有颅骨缺损、突眼、尿崩症 3 种典型的临床表现,神

经系统受累表现为双侧侧脑室脉络丛占位和垂体柄增粗,文献报道未见脉络丛和垂体柄同时受累^[1,3,6],且本例为多系统 LCH。因此笔者认为脉络丛黄色肉芽肿具有双侧同时发生的特点,常为多系统 LCH 的一部分,具有一定特征性,有助于与侧脑室其他占位如脉络丛乳头状瘤、脑膜瘤及室管膜瘤等鉴别。就多系统 LCH 的神经系统病变而言,对病程长、发展慢的轴外病变,积极采取治疗,预后较好,治疗措施主要包括手术切除、化疗和放疗,影像学准确诊断有时可避免不必要的活检或手术治疗。

参 考 文 献

- [1] 包颜明, Albert Lam. 中枢神经系统郎罕细胞组织细胞增生症一例. 中华放射学杂志, 2002, 36: 187-188.
- [2] 李欣, 贾万英, 杨志勇. 儿童郎格汉斯细胞组织细胞增生症的 CT 表现(附 13 例分析). 中华放射学杂志, 2001, 35: 67-69.
- [3] Schmidt S, Eich G, Geoffray A, et al. Extrasosseous langerhans cell histiocytosis in children. RadioGraphics, 2008, 28: 707-726.
- [4] Grois N, Prayer D, Prosch H, et al. Neuropathology of CNS disease in langerhans cell histiocytosis. Brain, 2005, 128: 829-838.
- [5] Hamilton BE, Salzman KL, Osborn AG. Anatomic and pathologic spectrum of pituitary infundibulum lesions. AJR, 2007, 188: W223-232.
- [6] Prayer D, Grois N, Prosch H, et al. MR imaging presentation of intracranial disease associated with langerhans cell histiocytosis. AJNR, 2004, 25: 880-891.

(收稿日期: 2011-02-17)

(本文编辑: 张琳琳)

乳腺放射状瘢痕误诊二例

贾桂静 马捷 杜牧 左敏 徐坚民 臧达 王国红 张丽香 刘晓景

例 1 女, 24 岁, 2008 年 11 月 2 日就诊, 无乳腺活检史, 右乳晕上方触及肿块, 距乳头 2.0 cm, 大小 2.0 cm × 1.0 cm, 肿物质中偏硬, 不光滑, 边界不清, 活动度可, 无压痛, 与胸或皮肤无粘连。双侧腋下淋巴结及双侧锁骨上淋巴结未触及肿大。彩色多普勒超声提示右侧乳腺内实质性占位病变, 大小 1.6 cm × 0.7 cm, 形状不规则, 边界不整, 界限不清, 肿块周边可见丰富血流。诊断: 右侧乳腺内实质性占

位病变, 性质待查。

乳腺 X 线摄影: 右乳上份局部腺体结构扭曲、纠集呈星芒状, 中心为低密度改变。考虑右乳恶性病变待排除, 乳腺影像报告及数据系统(BI-RADS) 4c 类。乳腺 MR 检查: 右乳上份浅分叶肿块, T₁WI 等信号、T₂WI 高信号, 边缘可见细长毛刺(图 1), 周围腺体明显纠集呈放射状, DWI 上肿块呈显著高信号, 信号强度不随 b 值增加而衰减, 动态增强早期肿块明显强化, 晚期强化未见减退, 时间-信号强度曲线 II 型(平台型), 1 min 强化率 100%, 晚期肿块呈环形强化(图 2); 考虑恶性病变可能大, BI-RADS 5 类。

手术: 患者经超声右乳腺肿物定位, 探查右乳腺肿物直径约 1.8 cm 大小, 肿物质硬, 界不清, 表面不光滑, 呈放射状纠集样, 无包膜, 完整切除肿物及周围部分正常乳腺组织。病变直径约 2.0 cm, 质硬, 切面呈星形, 中央为白色。光

DOI: 10.3760/cma.j.issn.1005-1201.2011.11.024

基金项目: 深圳市科技局立项资助项目(200903023); 深圳市重点学科基金资助项目(297182)

作者单位: 518020 深圳市人民医院放射科(贾桂静、马捷、徐坚民、臧达、王国红、张丽香、刘晓景), 病理科(左敏); 深圳市妇儿医院放射科(杜牧)

通信作者: 马捷, Email: majie688@yahoo.com.cn