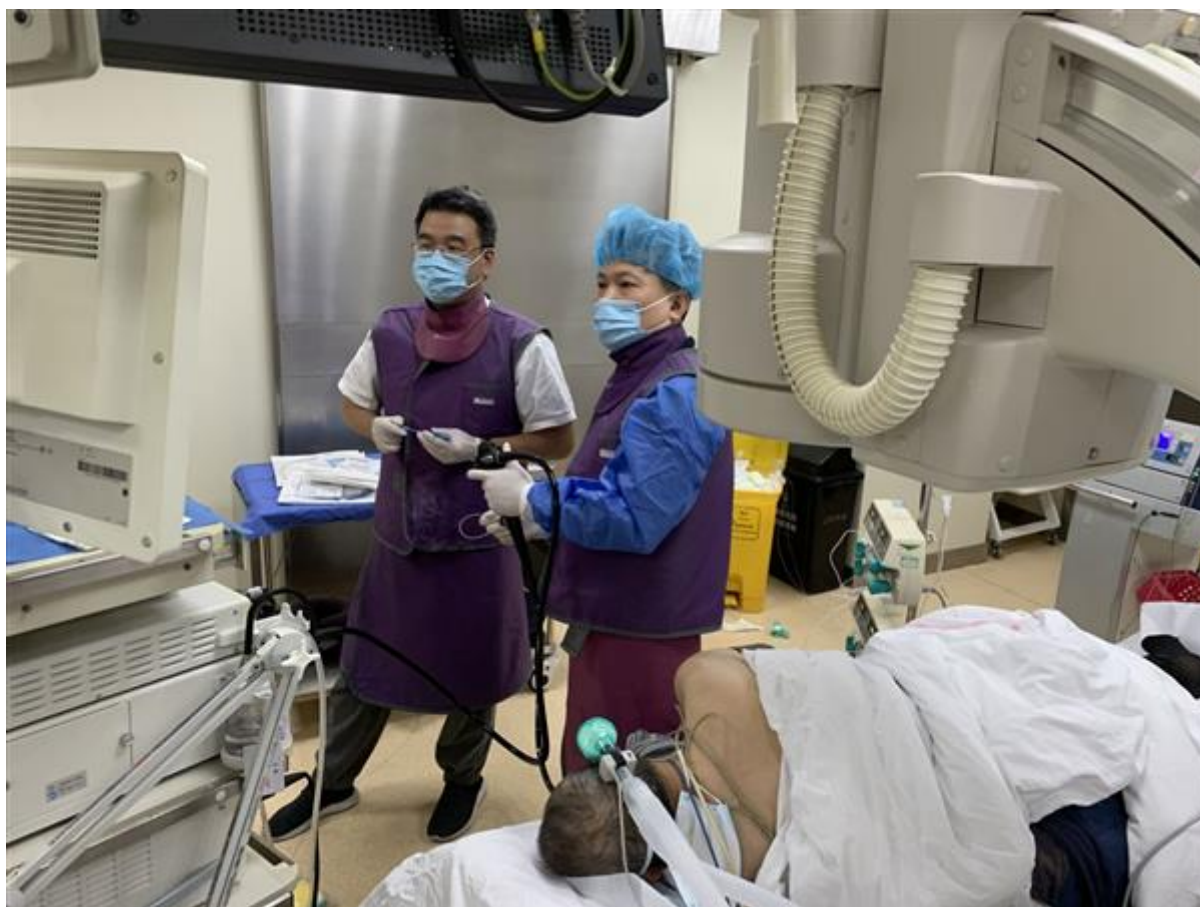
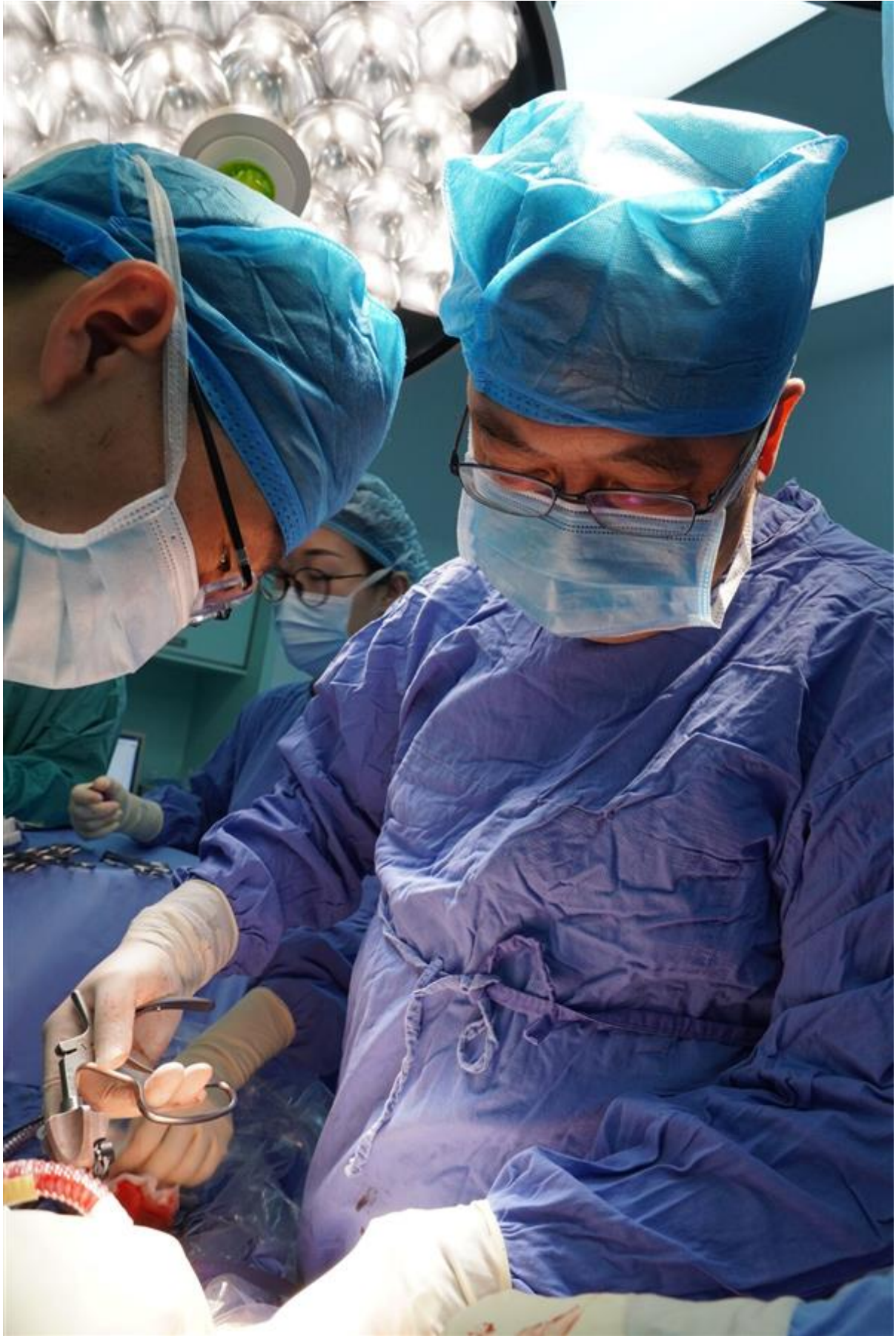
火眼金睛发现癌症，仁济医院精准诊治一例极早期肝门胆管癌

2021年10月18日

作者：陶婷婷





老孙突发急性胆管炎，在上海交通大学医学院附属仁济医院南院区普外科成功实施了ERCP胆道引流，病情得到了有效缓解。但在诊治过程中，南院区普外科吴琳石和朱宏毅医生追踪蛛丝马迹，及时发现老孙患有极早期肝门胆管癌，随即为其施行了根治手术，将病魔扼杀在了摇篮里！

老孙今年73岁，突发上腹疼痛伴畏寒高热39℃。急诊检查发现黄疸指数高出正常数值7倍之多，CT平扫可见肝内外胆管扩张，南院区普外科吴琳石和朱宏毅医生当即确诊“急性胆管炎”，为其实施经内镜逆行性胰胆管造影（ERCP）并放置了胆管塑料支架，老孙的症状得到迅速缓解。


但在此过程中，老孙病情中的一些蹊跷细节引起了两位医生的注意。患者没有胆结石病史，术前术中也未有相关发现，而且ERCP术中发现患者的梗阻部位处于肝门部，与术前CT表现的肝外胆管不符。在科主任刘颖斌教授主持的科内病例讨论中，高度怀疑患者可能存在肝门胆管病变，建议行增强CT和核磁共振检查。吴琳石医师与患者和家属进行了充分沟通，解释了病情，患者同意做进一步检查。最终的检查结果证实了肝门胆管癌的存在。

一周后，由刘颖斌教授主刀，吴琳石等医师共同为老孙实施了精准肝门胆管癌根治术。整个手术耗时仅2个小时，术中出血不到100ml。术后2周老孙顺利出院。不幸中的万幸，该癌症为极早期，老孙避免了很多恶性肿瘤患者谈之色变的化疗和放疗。老孙说，“感谢刘颖斌教授带领的出色团队及时发现并拆除了这个定时炸弹，让我死里逃生；感谢吴琳石医生的仔细认真和严谨专业，不放过任何可疑之处，并多次耐心地和我解释沟通”。

据刘颖斌教授介绍，肝门胆管癌由于位置特殊，在胆管未被肿瘤完全阻塞前常无特异临床表现，不易引起病人和外科医生的重视，因此难以早期发现，由于恶性程度高、发展迅速，导致手术根治率低、预后差。临床医生需要时刻提醒自己，全面地看待病情，尽力做到“百密而无一疏”。

编辑：liuchun 审核：liuchun

证件信息：沪ICP备10219502号 (<https://beian.miit.gov.cn>)

 沪公网安备 31010102006630号 (<http://www.beian.gov.cn/portal/registerSystemInfo?recordcode=31010102006630>)

中国互联网举报中心 (<https://www.12377.cn/>)

Copyright © 2009-2022

上海科技报社版权所有

上海科荧多媒体发展有限公司技术支持



([//bszs.conac.cn/sitename?method=show&id=5480BDAB3ADF3E3BE053012819ACCD59](http://bszs.conac.cn/sitename?method=show&id=5480BDAB3ADF3E3BE053012819ACCD59))